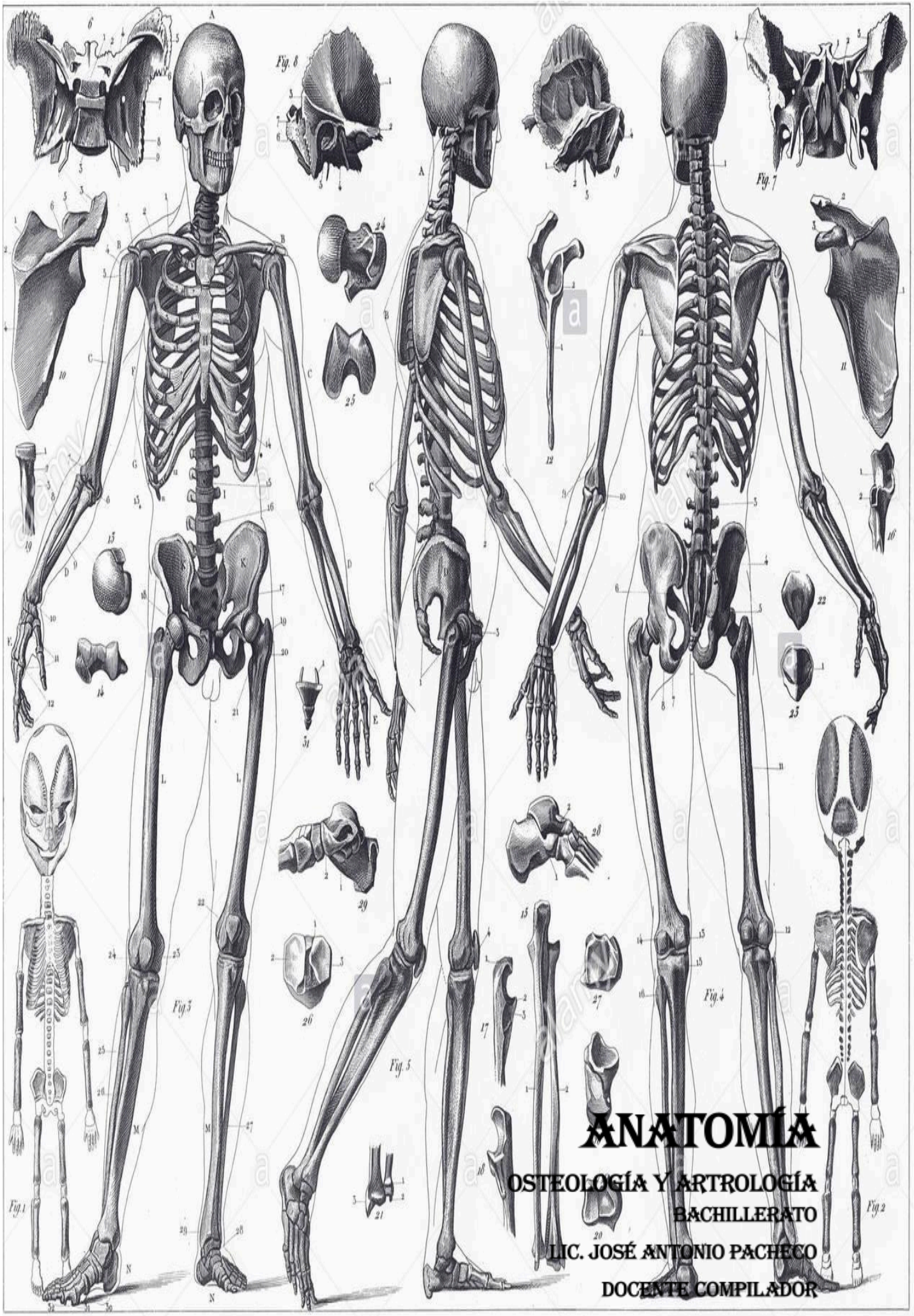

ANATOMÍA

OSTEOLOGÍA Y ARTROLOGÍA

BACHILLERATO

LIC. JOSÉ ANTONIO PACHECO

DOCENTE COMPILADOR

UNIDAD EDUCATIVA PARTICULAR EUGENIO ESPEJO

"Educar para la vida"

BIOLOGÍA

Segundo Año de Bachillerato

Guía de Apoyo

Introducción a la Anatomía

OSTEOLOGÍA, MIOLOGÍA, ARTROLOGÍA

Parte I

LOJA – ECUADOR

Año Lectivo

2023 - 2024

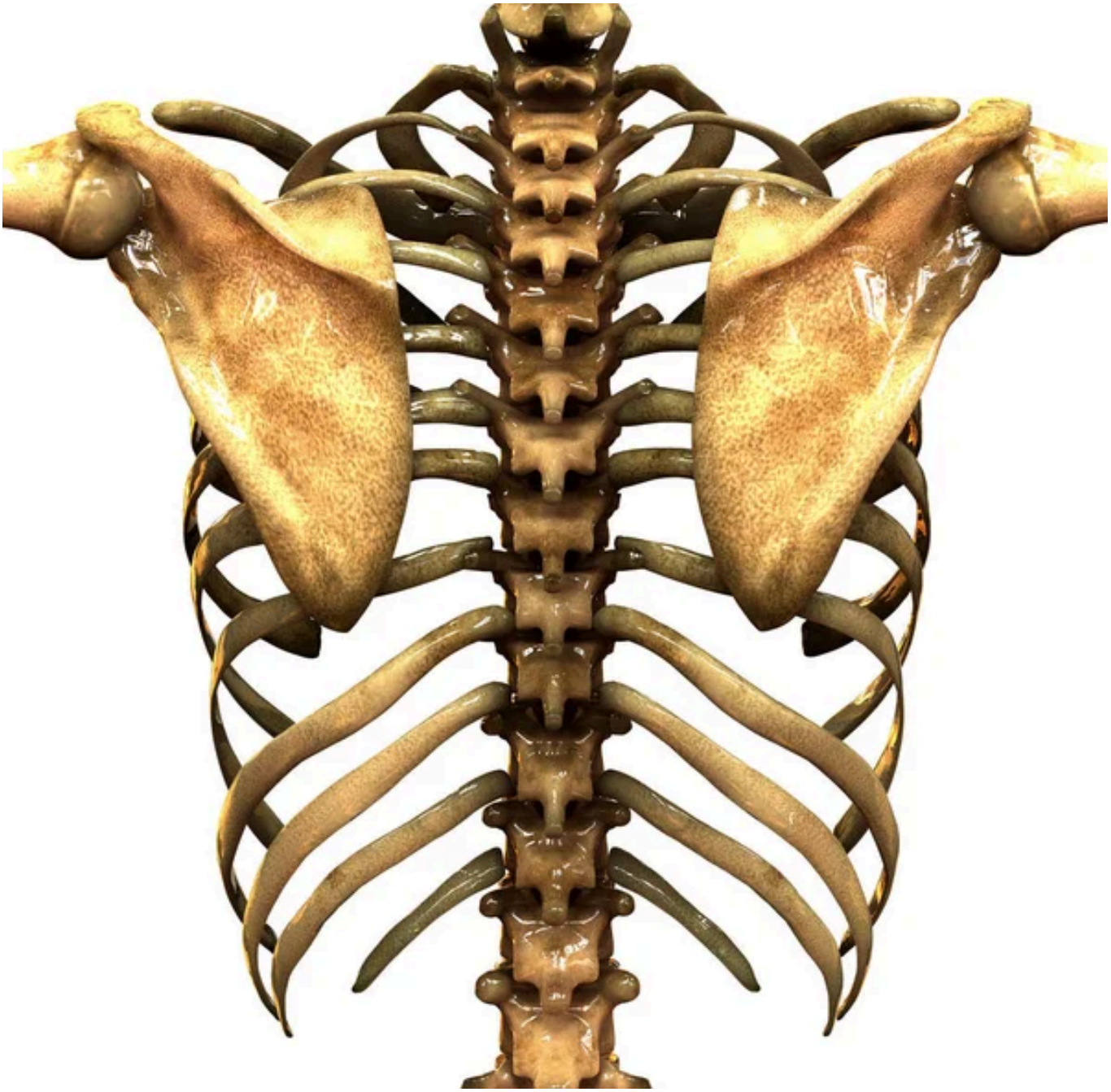

Datos informativos

Estudiante:.....

Curso:.....

Paralelo:.....

Año lectivo:.....

Introducción

"El área de Ciencias Naturales se desarrolla a través de cuatro asignaturas: Ciencias Naturales, Biología, Física y Química; que se complementan con disciplinas como Ecología, Geología y Astronomía.

Estas asignaturas se abordan bajo los siguientes aspectos fundamentales: la visión histórica y epistemológica de la ciencia; la de las ciencias para la comprensión; el proceso de investigación científica; y los usos y aplicaciones en la tecnología.

En la asignatura de Biología, para Bachillerato, los estudiantes desarrollan una comprensión de los sistemas biológicos, desde el nivel celular y molecular, hasta el nivel de ecosistemas, a partir de un análisis de los componentes de estos sistemas, sus interacciones y la manera en la que estos se ven afectados por cambios a diferentes escalas. Entre los aprendizajes básicos que se abordan en esta asignatura están los relacionados con el origen de la vida, la evolución biológica, la transmisión de la herencia, la biodiversidad y conservación, la biología celular y molecular, la multicelularidad y su relación con la forma y función, los sistemas del cuerpo humano y la salud, y diversas aplicaciones de la ciencia y la tecnología.

El área de Ciencias Naturales aporta a la formación integral de los estudiantes porque su planteamiento reconoce que diversas culturas han contribuido al conocimiento científico, con el propósito de lograr el bienestar personal y general, y además crea conciencia sobre la necesidad de reducir el impacto humano sobre el ambiente, a través de iniciativas propias y autónomas.

El área de Ciencias Naturales contribuye de manera decisiva al desarrollo y adquisición de las habilidades del estudiante, en la medida en que promueve prácticas de investigación en las que deben aplicar el método científico, lo que les permitirá recrearse con los descubrimientos que hagan y aplicarlos según las necesidades del país, respetando la naturaleza, actuando con ética y demostrando justicia.

El área incentiva el pensamiento crítico y creativo para analizar y proceder responsablemente ante problemas complejos, tanto socioculturales como relacionados con el respeto a la naturaleza. También promueve el desarrollo de la curiosidad y el fortalecimiento de habilidades científicas, incluyendo el uso apropiado de la tecnología para la indagación, la investigación y la resolución de problemas vinculados con la salud y el ambiente, brindando oportunidades para innovar. Por último, favorece la comprensión de conceptos mediante la exploración del conocimiento en una variedad de disciplinas, para comprender el punto de vista de la ciencia y aplicar la interdisciplinariedad; la evaluación del mundo, ideas y experiencias que contribuyen al aprendizaje para la comprensión y el desarrollo personal, integrando la teoría y la práctica de manera autónoma; la expresión de ideas en el ámbito de la alfabetización científica; y, el equilibrio físico, mental y emocional para lograr el bienestar propio y el de los demás, demostrando respeto, solidaridad e inclusión." Recuperado de: Ministerio de Educación, Currículo de EGB y BGU CIENCIAS NATURALES, 2017, Ecuador

OBJETIVO GENERAL

"OG.CN.4. Reconocer y valorar los aportes de la ciencia para comprender los aspectos básicos de la estructura y el funcionamiento de su propio cuerpo, con el fin de aplicar medidas de promoción, protección y prevención de la salud integral." Recuperado de: Ministerio de Educación, Currículo de EGB y BGU CIENCIAS NATURALES, 2017, Ecuador

OBJETIVOS DEL APRENDIZAJE:

Se espera, que, al terminar con el estudio del presente taller, el estudiante pueda:

- Identificar los conceptos básicos y específicos, tanto en forma teórica como práctica, de las diversas estructuras óseas, articulares, musculares a fin de que permitan la comprensión de las funciones de los mismos.
- Comprender por medio de la observación y la comunicación una adecuada nomenclatura anatómica, de las descripciones realizadas con el propósito de establecer relaciones entre forma y función.
- Analiza en forma integrada las estructuras morfológicas que conforman el sistema osteoartromuscular a fin de reconocer cada estructura y su funcionamiento.
- Identificar las funciones básicas de los huesos y el esqueleto en el cuerpo humano.
- Comparar y señalar las diferencias entre el Tejido óseo esponjoso y el Tejido óseo compacto.
- Describir los procesos de osificación intramembranosa y osificación endocondral
- Comprender cómo se da el proceso de crecimiento óseo
- Describir el modo en que los tendones y los ligamentos se insertan en los huesos.
- Identificar los huesos del esqueleto humano y distinguir entre las divisiones axial y apendicular.
- Describir los diferentes tipos y formas de los huesos y relacionarlos con la función que cumplen.
- Identificar las categorías y las funciones de los reparos óseos en el esqueleto humano.
- Describir cómo se nombran las articulaciones del cuerpo e identificar todas las articulaciones en las secciones axial y apendicular del esqueleto.
- Clasificar los diferentes tipos de articulaciones en el cuerpo humano por la estructura y la función y dar un ejemplo de cada uno.
- Marcar las estructuras básicas de una articulación sinovial y resumir la función de cada estructura en el cuerpo.
- Identificar los tipos de articulaciones sinoviales y proporcionar un ejemplo de cada una.

Recuperado de http://media.axon.es/pdf/93713.pdf

- Reconocer e identificar los huesos que forman el esqueleto de la bóveda craneana.
- Reconocer la anatomía, e identificar los reparos óseos y relación de cada uno de los huesos que conforman la bóveda craneana.
- Reconocer e identificar los huesos que forman el esqueleto de la cara.

- Reconocer la anatomía, e identificar los reparos óseos y relación de cada uno de los huesos que conforman la cara.
- Reconocer e identificar los huesos que conforman la columna vertebral.
- Reconocer la anatomía, e identificar los reparos óseos y relación de cada una de las vértebras.
- Reconocer e identificar los huesos que forman el esqueleto de la cintura pélvica.
- Reconocer la anatomía, e identificarlos reparos óseos y relación de los huesos que conforman la cintura pélvica.
- Reconocer e identificar los huesos que forman el esqueleto de las extremidades inferiores.
- Reconocer la anatomía, e identificar los reparos óseos y relación de cada uno de los huesos que conforman las extremidades inferiores.
- Reconocer e identificar los huesos que forman el esqueleto de la cintura escapular.
- Reconocer la anatomía, e identificar los reparos óseos y relación de cada uno de los huesos que conforman la cintura escapular.
- Reconocer e identificar los huesos que forman el esqueleto de las extremidades superiores.
- Reconocer la anatomía, e identificar los reparos óseos y relación de cada uno de los huesos que conforman las extremidades superiores
- Reconocer e identificar los huesos que forman el esqueleto de la caja torácica.
- Reconocer la anatomía, e identificar los reparos óseos y relación de cada uno de los huesos que conforman la caja torácica.

"BLOQUE 4: CUERPO HUMANO Y SALUD

Criterio de Evaluación

CE.CN. B.5.7. Argumenta con fundamentos que las especies animales y vegetales están constituidas por órganos, aparatos y sistemas que tienen estructuras y funciones diferentes, que se relacionan entre sí para una adecuada función del organismo, y que cada especie tiene un menor o mayor grado de complejidad según su evolución.

Orientaciones metodológicas para la evaluación del criterio

Este criterio evalúa la capacidad de argumentación científica de los estudiantes sobre el nivel de organización (órganos, aparatos y sistemas) de las especies. Entre las estrategias sugeridas para su desarrollo están la ejecución de cápsulas científicas estructuradas y guiadas, la observación directa en diferentes especies, la observación mediante el microscopio, en el caso de células y tejidos, usando sus propios fluidos y muestras de organismos específicos, el uso y aplicación de organizadores gráficos y la realización de experimentos con los cuales el aprendizaje de los estudiantes sea significativo, para que lo puedan reproducir y obtener nuevos conocimientos. Estos trabajos se pueden evidenciar aplicando rúbricas, informes de evaluación o pruebas objetivas

Destrezas con criterios de desempeño de la asignatura de Biología

CN.B.5.3.3. Describir el sistema osteoartromuscular mediante la identificación de células, tejidos y componentes, y comparar sus características en diferentes animales.

CN.B.5.4.7. Usar modelos y describir el sistema osteoartromuscular del ser humano, en cuanto a su estructura y función, y proponer medidas para su cuidado.

Indicadores para la evaluación del criterio

I.CN.B.5.7.1. Explica que en los organismos multicelulares la forma y función de las células y los tejidos determinan la organización de órganos, aparatos y sistemas (circulatorio, respiratorio, digestivo, excretor, nervioso, reproductivo, endócrino, inmunitario y osteoartomuscular), establece sus elementos constitutivos (células, tejidos, componentes), estructura, función en el ser humano y propone medidas para su cuidado. (I.2., J.3.)

I.CN.B.5.7.2. Establece semejanzas y diferencias funcionales (adaptación, estímulo y respuesta) y estructurales (evolución de órganos y aparatos) entre los sistemas de diferentes especies, mediante las cuales puede deducir el grado de complejidad de los mismos. (J.3., I.4.)"

Recuperado de: Ministerio de Educación, Currículo de EGB y BGU CIENCIAS NATURALES, 2017, Ecuador

CONTENIDOS

1. Introducción a la Anatomía…… pág. 12

1.1. Historia de la Anatomía…….……... pág. 12

1.2. Terminología Anatómica……..... pág. 29

1.2.1. Términos……..... pág. 29

2. División del Cuerpo Humano……..... pág. 37

2.1. Regiones del Cuerpo Humano……..... pág. 37

2.1.2. Principales Regiones del Cuerpo Humano……..... pág. 37

3. Posiciones Corporales…… pág. 47

3.1. Posición Anatómica……..... pág. 42

3.2. Posiciones en Decúbito……. pág. 42

3.2.1. Decúbito Supino o Dorsal…… pág. 42

3.2.2. Decúbito Lateral…… pág. 42

3.2.3. Decúbito Prono o Ventral…… pág. 43

3.3. Posiciones Especiales…… pág. 43

3.3.1. Posición de Trendelenburg…… pág. 43

3.3.2. Posición de Antitrendelenburg…… pág. 43

3.3.3. Posición de Fowler……. pág. 43

3.3.4. Posición de Roser…… pág. 44

3.3.5. Posición de Sims…… pág. 44

3.3.6. Posición de Raquídea…….. pág. 44

4. Planos Anatómicos…… pág. 45

4.1. Plano Coronal…….. pág. 45

4.2. Plano Sagital……..... pág. 45

4.3. Plano Horizontal…….. pág. 45

4.4. Planos Paralelos…… pág. 46

4.5. Planos Oblicuos…… pág. 47

5. Ejes del Cuerpo Humano……..... pág. 47

5.1. Eje Vertical…….. pág. 47

5.2. Eje Transversal……..... pág. 47

5.3. Eje Frontal…… pág. 47
6. Movimientos Fundamentales…….. pág. 48

6.1. Flexión y Extensión……..... pág. 48
6.2. Abducción y Aducción……. pág. 49
6.3. Rotación Externa y Rotación Interna…….. pág. 49
6.4. Circunducción…….. pág. 49
6.5. Protracciòn y Retracción…….. pág. 49
7. Cavidades Corporales……. pág. 50

7.1. Cavidad Dorsal……. pág. 50
7.1.1. Cavidad Craneal……..... pág. 50
7.1.2. Cavidad Espinal…… pág. 50
7.2. Cavidad Ventral…….. pág. 51
7.2.1. Cavidad Torácica……..... pág. 51
7.2.2. Cavidad Abdómino-Pélvica……..... pág. 51
7.3.3. Cavidad Pélvica…… pág. 53
Autoevaluación……. pág. 54
8. Sistema Óseo…….. pág. 57

8.1. Características generales……... pág. 57
8.2. Funciones del sistema óseo……..... pág. 57
8.3. División del esqueleto…….. pág. 58
8.3.1. El esqueleto axial……..... pág. 58
8-3.2. El esqueleto apendicular……. pág. 59
9. Histología del Tejido Óseo…….. pág. 60

9.1. Tejido óseo compacto……... pág. 62
9.2. Tejido óseo esponjoso…….. pág. 63
9.3. Irrigación e inervación del hueso……..... pág. 65
9.4. Formación de hueso……..... pág. 66
9.5. Crecimiento óseo…….. pág. 71
9.6. La Homeostasis y el Hueso…….. pág. 72
9.7. Trastornos hormonales que afectan la y estructura ósea…….. pág. 74
Ilustraciones……. pág. 77
9.8. Tratamiento de las fracturas……..... pág. 78
9.9. Desequilibrios homeostáticos…….. pág. 80

9.10. Estructura de irrigación……..... pág. 82
Autoevaluación……..... pág. 85
10. Estructura y partes de los Huesos…… pág. 87

11. Clasificación de los Huesos del Esqueleto Humano……... pág. 89

11.1. Marcas superficiales de los Huesos…… pág. 90
11.2. Diferencias entre los esqueletos masculino y femenino……..... pág. 91
12. Tejido Cartilaginoso…… pág. 91

12.1. Clasificación del tejido cartilaginoso…… pág. 97
13. Sistema Articular……. pág. 104

13.1. Componentes anatómicos de una articulación móvil……..... pág. 104
14. Tipos de Articulaciones……... pág. 111

14.1. Articulaciones inmóviles…… pág. 111
14.2. Articulaciones semimóviles…… pág. 113
14.3. Articulaciones móviles…… pág. 114
Autoevaluación……..…….. pág. 117
15. Clasificación de las Articulaciones……. pág.119

15.1. Articulaciones Fibrosas……... pág.119
15.2. Articulaciones Cartilaginosas……. pág.119
15.3. Articulaciones Sinoviales……..... pág.120
16. Inervación de las Articulaciones……. pág.120

17. Articulaciones…… pág.120

17.1. Articulaciones de la cintura pélvica. …….. pág.120
17.2. Articulación de la cadera…… pág.120
17.3. Articulación de la rodilla…… pág.123
17.4. Articulación del tobillo……..... pág.126
17.5. Articulación Glenohumeral……. pág.126
18. Fontanelas…… pág.131
19. Suturas Craneales……. pág.131
20. Puntos Craneométricos…… pág.136
Autoevaluación……... pág.142

21. Esqueleto del Cuerpo Humano……..…….. pág.144
22. Huesos del Cráneo…….…….. pág.146
22.1. Huesos de la bóveda craneana……..... pág.146
22.1.1. Hueso Frontal…….. pág.149
22.1.2 Hueso Parietal…….. pág.152
22.1.3 Hueso Occipital…… pág.154
22.1.4 Hueso Temporal…… pág.157
22.1.5 Hueso Esfenoides……..... pág.163
22.1.6 Hueso Etmoides…… pág.169
22.1.7 Huesos Wormianos…….. pág.173
22.2. Huesos de la cara…… pág.176
22.2.1 Hueso Maxilar Superior……..…….. pág.176
22.2.2 Hueso Maxilar Inferior…… pág.181
22.2.3 Hueso Palatino…….. pág.196
22.2.4 Hueso Nasal….……. pág.200
22.2.5 Hueso Cornete Nasal ……... pág.201
22.2.6 Hueso Vómer…… pág.203
22.2.7 Hueso Cigomático……. pág.205
22.2.8 Hueso Lagrimal……. pág.206
22.2.9 Hueso Hioides……..……. pág.208
23.Huesos del Oído Medio…….…….. pág.210
24. Columna Vertebral…….. pág.212
24.1. Curvaturas Anatómicas……..... pág.216
24.2. Curvaturas Patológicas……..... pág.217
24.3. Partes de una vértebra típica……. pág.218
25. Caracteres de las Vértebras de cada Región……... pág.220
25.1. Vértebras cervicales……..... pág.220
25.2. Vértebras dorsales……..... pág.225
25.3. Vértebras lumbares……..... pág.226
25.4. Vértebras sacras y coccígeas……..... pág.228
Ilustraciones…… pág.230
26. La Cintura Pélvica……..... pág.232
26.1. Hueso coxal…….. pág.232
26.1 Posición del coxal…….. pág.236
27.Extremidades Inferiores……..... pág.238

27.1. Fémur……. pág.238
27.2. Tibia……..... pág.244
27.3. Peroné…… pág.248
27.4. Huesos del pie…… pág.250
27.4.1. Tarso…….. pág.252
27.4.2. Metatarso……..... pág.256
27.4.3. Falanges……..... pág.258
28. Extremidades Superiores…… pág.261
28.1. Cintura Escapular ……..... pág.262
28.1.1. Clavícula……. pág.262
28.1.2. Escápula……..... pág.263
28.2. Extremidades Superiores…….…….. pág.267
28.2.1. Húmero……..... pág.267
28.2.2. Cúbito…… pág.271
28.2.3. Radio……. pág.274
28.2.4. Huesos de la Mano…… pág.278
28.2.4.1. Huesos del Carpo…… pág.278
28.2.4.2. Huesos del Metacarpo…… pág.288
28.2.4.3. Huesos de los Dedos…….. pág.290
29. Caja torácica…….…….. pág.295
29.1. Esternón……..... pág.296
29.2. Costillas……..... pág.298
Ilustraciones…… pág.302
Referencias Bibliográficas…….. pág.303

1. INTRODUCCIÓN A LA ANATOMÍA

1.1. Historia de la Anatomía

La anatomía, el estudio de la estructura del cuerpo, es una de las ciencias básicas médicas más antiguas; fue estudiada de manera formal por primera vez en Egipto, aproximadamente 500 a.C. El término Anatomía procede de la palabra griega **"temnein"** que significa **"cortar";** otro vocablo griego también es **"anatomē"**, que significa "**disección".**

Las primeras descripciones de anatomía fueron escritas en papiros entre los años 3000 y 2500 a.C. Mucho más tarde la anatomía humana fue enseñada por Hipócrates (460-377), quien es considerado como el padre de la medicina y fundador de la ciencia de la anatomía. Además del juramento hipocrático, Hipócrates escribió varios libros de anatomía. En uno de ellos afirmaba que "la naturaleza del cuerpo humano es la base de la ciencia médica".

Aristóteles (384-322 a. C.) fue la primera persona en usar el término ***anatome***, una palabra griega que significa "cortar y separar". La palabra latina dissecare tiene un significado similar.

Andreas Vesalius (cuyo nombre real en holandés es Andries van Wesel – 1514 – 1564), es considerado el fundador de la anatomía humana moderna. La obra maestra de Andrés Vesalio (1514-1564 d.C.), *De Humani Corporis Fabrica*, publicada en 1543, marco una nueva era en la historia de la medicina en aquella época, el estudio de la medicina se convirtió en una disciplina objetiva basada en observaciones directas, así como en principios científicos. Vesalio reconoció a la anatomía como "el firme fundamento de todo el arte de la medicina, así como su antecedente esencial "Hieronymus Fabricius (1537-1619) fue el responsable de la construcción en 1594 del famoso teatro anatómico de Padua. Fue uno de los profesores de Willian Harvey, y se piensa que el descubrimiento hecho por Fabricius, de las válvulas venosas fue el que llevo a Harvey al descubrimiento de la circulación sanguínea. La publicación en 1628 del libro de Harvey Excersitatio *Anatomica Motu Cordis Et Sanguinis in Animalibus*, que trataba de los movimientos del corazón de la

circulación de la sangre en animales, representa un hito en la historia de la medicina. Ya hace el siglo XVII, las disecciones anatómicas se convirtieron en una materia importante en la medicina europeas, y los museos anatómicos se fueron estableciendo en muchas ciudades. Durante los siglos XVIII y XIX, los anatomistas publicaron impresionantes tratados y profusos atlas que introdujeron nuevos estándares en la representación del cuerpo humano.

La escasez de cadáveres para disección y demostraciones anatómicas llevo a usar medios ilegales de obtención de cuerpos humanos. Ladrones profesionales conseguían cuerpos para las escuelas de anatomía, en algunos casos asesinando a sus víctimas. Los estudiantes de medicina y sus profesores también se han visto envueltos en robos de cuerpos.

En Inglaterra el Parlamento Británico aprobó la ley de la Anatomía en 1832. Estableció las disposiciones legales para que las escuelas de medicina pudiesen recibir cuerpos donados o no reclamados para estudios anatómicos. Esto allanó el camino para que se creasen legislaciones similares en otros países.[1] Recuperado de Keith L. Moore y Arthur F. Dalley II. Anatomía con orientación clínica pág. 2

"En sus orígenes y durante mucho tiempo, la anatomía se basó únicamente en la disección del cadáver. Sin embargo, la anatomía debe estar orientada hacia el sujeto vivo, hacia la comprensión de las formas y estructuras del organismo vivo. Por eso, las modernas técnicas de imagen, que permiten contemplar el interior del cuerpo humano sin necesidad de abrirlo, constituyen instrumentos valiosos para el estudio de la anatomía. Según el método que se utilice, la anatomía puede ser descriptiva, topográfica, funcional y causal.

"La **Anatomía Descriptiva o Sistemática. -** estudia las diferentes estructuras o formas del cuerpo, su ubicación en el cuerpo y las relaciones que tiene con otras Comúnmente se estudia sistema por sistema, ejemplo sistema digestivo, respiratorio; etc.

La **Anatomía Topográfica o Regional. -** Estudia las estructuras corporales, según se encuentran en zonas o regiones específicas, analizando las relaciones de continuidad y contacto con tejidos y otros órganos, por ejemplo, cabeza.

La **Anatomía Funcional** busca la correlación existente entre las formas del organismo y las funciones que realizan. Es el intento de captar la unidad entre los dos modos con las que la realidad de la materia viva se presenta a nuestros sentidos: forma y función. Al ser funcional, la anatomía establece nexos de unión con otras disciplinas como la fisiología o la biología molecular.

La **Anatomía Causal** indaga cómo se han originado las formas de los organismos, estudiando el desarrollo individual (anatomía del desarrollo) o de las especies (anatomía evolutiva filogenética).

La **Anatomía Microscópica o Histología:** en donde se estudian las estructuras anatómicas de forma asistida con otras herramientas (microscopios) como la histología (tejidos) y citología (células).

La **Anatomía Macroscópica**: Ciencia que estudia las estructuras que se puedan observar a simple vista o mediante disección, sin la necesidad de un microscopio.

La **Anatomía Patológica**: Estudia los cambios (macroscópicos y microscópicos) que ocurren en las estructuras del organismo como resultado de acciones y reacciones morbosas, producidas por enfermedades.
La **Anatomía Quirúrgica**: Estudia las diferentes estructuras corporales en porciones o regiones quirúrgicas.
La **Anatomía del Desarrollo**: Se ocupa de estudiar las alteraciones que sufre el cuerpo humano a través de todas las etapas de la vida, desde la misma concepción hasta la senectud."

Ramas de la anatomía y fisiología

- Biología: estudio de las moléculas que constituyen los seres vivos.
- Citología: Estudio de las células y sus organelos.
- Embriología: Estudia el desarrollo de los óvulos fecundados.
- Genética: Estudio de la herencia de caracteres biológicos.
- Histología: Estudio de los tejidos.
- Morfología: Estudio de la estructura de los seres vivos.
- Neurofisiología: Las propiedades funcionales de las células nerviosas.
- Endocrinología: Las hormonas y cómo controlan sus funciones corporales.
- Fisiología cardiovascular: Las funciones del corazón y los vasos sanguíneos.
- Inmunología: Como el cuerpo se defiende de los agentes causantes de la enfermedad.
- Fisiología respiratoria: Las funciones de los pulmones y las vías aéreas.
- Fisiopatología: Los cambios funcionales asociados con la enfermedad y el envejecimiento. ." Recuperado de: https://blogs.ugto.mx/enfermeriaenlinea/unidad-didactica-1-introduccion-a-la-anatomia-y-fisiologia/#:~:text=Anatom%C3%ADa%20descriptiva%20o%20sistem%C3%A1tica%3A%20Ciencia,ejemplo%20sistema%20digestivo%2C%20respiratorio%E2%80%A6.

La Anatomía humana y de otras ciencias de la salud, debe estar orientada a la práctica clínica. La anatomía clínica destaca los datos anatómicos útiles para comprender la enfermedad y para explorar y tratar correctamente a los pacientes.
La aplicación médica de la anatomía es de extraordinaria importancia. El objetivo de la anatomía clínica se logra cuando se sabe, por ejemplo, las estructuras que se palpa con las manos en un individuo, dónde poner el fonendoscopio para examinar las válvulas cardiacas, orientarse adecuadamente en una radiografía, o deducir con su imaginación los órganos que pueden estar lesionados cuando un sujeto ha sufrido una herida de bala que sigue una determinada trayectoria. Pero, además, y de forma primordial, cuando sabe explicar las consecuencias que provoca la lesión de una estructura anatómica determinada (un nervio, una arteria, etc.).
Uno de los rasgos esenciales de las formas vivas es la variabilidad. No hay dos individuos, ni dos órganos, exactamente iguales. Por la constitución, la edad, la raza y otros factores, los organismos humanos ofrecen variaciones como los de cualquier otra especie. Para describir el cuerpo humano, la anatomía realiza una abstracción morfológica y define un tipo humano ideal, un patrón general de las formas y las estructuras. Este tipo humano se lo considera la norma, es decir, lo estadísticamente más frecuente.

Las desviaciones de las formas tipo son las variaciones, las anomalías y las malformaciones. Las variaciones y las anomalías no alteran la función y, generalmente, carecen de importancia para el correcto funcionamiento del organismo. Por el contrario, las malformaciones sí alteran la función. Las variaciones se diferencian de las anomalías en que las primeras son estadísticamente previsibles, mientras que las segundas no lo son.

"La anatomía como ciencia tiene sus inicios en su formación los antiguos griegos, se inicia con Hipócrates, Aristóteles; con Herófilo y Erasístrato en Alejandría, ciudad egipcia fundada por Alejandro Magno, quienes fueron los primeros en practicar la disección en cadáveres y es precisamente de allí es que proviene la palabra "anatomía" que significa "yo corto"

En la antigua Roma con Claudio Galeno, en la China antigua los aportes de la medicina china a la anatomía son prácticamente inexistentes ya que estaba totalmente prohibida la disección de cadáveres, al igual que el legado en la antigua India en donde la enseñanza de la anatomía era prácticamente inexistente.

Durante el feudalismo (siglos V al XVII), fueron muy pocos los descubrimientos anatómicos, debido a la limitancia que le imponía a esta el cristianismo, no era conveniente el desarrollo científico en Europa al igual que no se permitía o estaba prohibido disecar cadáveres, se enseñaba la anatomía a través de libros." Recuperado de https://www.revista-anatomia.com.ar/archivos-parciales/2018-3-revista-argentina-de-anatomia-online-d.pdf

"**La Anatomía Humana en el arte de Leonardo da Vinci**

La formación de Leonardo da Vinci en Anatomía Humana comenzó a los dieciocho años. Como genio multiforme, artista, arquitecto, músico, médico, ingeniero, diseñador e inventor, consiguió fusionar, en su amplia obra, las ciencias y las artes, y la Anatomía no está exenta de ello.

Da Vinci fue el inventor de los cortes anatómicos y de la representación de la figura humana en diferentes planos. La raíz de sus trabajos anatómicos se sitúa en sus intereses artísticos por la exploración del cuerpo humano y su funcionamiento; tenía como objetivo perfeccionar la representación de la figura humana. Sus trabajos abarcaron diferentes campos, según su "tratado Anatómico", y se basaron, hasta 1507, en la observación de la superficie de los cuerpos, momento en que comenzó a practicar la disección. Se interesó por las estructuras profundas (óseas, musculares y viscerales) y trató de comprender sus mecanismos funcionales a través del sustento de las disecciones y el análisis gráfico. Incursionó en diferentes ramas de la medicina: a través de la Neurología estudió el ojo y el cerebro (el corte transversal del cráneo, en el que se pueden observar la cavidad craneana, el cigomático y los maxilares, y el sagital, en el que se ven los senos frontal y maxilar, son algunos de sus dibujos más importantes); estudió la Osteología y la Miología, el sistema cardiovascular, los aparatos respiratorio y digestivo y los sistemas genitourinario y reproductor, de los que realizó los dibujos más asombrosos de su Corpus Anatómico, los que corresponden a los órganos sexuales y reproductores y, además, se introdujo en la Embriología y dibujó el primer feto en útero, una de las primeras representaciones de un feto humano. Llevó a cabo también estudios fisionómicos que estaban basados en la Odontología y que fueron los que más sirvieron a su voluntad pictórica. Estudió la

estructuración de la mandíbula y de los dientes, así como el efecto que tenía la desdentación en la expresión de una persona. Para ello documentó los efectos de la edad y la emoción en la fisiología humana; también estudió personas con enfermedades o deformidades faciales. Todo esto le sirvió para dar carácter a sus personajes. Da Vinci estableció una singular relación entre la Anatomía y el arte y utilizó el dibujo como medio para alcanzar la estructura anatómica. Se dice que una de las razones por las que basaba sus investigaciones en el dibujo era precisamente su escaso dominio del latín; sin embargo, la verdadera causa originaria de su método respondía a cuestiones intrínsecas, a su visión del mundo como artista que basa su obra en la observación. Sus cualidades artísticas le permitían ilustrar todo lo que descubría su ojo disciplinado, debido a lo que se le considera el iniciador de la ilustración científica moderna, considerada vehículo pedagógico y medio de investigación. La necesidad de tener un conocimiento profundo de la mecánica del cuerpo humano se advierte en grandes obras de Leonardo da Vinci, por ejemplo "El hombre de Vitruvio, canon del cuerpo humano". Este dibujo, realizado alrededor del año 1492, fue uno de los dibujos más famosos y donde mejor se expresa la naturaleza dual de da Vinci, que expone las proporciones entre las diferentes partes del cuerpo en forma de fórmulas matemáticas. Por esta razón también se le ha llamado el Canon de las proporciones humanas. Realizó innumerables dibujos anatómicos que no tienen nada que envidiar a los realizados por expertos pintores o médicos anatomistas de este siglo XXI en los que muestra, con lujo de detalles, el tórax, y le da una ubicación y una proporcionalidad precisas con relación a los diferentes elementos vasculares que lo irrigan.

En el abdomen y la pelvis hizo igual trabajo que en el del tórax, pero con la particularidad asombrosa, propia de un genio, de hacer abstracción de las vísceras abdominales para, con detalle, dibujar los órganos que ocupan el retroperitoneo. Existen otras obras en las que se evidencia la actividad del cuerpo humano: en las figuras de San Jerónimo, en "La adoración de los Magos" y en la Madonna Benois de San Petersburgo, repertorios de la dinámica del cuerpo humano que llevaron a da Vinci a la concepción del denominado retrato de hombro ejemplificado, a modo de prototipo, por Figura. El hombre de Vitruvio "La dama del armiño".

Obras relacionadas con el rostro humano lo constituyeron "La Virgen de las Rocas", primera obra documentada de Leonardo da Vinci en Milán, en la que el hombro contribuye al efecto de relieve de la pintura y confiere al cuerpo femenino un sentido dinámico de la forma y, en 1501, se encuentra un preludio en "La Virgen de los Husos", en el que se muestra un torso de densidad pagana de un modo que recuerda el retrato de Cecilia Gallerani. Durante los últimos años del siglo, en Milán, da Vinci desarrolló con gran asiduidad el estudio de la figura humana y lo hizo en todos los aspectos: anatomía, movimiento y expresión (y por tanto fisonomía), desde el retrato hasta la caricatura. Perfiles y decoraciones grotescas inundan sus láminas, se alternan en una apremiante sucesión de tipos y caracteres: personajes que ocupan calles, plazas, mercados, iglesias y prostíbulos de vez en cuando; una sonrisa inefable, dulce o ambigua, emerge entre las deformidades físicas y morales de los desechos humanos. La avaricia, la astucia, la lujuria, la adulación, el orgullo, la pompa y la tosquedad, todo era analizado por el objetivo despiadado de la cámara de Leonardo da

Vinci.

Entre 1495 y 1497 pinta “La última cena” en Santa María delle Grazie, en el cuadro se reúnen una gran variedad de tipos y gestos humanos; es la obra que lo convirtió en el primer maestro de Italia. Otra pintura famosa desde el momento de su creación lo fue “La Mona Lisa”, retrato que más literatura ha generado a lo largo de toda la historia del arte; ha dado origen a cuentos, novelas, poemas y hasta óperas. Los dibujos de Leonardo dan Vinci representan, de forma perfecta y detallada, la anatomía del cuerpo humano; muchos son utilizados actualmente en ilustraciones científicas. Siempre prefirió la imagen acuciosa a la palabra escrita para exponer sus hallazgos. Sus cuadernos y apuntes, olvidados por sus contemporáneos, son objeto de análisis en la actualidad, cinco siglos después de su muerte. Leonardo da Vinci fue uno de los exponentes del Renacimiento y se destacó por su profunda pasión por el conocimiento y la investigación, claros principios que destacaron su obra. Se constituyó en un claro innovador en el campo de la pintura y en la ciencia, entre las que estableció una unidad indisoluble. En su época la Anatomía no existía; sin embargo, su genialidad y su maestría hicieron que sus trabajos se adelantaran un siglo a los de su época. Aunque su trabajo se obvió y se perdió durante siglos y no es considerado un anatomista formalmente, en la actualidad su obra conforma una de las bases de la historia de la Anatomía, manifestada muchas de ellas a través de la pintura.” Recuperado de http://www.medigraphic.com/pdfs/medicadelcentro/mec-2016/mec161n.pdf



El hombre de Vitruvio

Imagen recuperada de https://www.amazon.de/Vitruvianischer-Mensch-Poster-Leonardo-Vinci/dp/B005N6ABFU

Dibujos anatómicos de Leonardo Da Vinci

Imagen recuperada de https://www.google.com.ec/search?rlz=1C1CHZL_esEC726EC726&biw=1366&bih=613&tbm=isch&sa=1&ei=scihW6u7NovyzgLuiY64Bw&q=imagenes+de+divujos+anatomicos+leonardo+da+vinci&oq=imagenes+de+divujos+anatomicos+leonardo+da+vinci&gs_l=img.3...381854.399281.0.401020.28.23.0.5.5.0.215.3512.0j22j1.23. 0…0...1c.1.64.img.0.11.1188...0j0i67k1j0i7i30k1j0i8i7i30k1.0. cLye_S494UE#imgrc=E5PpRjNUmLhQOM:

"Anatomistas Históricos

Casi todo lo que hicieron los sabios de la antigüedad es reputado como hecho pionero en la ciencia. Aristóteles realizó una primaria clasificación de los animales y es llamado precursor de la anatomía comparada. En cuanto a la anatomía humana, a lo largo del tiempo hubo médicos y personajes curiosos, intrigados por lo que ocurría dentro del cuerpo, lo que dio origen a singulares descubrimientos. A continuación, se destacan algunos de ellos y sus aportes principales:

"Hipócrates se cree que nació en el 460 a. C. en la isla de Cos, Grecia. Hijo de Praxítela y de Heráclides, médico de la familia de Asclepíades. Sus dos hijos Tésalo y Draco, y su yerno Polibo, fueron sus alumnos. Recibió probablemente sólida instrucción con Gorgias de Leoncio. Fue amigo del filósofo Demócrito.

Considerado el médico más ilustre de la antigüedad. Su capacidad para la observación clínica influyó decisivamente en erradicar viejas supersticiones.

Realizó importantes contribuciones a esta disciplina como fundador de la escuela que revolucionó la medicina de su época, diferenciándola de otros campos asociados tradicionalmente como la teúrgia y la filosofía, convirtiendo su ejercicio en una profesión.

Hipócrates y sus seguidores describieron muchas enfermedades y trastornos médicos. Entre ellas la acropaquia o «dedos hipocráticos», un importante signo para diagnosticar la enfermedad pulmonar crónica, el cáncer de pulmón y la enfermedad cardíaca cianótica. Además, fue el primer médico en describir la cara hipocrática (apariencia característica del rostro humano cuando está próximo a su muerte) en su obra Prognosis.

Fue el primer cirujano de tórax documentado. Categorizó las enfermedades como agudas, crónicas, endémicas y epidémicas. Usó términos como recaída, crisis, convalecencia, paroxismo o pico.

Viajó por Tesalia, Tracia, Macedonia y ciudades del Asia. En Atenas ejerció y enseñó medicina y su actuación durante una peste le valió un homenaje público.

Su fama llegó a Persia, donde el rey Artajerjes le invitó a ir para combatir una epidemia, ofreciéndole cuantiosas riquezas; pero Hipócrates se negó a colaborar con los enemigos de su pueblo.

De las casi setenta obras que forman parte de la Corpus hippocraticum, es posible que solo escribiera alrededor de seis.

Entre las obras más destacadas figura el Tratado de los aires, las aguas y los lugares, donde se dice que el clima, el agua o su situación en un lugar en el que los vientos sean favorables son elementos que pueden ayudar al médico a evaluar la salud general de sus habitantes.

Tras enseñar y practicar la medicina durante toda su vida, Hipócrates falleció en Larisa de Tesalia, Grecia, se cree que en 370 a. C. y según la tradición, sobre su tumba las abejas construyeron una columna con miel y cera curativas.

Hipócrates observó que al llevar una vida sedentaria el cuerpo se pone flácido y rechoncho, por lo que recomendaba andar al menos treinta minutos al día.

Tratados hipocráticos

Volumen I: Juramento; Ley; Sobre la ciencia médica; Sobre la medicina antigua; Sobre el médico; Sobre la decencia; Aforismos; Preceptos; El pronóstico; Sobre la dieta en las enfermedades agudas; Sobre la enfermedad sagrada

Volumen II: Sobre los aires, aguas y lugares; Sobre los humores; Sobre los flatos; Predicciones I; Predicciones II; Prenociones de Cos

Volumen III: Sobre la dieta; Sobre las afecciones; Apéndice a "Sobre la dieta en las enfermedades agudas"; Sobre el uso de los líquidos; Sobre el alimento

Volumen IV: Tratados ginecológicos: Sobre las enfermedades de las mujeres; Sobre las mujeres estériles; Sobre las enfermedades de las vírgenes; Sobre la superfetación; Sobre la escisión del feto; Sobre la naturaleza de la mujer

Volumen V: Epidemias

Volumen VI: Enfermedades

Volumen VII: Tratados quirúrgicos

Volumen VIII: Naturaleza del hombre; Lugares en el hombre; Carnes; Corazón; Naturaleza de los huesos; Generación; Naturaleza del niño; Enfermedades IV; Parto de ocho meses; Parto de siete meses; Dentición; Visión; Glándulas; Anatomía; Semanas; Crisis; Días críticos; Remedios; Juramento II

JURAMENTO DE HIPOCRATES

"Por Apolo médico y Esculapio, juro: por Higias, Panacace y todos los dioses y diosas a quienes pongo por testigos de la observancia de este voto, que me obligo a cumplir lo que ofrezco con todas mis fuerzas y voluntad.

Tributaré a mi maestro de Medicina igual respeto que a los autores de mis días, partiendo con ellos mi fortuna y socorriéndoles en caso necesario; trataré a sus hijos como mis hermanos, y si quisieran aprender la ciencia, se las enseñaré desinteresadamente y sin otro género de recompensa. Instruiré con preceptos, lecciones habladas y demás métodos de enseñanza a mis hijos, a los de mis maestros y a los discípulos que me sigan bajo el convenio y juramento que determinan la ley médica y a nadie más.

Fijaré el régimen de los enfermos del modo que le sea más conveniente, según mis facultades y mi conocimiento, evitando todo mal e injusticia.

No me avendré a pretensiones que afecten a la administración de venenos, ni persuadiré a persona alguna con sugestiones de esa especie; me abstendré igualmente de suministrar a mujeres embarazadas pesarios o abortivos.

Mi vida la pasaré y ejerceré mi profesión con inocencia y pureza.

No practicaré la talla, dejando esa operación y otras a los especialistas que se dedican a practicarla ordinariamente.

Cuando entre en una casa no llevaré otro propósito que el bien y la salud de los enfermos, cuidando mucho de no cometer intencionalmente faltas injuriosas o acciones corruptoras y evitando principalmente la seducción de las mujeres jóvenes, libres o esclavas. Guardaré reserva acerca de lo que oiga o vea en la sociedad y no será preciso que se divulgue, sea o no del dominio de mi profesión, considerando el ser discreto como un deber en semejantes casos.

Si observo con fidelidad mi juramento, séame concedido gozar felizmente mi vida y mi profesión, honrado siempre entre los hombres; si lo quebranto y soy perjuro, caiga sobre mí, la suerte adversa".

Hipócrates de Cos" Recuperado de: https://www.buscabiografias.com/biografia/verDetalle/7683/Hipocrates



Imagen recuperada de: https://jaimeariansencespedes.tumblr.com/post/183846689879/003-cient%C3%ADficos-hip%C3%B3crates-460-370-ac

Herófilo de Calcedonia, médico griego nacido en el 335 a. E. C. es considerado el primer anatomista de la historia. Los condenados a morir le temían más que a la misma muerte por la horrenda práctica de la vivisección. En la antigüedad, para aprender «en vivo» sobre el funcionamiento del cuerpo humano, se diseccionaba a un infeliz sentenciado a muerte. En esos tiempos, si te decían que tenías buen corazón, te estaban llamando inteligente, ya que se creía que la facultad de pensar venía del músculo cardíaco; él dijo que provenía del cerebro. Su obra se conoció por tradición oral, ya que la escrita ardió con el gran incendio de la Biblioteca de Alejandría.



Imagen recuperada de: https://infsalud.blogspot.com/2013/03/imagenes-de-herofilo-de-calcedonia.html

Erasístrato de Ceos fue un colega anatomista de Herófilo y es considerado el fundador de la fisiología experimental, por las prácticas que solía hacer en animales. Es conocido por una divertida leyenda amorosa que le hizo merecedor del título de precursor de la psicoterapia. El príncipe heredero sirio, Antíoco, parecía morir en su lecho y su padre hizo llamar al médico. Mientras atendía al paciente, Erasístrato notó que al joven se le desmandaba el pulso y se ruborizaba siempre que una hermosa mujer entraba a la recámara. La dama era Estratónice, madrastra de Antioco. El doctor diagnosticó amor y recetó matrimonio, a lo que el rey transigió para salvar al hijo.

Imagen recuperada de: https://stringfixer.com/pt/Erasistratus

Galeno de Pérgamo, también llamado Claudio Galeno, sabio romano del siglo II, fue el primero en demostrar que por los conductos sanguíneos corría sangre y no aire, como se creía antes de él. Explicó las funciones de los riñones y de la vejiga y fue el primero en postular que el acto de hablar estaba gobernado por el cerebro.

"Galeno nació en el 129 o 130 d.C. en Pérgamo, Asia Menor. Hijo del griego Elio Nicón, arquitecto y terrateniente. Estudió en Esmirna y viajó ampliando sus conocimientos hasta convertirse en el más destacado médico de la antigüedad además de Hipócrates. Sus estudios y observaciones dominaron la teoría y la práctica de la medicina durante 1.400 años. Establecido en Roma, alcanzó gran renombre por su habilidad como médico y sus conferencias en público. Alrededor del año 169 el emperador Marco Aurelio le nombró médico de su hijo, Lucio Aurelio Cómodo. Creador de la polifarmacia: Empleaba en gran escala los purgantes, vomitivos, sangrías y mezclas de remedios. Uno de estos llamado triaca tenía en su fórmula 64 substancias. Su terapéutica tendía a combatir la causa principal del mal con alguna substancia que fuera contraria:" Contraris curantur" que constituía el alma de su terapéutica, que combatía las fuerzas de reacción naturales en lugar de excitarlas y favorecerlas como sostenía Hipócrates.

Diseccionó multitud de animales intentando demostrar cómo los distintos músculos son controlados a diferentes niveles de la médula espinal. Desveló las funciones del riñón y la vejiga e identificó siete pares de nervios craneales. Demostró que el cerebro controla la voz y que las arterias transportan sangre. Describió también las válvulas del corazón, e indicó las diferencias estructurales entre las arterias y las venas.



Además, alcanzó fama como filósofo. En su tratado Sobre los usos de las partes del cuerpo del hombre compartía la opinión del filósofo griego Aristóteles de que nada en la naturaleza es superfluo. Sus escritos médicos, traducidos por pensadores árabes durante el siglo IX, gozaron de una gran consideración entre los médicos humanistas de la Europa del renacimiento. Fue el autor de más de quinientos tratados sobre medicina y filosofía. Galeno falleció en Roma en el 200 o 216

d.C. Galeno, introdujo el término "migraña" para denominar esta forma de cefalea o dolor de cabeza." Recuperado de :https://www.buscabiografias.com/biografia/verDetalle/4813/Galeno%20-%20Claudius%20Galenus

Imagen recuperada de :https://www.buscabiografias.com/biografia/verDetalle/4813/Galeno%20-%20Claudius%20Galenus

Leonardo da Vinci (1452-1519) fue un estudioso del cuerpo humano por dentro y por fuera. Su dibujo Hombre de Vitruvio es un compendio de lo que consideraba las proporciones perfectas de la cabeza, tronco y extremidades de un hombre. También diseccionó cadáveres para ver qué pasaba allí dentro. Fue crucial en el desarrollo de la cultura occidental, siendo reconocido como el padre del alto Renacimiento. Sus estudios anatómicos recogidos en el "Manuscrito Anatómico A" (1510-1511) se centran en la osteología y la miología, y en sus láminas se plasman los intentos de comprender el funcionamiento humano. Además del aporte científico, las láminas resultantes de los estudios de Leonardo contienen algunos de los dibujos anatómicos más brillantes jamás creados. A finales de 1513, Leonardo realizó sus investigaciones anatómicas en el Hospital del Espíritu Santo de Roma, pero se vio obligado a renunciar a sus estudios cuando en 1515, fue acusado de prácticas sacrílegas y el Papa León X le prohibió la entrada en el Hospital, truncando así su carrera anatómica. Leonardo proyectó, aunque nunca llegó a escribir, un tratado de Anatomía ("Il libro dell´Anatomia"). Aunque existen bosquejos y partes del mismo, la mayor parte de su trabajo anatómico se ha perdido. Leonardo fue un genio en todos los campos que cultivó, y aunque fue uno de los más originales y perspicaces anatomistas de todas las épocas, y mientras que sus pinturas eran ampliamente conocidas, tan solo algunos amigos y colaboradores tenían algún conocimiento de la profundidad de sus investigaciones médicas.



Imagen recuperada de https://www.larepublica.ec/blog/2019/04/30/da-vinci-y-la-mujeres-historiadora-alemana-describe-al-artista/

Bartolomeo Eustachio. - La trompa del oído humano recibe el nombre de este anatomista italiano del siglo XVI, quien la describió con maestría. Elaboró unas tablas anatómicas que todavía sorprenden por su precisión." Recuperado de: https://www.univision.com/explora/6-historicos-anatomistas-y-diseccionadores-de-muertos-y-vivos-que-tienes-que-conocer

"Nació en San Severino, en 1562. Catedrático de medicina en el Collegio della Sapienza en Roma (hoy Universidad de Roma). Ejerció, algún tiempo como médico del cardenal Felice Peretti, que más tarde se convertiría en el papa Sixto V. Eustachio

investigó el desarrollo y evolución de los dientes y la estructura del oído, los riñones, las glándulas suprarrenales, el útero, los nervios craneales y los músculos de la cabeza y el cuello. Reconocido por sus descripciones de la trompa de Eustaquio y la válvula vestigial del corazón, que recibieron su nombre. Falleció el 27 de agosto de 1574, en Umbría, Italia. Algunas de sus Obras destacan: Tabulae anatomicae (Tablas anatómicas), 1552 - Las disertaciones De Renibus, 1563" Recuperado de: https://www.buscabiografias.com/biografia/verDetalle/7729/Bartolomeo%20Eustachio

Imagen recuperada de: https://www.buscabiografias.com/biografia/verDetalle/7729/Bartolomeo%20Eustachio

"El belga **Andrés Vesalio** es sin duda el mejor anatomista de todos los tiempos. El conjunto de trabajos de Vesalio está incluido entre las obras maestras de la cultura occidental. Vesalio, tras estudiar en París (1533-1536), llegó a Padua, donde fue nombrado profesor de Cirugía ("explicator chirurgiae"). Impartió su primera lección de Anatomía el 6 de diciembre de 1537, en la que él mismo realizó la disección, a diferencia de la costumbre de la época, en la que era función del barbero sangrador. La obra principal y más conocida de Vesalio es "De Humani Corporis Fabrica". Sus otras obras, también importantes son las "Tabulae Anatomicae Sex", la "Lettre sur la Saignée" y el "Epitome". De Humani Corporis Fabrica fue compuesta por Vesalio entre el invierno de 1539 y el verano de 1542. En el plano anatómico, la Fábrica de Vesalio intentó reconciliar lo que se veía indiscutiblemente en las disecciones humanas y lo que se leía en Galeno. Las láminas como auxiliares de la enseñanza fueron defendidas por Vesalio, en el prólogo de su obra como un medio de ayuda al estudio, pero aconsejaba a los estudiantes el emplear sus propias manos en disección. Si bien la contribución de Vesalio a la Cirugía no fue directa ni destacada, la orientación de la Anatomía que impulsó Vesalio propiciaría gran parte de la base científica de la cirugía de los siglos siguientes.

Imagen recuperada de http://www.ujaen.es/investiga/cts380/historia/la_medicina_del_renacimiento.htm

Paracelso (1493-1541) nació en Einsielden (Suiza). Se opuso a las autoridades académicas de la época, sometiendo a crítica a los clásicos. Su principal obra fue "Opera Omnia escribió un tratado de Médico-Chemico-Chiriugica", aunque también criterios cirugía "Magna Chirurgia" en el que se recogen sus Paracelso optó por quirúrgico-traumatológicos más importantes. heridas, fracturas y intervenir lo menos posible a la hora de solucionar ejercer su acción, luxaciones, dejando al tiempo y a la naturaleza una manipulación de evitando a sus pacientes el trauma sobreañadido de

dudosos resultados. Destacan sus experiencias sobre heridas por arma de fuego.

Imagen recuperada de http://www.ujaen.es/investiga/cts380/historia/la_medicina_del_renacimiento.htm

Se considera a **Ambrosio Paré** (1510-1590) como la principal figura quirúrgica del siglo XVI, así como el padre de la cirugía francesa. Nació en Bourg Herent (Francia). Comenzó como aprendiz de un barbero-cirujano de París; después trabajó durante cuatro años en el Hospital Dieu de París. En 1541 se convirtió en maestro barbero-cirujano y trabajó como cirujano del ejército. En 1564, publicó una monumental obra de cirugía, los "Dix Livres de la Chirurgie". La primera parte contenía anatomía y fisiología y la segunda, cirugía. En ésta se describían muchas técnicas quirúrgicas, siendo una de las más significativas el uso de ligaduras de grandes vasos en las amputaciones. También usaba un torniquete en sus amputaciones, para mantener los músculos retraídos con la piel, evitar la pérdida de sangre y embotar la sensibilidad. Definió los objetivos de la Cirugía anatómica del siglo XVI: "La cirugía tiene cinco funciones: eliminar lo superfluo, restaurar lo que se ha dislocado, separar lo que se ha unido, reunir lo que se ha dividido y reparar los defectos de la naturaleza." Las aportaciones de Paré a la Traumatología y Ortopedia son importantes. En primer lugar, describe un nuevo método para el tratamiento de las heridas por arma de fuego, el lavado, que difiere del método clásico (cauterización con aceite hirviendo): "no puedo decir por qué razón, pero creo que uno de los principales medios para curar las heridas es conservarlas bien limpias". También fue el primero en describir la fractura de cuello femoral y los desprendimientos epifisarios en niños. Además, describió un nuevo método para la reducción de la luxación glenohumeral.

Paré fue el primero en describir una fractura abierta tratada con éxito sin amputación. De hecho, fue el propio Paré el paciente, sufriendo una fractura abierta de tibia y peroné tras recibir una coz de su caballo. En palabras de Paré, citado por Colton: el caballo le coceó, fracturándole ambos huesos; al intentar dar un paso atrás "caí súbitamente al suelo, y los huesos fracturados saltaron hacia fuera, desgarrando la carne, la media y la bota". Por otra parte, diseñó una gran variedad de fórceps, instrumentos y férulas de todas clases. Con la ayuda de fabricantes de armaduras, diseñó miembros artificiales de hierro, perfeccionó el banco hipocrático para la reducción de luxaciones y diseñó un corsé para escoliosis y una bota para pies zambos. Además, en su obra "Monstruos y Prodigios" se recogen de forma pionera imágenes de patología ortopédica.

La cirugía del Renacimiento se caracteriza en toda Europa por la división entre cirujanos y barberos; los primeros, con instrucción teórica, conocimientos de anatomía y de medicina; los segundos, poco más que curanderos ambulantes. Sin embargo, tanto unos como otros vieron amenazada su profesión por los médicos, cuya mejor posición social y preparación les proporcionaba una mayor clientela. Durante el medievo, esta intromisión fue evitada por el poderío de los gremios de cirujanos. Sin embargo, al debilitarse éstos, fue necesario el apoyo de las instituciones para la supervivencia de la profesión. En España, el Protomedicato, fundado por los Reyes Católicos en 1477, era el responsable de la formación y protección de los cirujanos. En la misma época, en Francia se regularon los estudios de los cirujanos barberos (de toga corta) y los cirujanos de toga larga, que dependía de la Facultad de Medicina.

En España, las influencias de la cirugía renacentista llegaron con retraso. Aparecieron muchos autores que se ocuparon de las heridas de guerra. Antonio Pérez, de origen portugués, fue cirujano mayor de la Armada Invencible, y publicó en 1568 su obra "Summa y Examen de Chirurgia", dirigido hacia la docencia de los cirujanos romancistas. Luis Mercado (1525-1606) escribió "Institutiones Chirurgicae", para el aprendizaje de los cirujanos latinos. Otros autores publicaron obras quirúrgicas siguiendo el índice expositivo medieval, incluyendo capítulos sobre fracturas y luxaciones. Entre estos destacan: Juan Fragoso (1530-1597), Francisco Díaz (1525-1590) y Dionisio Daza Chacón (1513-1596). Por sus aportaciones, merece ser destacado Bartolomé Hidalgo de Agüero (1530-1597), profesor de Cirugía de Sevilla, que recomendaba no convertir una fractura cerrada en abierta." Recuperado de: http://www.ujaen.es/investiga/cts380/historia/la_medicina_del_renacimiento.htm

Imagen Recuperada de: http://www.ujaen.es/investiga/cts380/historia/la_medicina_del_renacimiento.htm

1.2. "Historia de la Anestesiología

La palabra Anestesiología se deriva del griego, del prefijo ***an*** que significa **sin** y de la palabra ***aesthesis*** que significa sensación, literalmente pérdida de la sensibilidad. La primera vez que se utiliza la palabra anestesia la podemos encontrar en una obra de Platón titulada Timeo. La anestesia que en la actualidad es una práctica común y que permite la realización de un gran número de procedimientos quirúrgicos, tiene una larga y muy interesante historia, que a lo largo del tiempo ha vivido altibajos, malos entendidos, prácticas oscuras y mágicas, altercados y grandes descubrimientos, pasando por diferentes fases, que podemos diferenciar en mitológica, empírica, racional y científica. En cada una de estas se lograron grandes avances y cada una aportó a la siguiente.

El hombre desde que tuvo conciencia de sí mismo, o aún antes, se enfrentó a muchas enfermedades y situaciones que se acompañaban de dolor, en especial el trauma, por lo tanto, inició la búsqueda de remedios que lo pudieran aliviar. En un inicio era perplejidad, asombro y miedo ante el dolor, posteriormente ritos y plegarias a sus deidades, a las que agregaron al paso del tiempo diferentes remedios derivados de la herbolaria los que de seguro fueron más útiles. No se sabe a ciencia cierta si éstos hacían perder la consciencia, pero de seguro sí condicionaban analgesia, lo que hacía más pasadera la enfermedad. Los diferentes ritos y remedios pasaron de generación en generación de manera oral, pero la

invención de la palabra escrita cambió el rumbo no sólo de la transmisión del conocimiento, sino que también enriqueció la práctica. La primera comunicación formal de la práctica de anestesia que viene de hace aproximadamente 4,000 años a.C., cuando en Mesopotamia, los sumerios que conocían el cultivo de la amapola utilizaron el Opio. El Código de Hammurabi es la primera recopilación de leyes y reglamentos, en el que no escapaba la legislación del acto médico y la actividad de los médicos, se tasaban los honorarios, se regulaba el drenaje de la ciudad y el manejo de las aguas negras, todo un código sanitario. En este código de

Hammurabi se detallan ciertas intervenciones describiendo el manejo del cuchillo de bronce, la lanceta y el bisturí. Años después por el 1,600 a.C. en China ya se utilizaba la acupuntura para el alivio del dolor. Años después en la Odisea se describe el uso de la mandrágora. Se tiene información que por el año 650 a.C. los sacerdotes del oráculo de Delfos utilizaban emanaciones de ciertas grietas rocosas para inducir inconsciencia y analgesia, ahora sabemos que éstas contenían etileno. Ya en fechas más recientes, Discórides, médico y cirujano griego utilizaba la mandrágora hervida y dada a tomar en vino para practicar amputaciones y la cauterización de las heridas. Ahora sabemos que la mandrágora tiene elevadas concentraciones de atropina y escopolamina. En la medicina ayurvédica, en el texto conocido como Sushruta, se aconsejaba el uso de los vapores de la amapola en especial combinada con vino como analgésico y somnífero. Los Asirios y Egipcios utilizaban por el año 300 a.C. la compresión bilateral de carótidas para producir inconciencia y poder practicar la circuncisión y la extracción de cataratas. El cáñamo que es la marihuana fue utilizado también en la época antes de Cristo para mitigar el dolor, se ha especulado que la esponja impregnada con vinagre que se le ofreció a Cristo en la Cruz tenía extracto de marihuana. Desde el siglo XIII se tienen noticias del uso de la esponja soporífera por el fraile y médico Teodorico Lucca. La esponja soporífera fue todo un adelanto en la historia de la anestesia. Esta consistía de una mezcla de plantas, principalmente de mandrágora, amapola, cicuta y beleño, las cuales se hervían. En la infusión obtenida se embebían esponjas y en ciertas preparaciones agregaban jugo de moras verdes, las cuales se dejaban secar. Ya secas se encendían y se ponían cerca del enfermo al que se le iba a practicar algún procedimiento para que éste inhalara la emanación. Así a manera de una anestesia inhalada los enfermos inhalaban junto con el aire que respiraban atropina, belladona, cicutoxina y opio, lo que condicionaba hipnosis, sedación, analgesia y cierto grado de parálisis. Se tiene información de que el monje Benedictino Abbot Bertarius, desarrolló por el siglo VI d.C., la primera formulación escrita del contenido de una esponja soporífera. Ugo de Borgognoni de la escuela de medicina de Salerno difundió su uso en Europa. La inquisición española prohibió el uso de la esponja soporífera por considerarla magia negra y práctica diabólica. Es importante mencionar que por el siglo XVIII en ciertos lugares la esponja soporífera seguía vigente.

En el siglo XIII el médico español Ramón o Raymundo Lulus, experimentando con una combinación de etanol y ácido sulfúrico, obtuvo un compuesto de olor dulzón y altamente explosivo al que denominó aceite de vitriolo dulce. Fue hasta el siglo XVI, cuando un personaje muy peculiar que se hacía llamar Paracelso (más que Celso), dio a inhalar los vapores del aceite de vitriolo dulce a gallinas y observó que no sólo no sentían dolor, sino que al aumentar el tiempo de exposición éstas perdían la consciencia. En 1730 el químico alemán Frobenius denominó al aceite de vitriolo, Éter, que significa sin peso, años después el Ether sería pieza fundamental en la historia de la anestesiología moderna.

En 1772 Joseph Priestley descubre el óxido nitroso y lo considera un gas venenoso. Humprey Davy por el año de 1779 lo experimenta en sí mismo y describe que además de hacerlo reír disminuye significativamente la sensibilidad al dolor, por su primer efecto lo denominó gas hilarante. Una de las grandes contribuciones de Davy es proponer a este gas como anestésico. Así el óxido nitroso fue utilizado para la extracción de piezas

dentales por Horace Wells a mediados del siglo XIX, pero durante muchos años se utilizó en ferias como un espectáculo o para uso lúdico.

La primera noticia de una anestesia con Éter viene de 1842, cuando el Dr. Cradwford W. Long, lo utilizó para anestesiar (eterizar era el término empleado), en la ciudad de Jefferson, Georgia en los Estados Unidos de América. El primer paciente descrito fue James Venable, al que se le extirpó un tumor del cuello. Pero el crédito fue dado a William Thomas Green Morton, quien el 16 de octubre de 1846, utiliza el Éter en una demostración en el Hospital General de Massachusetts para anestesiar al paciente Gilbert Abbot, al que el Dr. John C. Warren le extirpó un tumor del cuello. Esta imagen ha sido inmortalizada en un buen número de obras de arte. Recuperado de: https://www.medigraphic.com/pdfs/rma/cma-2017/cmas171cv.pdf

Imagen recuperada de https://franciscojaviertostado.com/tag/anestesia/

"El 16 de octubre de 1846, en la sala la expectación era máxima. Numerosos cirujanos se habían reunido alrededor del eminente profesor John Collins Warren. Estaban a punto de presenciar lo que iba a resultar un antes y un después de la cirugía, aunque la mayoría de ellos, incrédulos, no se tomaban en serio lo que semanas antes les habían anunciado «se iba a realizar una prueba de cierto preparado al que se le había hecho la asombrosa atribución de que liberaría del dolor a la persona operada».

Todos estaban listos. El paciente, un hombre llamado Gilbert Abbott, presentaba una tumoración en la parte izquierda del cuello que se le extendía de la mandíbula a la boca y debían extirpársela. Pasaban quince minutos de la hora acordada cuando de repente se abrió la puerta del anfiteatro quirúrgico y se presentó el causante de todo este revuelo, el Dr. William Thomas Morton. Inmediatamente se acercó al paciente y tras administrarle un gas, este quedó inconsciente. Fue entonces cuando dijo: «Su paciente está preparado, señor». El Dr. Warren cogió el bisturí y con gran pericia extirpó el tumor al enfermo. Transcurrido un breve espacio de tiempo el paciente se despertó manifestando que no había sentido nada de dolor. Los asistentes quedaron estupefactos. ¿Acaso era magia? El Dr. Warren se apresuró a decir: «Señores, esto no es una farsa»." Recuperado de: https://franciscojaviertostado.com/2013/01/28/la-medicina-en-el-arte-pintura-la-primera-anestesia-con-eter/

"Por esas fechas, en 1847, el obstetra inglés Dr. James Y Simpson, utilizó el Éter para inducir analgesia obstétrica. En 1853 el Dr. John Snow utilizó el cloroformo para inducir analgesia obstétrica a una muy

importante paciente, la Reina Victoria fue manejada por él durante el nacimiento de uno de sus hijos, el príncipe Leopoldo. Utilizó de manera rutinaria el cloroformo para diferentes procedimientos y se dedicó de tiempo completo a la práctica de la anestesiología, por lo que se considera uno de los primeros anestesiólogos.

Como datos curiosos de la anestesiología moderna se tiene que en 1887 la hermana Mary Bernard fue la primera enfermera anestesióloga, trabajaba en el Hospital de San Vicente. En 1904 se forma el primer Departamento de Anestesiología como tal dentro de una Institución en el Colegio Médico de Nueva York, bajo la dirección del Dr. Thomas Buchanan, y para 1905 la Sociedad de Anestesistas de Long Island se convierte en la American Society of Anesthesiologist. La Dra. Mary A. Ross es la primera mujer anestesióloga de la que se tengan noticias, después de un año de entrenamiento se gradúa en 1923, expidiendo su título la Universidad de Iowa.

La historia de la Anestesiología está llena de personajes, hechos, historia, y anécdotas, algunos de ellos son los siguientes personajes y sus aportaciones. Francis Rynd y Charles Gabriel Pravaz desarrollaron la aguja y jeringa hipodérmicas. Friedrich Gaedcke aisló de las hojas de la coca la cocaína, a la que denominó eritroxilina. Fue el primer anestésico local y regional utilizado por los Dres. Leonar Corning y August Bier para la anestesia neuroaxial. El Dr. Willian Mc. Ewen realizó la primera intubación endotraqueal en 1878 sin recurrir a la traqueotomía. El Dr. Claude Bernard experimentó sobre los efectos del curare. Rudolf Boehm aisló la curarina, y el Dr. Arthur Lawen fue el primero en utilizarla en 1912, de esta manera inició la era moderna de los bloqueadores neuromusculares. El médico Español Fidel Pagés Miravé desarrolló y perfeccionó la técnica de la anestesia epidural. El médico cubano, Dr. Manuel Martínez Curbello describió la técnica de la anestesia epidural continua. El médico inglés, Archie Brain, con su gran aportación a la anestesiología moderna, la máscara laríngea. En 1934 John Lundy introduce el tiopental en la Clínica Mayo."

Recuperado de: https://www.medigraphic.com/pdfs/rma/cma-2017/cmas171cv.pdf

"ANESTESIA ACTUAL

La anestesiología ha evolucionado empleando múltiples fármacos con diferentes biofases (receptores específicos) que están distribuidos en el sistema nervioso central. En el manejo anestésico se deben individualizar y contemplar siempre factores específicos: edad y género del paciente, comorbilidades asociadas, tipo de procedimiento quirúrgico y estrategias para el manejo adecuado del dolor e inflamación postquirúrgica. Se requiere de un arsenal amplio de medicamentos para proporcionar «anestesia multimodal», así como monitoreo específico, equipo de ultrasonido, neuroestimuladores, bombas perfusoras, entre otros.

TIPOS DE ANESTESIA

Anestesia local. Un medicamento anestésico (que se puede aplicar como una inyección, un aerosol o un ungüento) adormece solo una pequeña zona específica del cuerpo (por ejemplo, un pie, una mano o un área

de la piel). Con anestesia local, la persona está despierta o sedada, dependiendo de lo que se necesite. La anestesia local dura poco tiempo y suele usarse para procedimientos menores en pacientes ambulatorios.

Anestesia regional. El medicamento anestésico se inyecta cerca de un grupo de nervios y adormece una extensa área del cuerpo (por ejemplo, de la cintura hacia abajo, como las epidurales que se administran a las mujeres que están en trabajo de parto). Por lo general, la anestesia regional se utiliza para que una persona esté más cómoda durante y después del procedimiento quirúrgico. La anestesia regional y la general suelen combinarse.

Anestesia general. El objetivo es dejar a la persona completamente inconsciente y mantenerla en este estado durante la operación, sin conciencia ni recuerdo de la intervención quirúrgica. La anestesia general se puede administrar a través de una vía intravenosa o mediante la inhalación de gases o vapores a través de una máscara o tubo de respiración." Recuperado de Miranda-Rangel, A., & Martínez-Segura, R. T. (2015). Anestesia multimodal: una visión de la anestesia moderna. Revista Mexicana de Anestesiología, 38(S1), 300-301

Imagen recuperada de: https://noloseytu.blogspot.com/2013/07/historia-de-la-anestesia.html

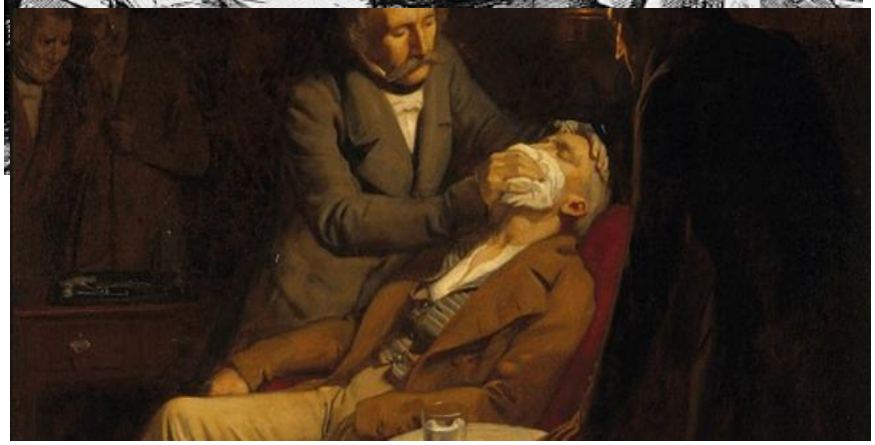

Imagen recuperada de: https://www.seguros-dentales.es/blog/la-fascinante-historia-de-la-odontologia/06/2020/

1.3. Terminología Anatómica

La lengua anatómica, que constaba afines del siglo XIX de unos 50.000 términos relacionados con unas 5000 estructuras orgánicas, tiene actualmente más de 6.000 nombres básicos a los cuales se añade, en los diferentes países, una variedad de sinónimos y epónimos que hacen de ella un idioma arduo y confuso. Distintos cambios se han realizado a través de los años a la nómina anatómica.

La terminología anatómica considera cuatro aspectos fundamentales: posición anatómica, planos anatómicos, direcciones que permiten establecer la relación entre estructuras y nomenclatura; cada estructura se designa siguiendo las presentes características:

1.-Cada estructura es designada por un solo término, descartando todo sinónimo.

2.-Cada término está en latín y, para la enseñanza, puede ser traducido al idioma vernáculo de cada país.

3.-Los términos son, ante todo, breves, simples, con un valor preferiblemente informativo y descriptivo.

4.-No se acepta ningún epónimo que indique el nombre de la persona que describió por primera vez una estructura específica, y que es frecuentemente discutido y tergiversado en los distintos países, por ejemplo, la trompa de Eustaquio se denomina en nómina como tuba auditiva.

1.3.1. Términos

Abducción. - Separación o alejamiento de la línea media. ej.: la planta del pie tiene un músculo abductor del grueso artejo.

Aducción. - Acercar a la línea media. ej.: el músculo pectoral mayor aduce el brazo.

Anterior (ventral). - El frente del cuerpo o enfrente de una parte del cuerpo.

Bilateral. -En ambos lados. (Como los pulmones)

Caudal. -es un término direccional útil que indica hacia los pies o la región de la cola, representada en el ser humano por el cóccix (hueso del extremo inferior de la columna vertebral).

Calavera. -La estructura huesosa de la cabeza.

Circunducción. - Movimiento circular en el que se combinan los movimientos de flexión, extensión, abducción y aducción de tal forma que la parte distal del miembro describe un círculo. ej.: la Circunducción de la articulación coxofemoral.

Contralateral. - Que ocurre en el lado opuesto del cuerpo en relación con otra estructura: la mano derecha es contralateral a la mano izquierda.

Craneal. - Que va hacia el cráneo. (Superior)

Cuadrantes. - Cuatro divisiones del abdomen utilizado para localizar el lugar de dolor o herida.

Dermis. -La segunda capa de la piel con riqueza de vasos sanguíneos y nervios, encontrado abajo la epidermis.

Desviación Ulnar (Aducción Ulnar). - Es el movimiento lateral de la muñeca, en dirección a la Ulna (Hueso cubital).

Desviación Radial (Abducción Radial). - Es el movimiento lateral de la muñeca, en dirección al Radio.

Diafragma. -La estructura musculosa que divide la cavidad del pecho con la cavidad abdominal.

Diducción. -Abducción o separación de dos partes. Movimiento de lateralidad de la mandíbula.

Distal. -Significa más lejos del tronco del cuerpo.

Dorso. - Se refiere habitualmente a la cara superior de cualquier parte que protruye anteriormente desde el cuerpo, como el dorso de la lengua, la nariz, el pie.

Dorsal. -Se refiere a la parte trasera del cuerpo o la parte trasera del pie o de la mano. Es un sinónimo de posterior.

Epidermis. -La capa exterior de la piel.

Esqueleto. -Los huesos del cuerpo.

Eversión. - Movimiento del pie que aleja la planta del plano medio.

Exhalación. -Un proceso pasivo en lo cual los músculos intercostales (de las costillas) y el diafragma se relajan causando la cavidad del pecho de disminuir en tamaño y el aire se corre hacia afuera de los pulmones.

Externo. - Quiere decir que está hacia o en el exterior de un órgano o cavidad. ej.: la cara externa de la costilla se aproxima a la piel.

Extensión. - Es el aumento del ángulo entre dos segmentos corporales. Ej. Extensión de la cabeza.

Flexión. - Es la disminución del ángulo entre dos segmentos corporales (huesos o partes del cuerpo) ej.: flexión del antebrazo sobre el brazo.

Inferior (caudal). - Lejos del cabeza; comparado usualmente con otra estructura más cerca de la cabeza. Por ejemplo, los labios son inferiores a la nariz.

Inferomedial. - Significa más próximo a los pies y al plano medio; por ejemplo, las porciones anteriores de las costillas discurren inferomedialmente.

Interno. - Que está al interior de un órgano o cavidad. Ej. La mucosa está en la cara interna de la pared intestinal.

Inversión. - Movimiento del pie en el que la planta mira hacia la línea media.

Ipsolateral (Homolateral). - Estructuras que se encuentran de un mismo lado

Lateral (externo). - Al lado, más alejado de la medialínea del cuerpo.

Ligamento. -Un tejido que se conecta un hueso a otro.

Maléalo. -El hueso sobresaliendo del lado del tobillo. La maléalo lateral al final del peroné se ve en la parte afuera del tobillo; La maléalo medial al final de la tibia se ve en la parte adentro del tobillo.

Medial (interno). - Significa que una estructura está más cerca de la línea media del cuerpo que otra estructura. (Ej.: La nariz esta medial a las orejas.)

Nasofaringe. - El área directamente posterior a la nariz.

Oposición. - Movimiento que realiza el primer dedo de la mano llevándolo a colocar su cara ventral con la cara ventral o palmar del resto de la mano.

Órbitas. -Las estructuras huesosas alrededor los ojos, las cavidades de los ojos.

Orofaringe. -El área directamente posterior a la boca.

Palmar. -Se refiere a la palma de la mano.

Plano. -Una superficie llana formado por rebanar un objeto sólido.

Plantar. -Referente a la parte abajo del pie.

Posterior (dorsal). - La parte trasera del cuerpo o del órgano.

Proximal. -Más cerca al tronco o al lugar de origen de un vaso, nervio o conducto. ej.: el hombro es la parte más proximal del miembro superior.

Pronación. - Es el movimiento del antebrazo y de la mano en el cual el radio rota medialmente alrededor de su eje longitudinal, de tal forma que la palma de la mano mira hacia atrás.

Protrusión. - Movimiento que proyecta un segmento corporal hacia delante. ej.: la protrusión de la mandíbula.

Pubis. -La porción anterior y medial de la pelvis.

Piel. -La tapa de tejido entre el cuerpo y el ambiente externo.

Profundo. - Que se aleja de la superficie ej.: los huesos son profundos a los músculos y la piel.

Pronación. - Se refiere a la rotación de un miembro desde su posición anatómica hacia el cuerpo. (Existe pronación del antebrazo y también del pie)

Retrusión. - Movimiento que lleva un segmento corporal hacia atrás. ej.: Retrusión mandibular.

Rostral. - Se utiliza frecuentemente en lugar de anterior cuando se describen partes del cerebro; significa en dirección al rostro

Rotación. - Giro de una parte del cuerpo sobre su eje longitudinal. La rotación medial aproxima la cara anterior del miembro al plano medio; la rotación lateral aleja la cara anterior del plano medio.

"Sinovial. - Son membranas delgadas que recubren a las cavidades articulares por dentro, son lisas resbaladizas y liberan un líquido parecido a la "clara de huevo"; esto permite los movimientos articulares suaves que se describirán posteriormente." Recuperado de http://www.monografias.com/trabajos/anatomiagral/anatomiagral.shtml#ixzz4px28Q1lF

Superficial. - Próximo a la superficie. ej.: el cuero cabelludo es superficial a la bóveda craneana.

Superior (cefálico o craneal). - Se refiere a algo que está por encima. Por ejemplo, el pecho es superior al abdomen.

Supero lateral. - Indica más próximo a la cabeza y más lejos del plano medio.

Supina. -Acostado en posición boca arriba.

Supinación. - Se refiere a la rotación de un miembro cuando inicia un alejamiento. (Existe también en el antebrazo y el pie)

Tendón. -Un tejido que conecta músculo a hueso.

Tórax. - El pecho.

Tronco. -El tronco del cuerpo; el cuerpo sin la cabeza y extremidades.

Unilateral. - A un solo lado (como el bazo).

Ventral. -Referente al frente del cuerpo. Un sinónimo de anterior.

Volar. - Se refiere alado de abajo, o al aspecto inferior de una estructura **(**Ej. Al aspecto volar de la mano **se** le denomina palmar, mientras que el aspecto volar del pie se le llama plantar.) Recuperado de: http://ft-mecanicabiociencias.wikispaces.com/TERMINOLOG%C3%8DA%20ANAT%C3%93MICA;

https://morfofisiologiaut.wordpress.com/category/planos-anatomicos/;

http://fissioterapia.blogspot.com/2012/02/la-posicion-anatomica-planimetria-y.html

"Términos Direccionales y de comparación

Estos adjetivos comparan la posición y relación de dos estructuras entre sí en la posición anatómica. Estos términos muy frecuentemente existen en pares que son opuestos uno del otro, es decir por ejemplo si decimos que la nariz es superior con respecto a la boca, esto automáticamente quiere decir que la boca es inferior a la nariz.

- **Anterior:** Frente o delante de
- **Posterior:** Detrás o posterior
- **Ventral:** Hacia el frente del cuerpo
- **Dorsal:** Hacia posterior del cuerpo
- **Distal:** Alejado del sitio de origen de una parte del cuerpo
- **Proximal:** Cercano al sitio de origen de una parte del cuerpo
- **Mediano, medio:** Línea media del cuerpo
- **Medial:** Hacia la línea media
- **Lateral:** Alejado de la línea media
- **Superior:** Hacia la parte más alta de la cabeza
- **Inferior:** Hacia los pies
- **Craneal:** Hacia la cabeza
- **Caudal:** Hacia la cola
- **Externo:** Hacia la superficie, superficial
- **Interno:** Alejado de la superficie, profundo
- **Superficial:** Más cercano a la superficie
- **Profundo:** Alejado de la superficie
- **Palmar:** Parte anterior o palma de la mano
- **Dorsal (de la mano):** Superficie posterior o dorso de la mano
- **Plantar:** Parte inferior del pie (planta)
- **Dorsal (del pie):** Parte superior del pie (dorso o empeine)

Los términos anatómicos que describen a los movimientos son específicos. Al describir los movimientos, se incluyen dos aspectos:

- Eje o pivote alrededor del cual la parte del cuerpo se mueve

- Plano en el cual se realiza el movimiento

- **Flexión:** Disminución del ángulo entre dos segmentos corporales en el plano sagital o Mediosagital
- **Extensión:** Aumento del ángulo entre dos segmentos corporales en el plano sagital o Mediosagital
- **Flexión plantar:** Flexión de la cara plantar (inferior) del pie
- **Flexión dorsal:** Flexión de la cara dorsal (superior) del pie
- **Abducción:** Alejar un segmento corporal de la línea media en el plano frontal
- **Aducción:** Acercar un segmento corporal a la línea media en el plano frontal
- **Protrusión:** Movimiento en línea recta hacia adelante (lengua, mandíbula)
- **Retrusión:** Movimiento en línea recta hacia atrás (lengua, mandíbula)
- **Protracción:** Movimiento simultáneo hacia adelante y lateral
- **Retracción:** Movimiento simultáneo hacia atrás y medial
- **Descenso, depresión:** Movimiento en línea recta hacia abajo
- **Ascenso, elevación:** Movimiento en línea recta hacia arriba
- **Rotación medial (interna):** Movimiento rotatorio hacia la línea media en el plano transversal
- **Rotación lateral (externa):** Movimiento rotatorio en dirección opuesta a la línea media en el plano transversal
- **Rotación izquierda o derecha:** Movimiento rotatorio del tronco o cabeza hacia la izquierda o derecha alrededor del eje central del cuerpo
- **Flexión (tronco):** Inclinación hacia los lados (flexión lateral) o hacia adelante (flexión) del tronco o la cabeza
- **Extensión (tronco):** Inclinación hacia atrás del tronco o de la cabeza
- **Pronación:** Rotación medial del radio que cambia la posición de la mano de modo que la palma queda orientada hacia posterior (en posición anatómica) o inferior (con el codo en flexión)
- **Supinación:** Rotación lateral del radio que cambia la posición de la mano de modo que la palma queda orientada hacia anterior (en posición anatómica) o superior (con el codo en flexión)
- **Circunducción:** Movimiento combinado circular que sigue la secuencia flexión-abducción-extensión-aducción o viceversa.
- **Desviación:** Movimiento de la articulación de la muñeca hacia lateral (desviación radial) o hacia medial (desviación ulnar). Este movimiento también puede incluirse dentro del tipo abducción/aducción
- **Oposición:** Tocar la yema de cualquier dedo con el pulgar de la misma mano
- **Reposición:** Devolver el pulgar a la posición anatómica después de haber realizado oposición
- **Inversión:** Acercar la planta del pie hacia la línea mediana
- **Eversión:** Alejar la planta del pie de la línea mediana" Recuperado de: https://www.kenhub.com/es/library/anatomia-es/terminologia-anatomica-es

Imagen recuperada de: https://www.kenhub.com/es/library/anatomia-es/terminologia-anatomica-es

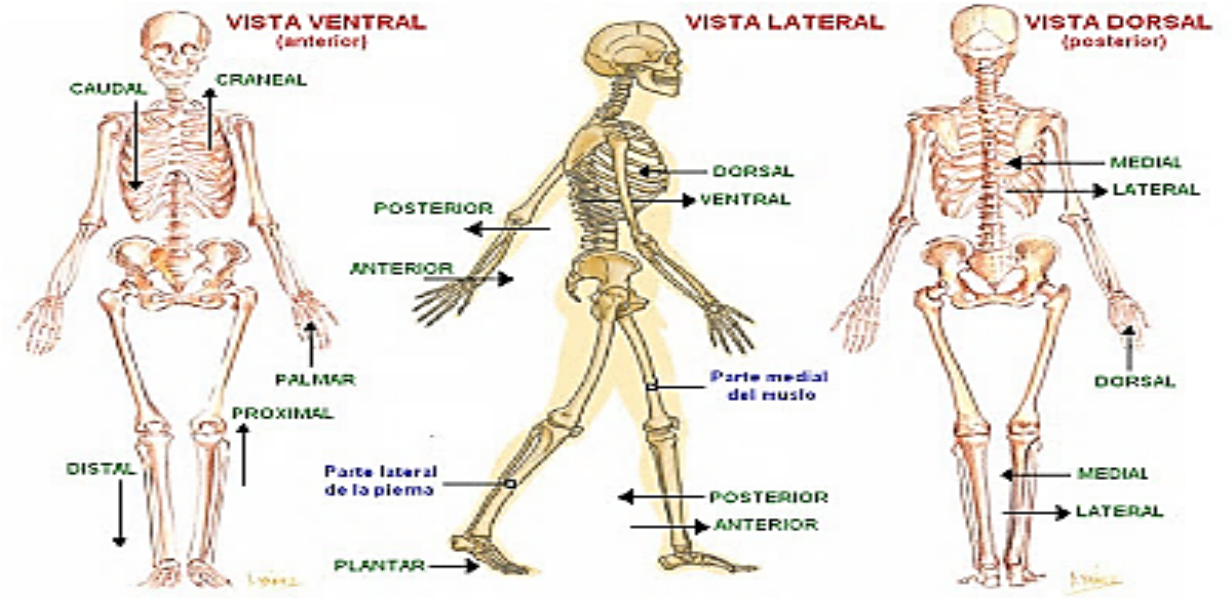

Imagen tomada de http://4.bp.blogspot.com/_TYKXEPKoytc/SYMdx983G-I/AAAAAAAAB74/yDrkGgg9bx8/s400/term3.bmp

Imagen tomada de

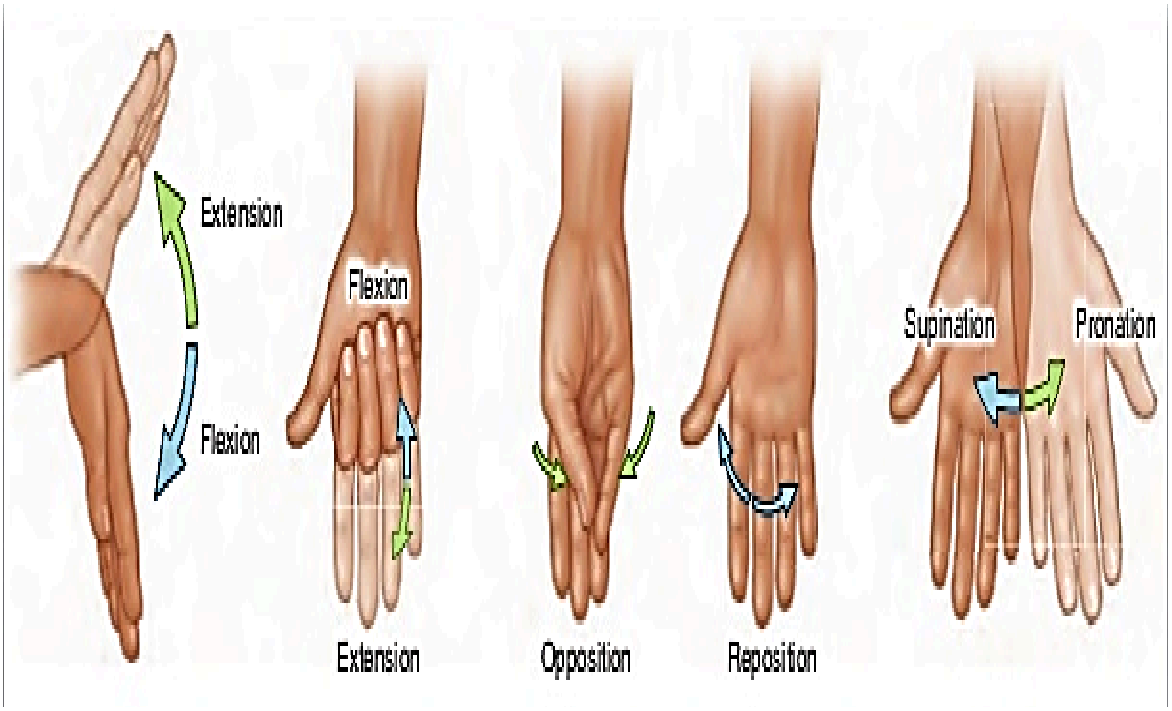

https://www.google.com.ec/search?q=Flexi%C3%B3n+y+Extensi%C3%B3n&source=lnms&tbm=isch&sa=X&ved=0ahUKEwjV5KmBisnVAhXF5CYKHYDLDSkQ_AUICigB&biw=1440&bih=791#imgrc=LJPelmZro5g29M:

Imagen tomada de

https://www.google.com.ec/search?biw=1440&bih=791&tbm=isch&q=terminos+anatomicos+posiciones+corporales&sa=X&ved=0ahUKEwi1sYb94cXVAhUKRCYKHY88A3YQhyYIKA#imgdii=76Er0BZ7JHX3fM:&imgrc=j7a_W16ARN0rsM:

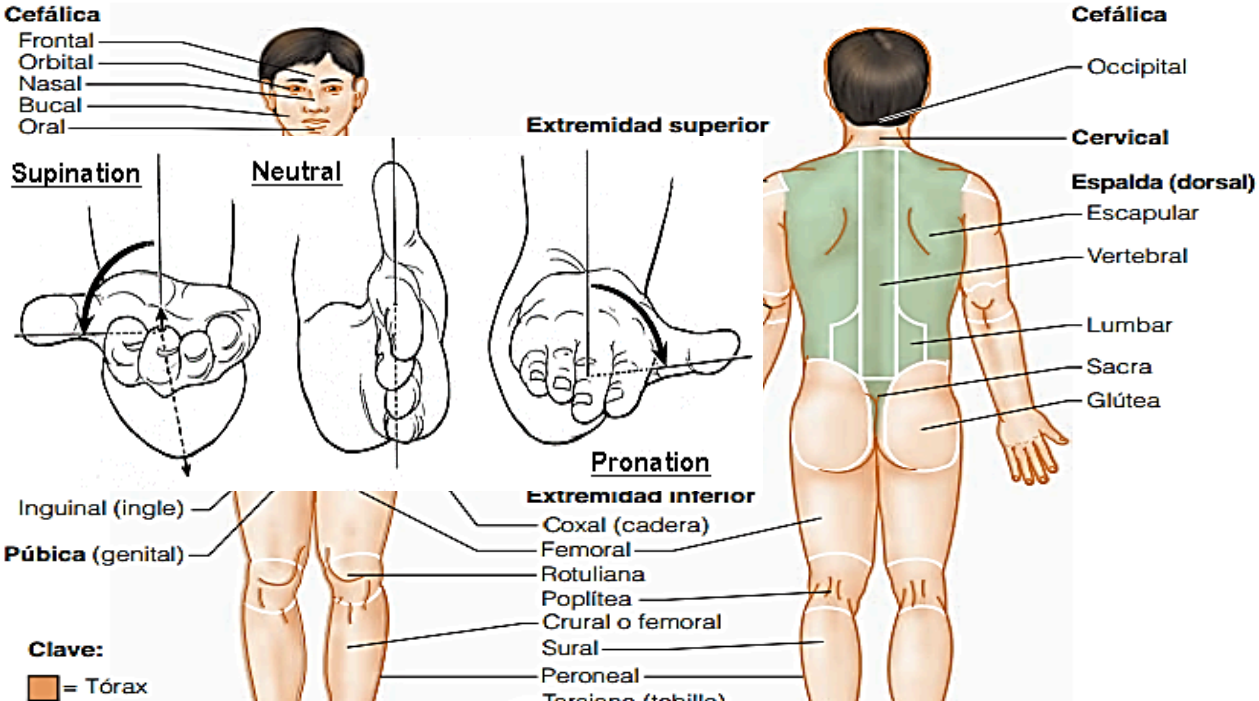

Imagen tomada de https://www.google.com.ec/search?q=Flexi%C3%B3n+y+Extensi%C3%B3n&source=lnms&tbm=isch&sa=X&ved=0ahUKEwjV5KmBisnVAhXF5CYKHYDLDSkQ_AUICigB&biw=1440&bih=791#imgdii=BmjDx5YiPfxvcM:&imgrc=3-c-DMblR89hwM:

Imagen tomada de http://www.concienciadeser.es/radiestesia/estudio_radiestesia/cuerpo/posicion_anatomica.html

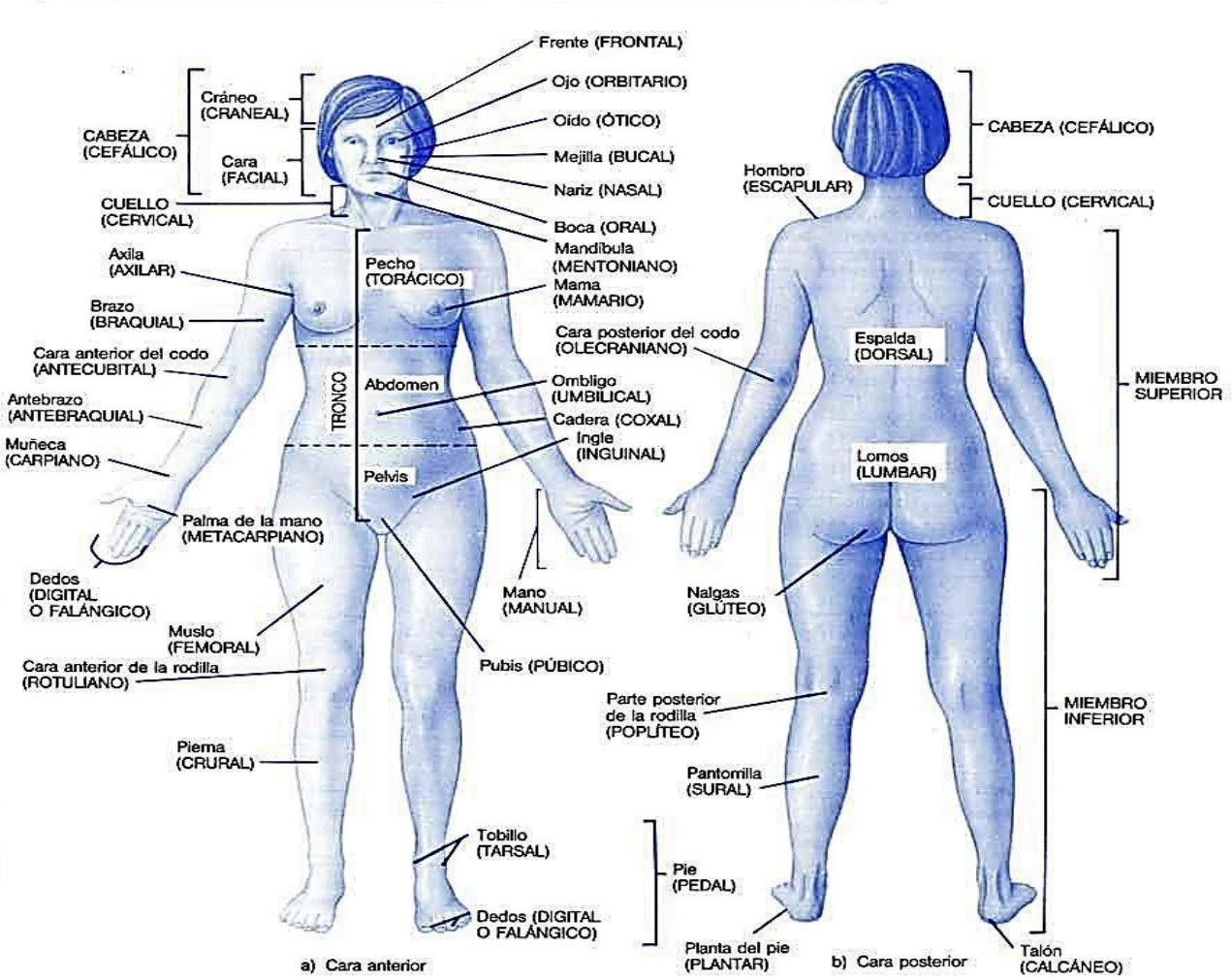

tronco y el miembro superior derecho

2. DIVISIÓN DEL CUERPO HUMANO

2.1. Regiones del Cuerpo Humano

2.1.2. Principales Regiones del Cuerpo Humano

El cuerpo humano se divide en varias regiones principales que pueden identificarse desde el exterior. Éstas son la cabeza, el cuello, el tronco, las extremidades, que a su vez se dividen en superiores e inferiores. Las zonas de anclaje o de continuidad entre el tronco y los miembros forman parte de ambos: la cintura escapular

se integra tanto en el tronco como en las extremidades superiores, y la cintura pélvica es parte del tronco y de las extremidades inferiores.

A su vez estas cuatro regiones principales se dividen en otras regiones. La cabeza ocupa la parte superior del cuerpo y comprende dos regiones: cara y cráneo. El cuello es la zona que se ubica por debajo de la cabeza y por arriba del tronco.

El tronco está formado por dos zonas: tórax y abdomen. El tórax se ubica entre el cuello y el abdomen, y está limitado inferiormente por el diafragma, lateralmente por las costillas y posteriormente por la columna vertebral que constituye el dorso o espalda. Por debajo del tórax se encuentra el abdomen y la pelvis, dividido del tórax por el diafragma. Hacia abajo y a ambos lados se une con los miembros inferiores, en una línea imaginaria por debajo de los huesos pélvicos (cadera ósea). El tórax, el abdomen y la pelvis se organizan formando una cavidad: cavidad torácica, cavidad abdominal y cavidad pélvica. La cavidad abdominal se continúa sin límite alguno con la cavidad pélvica; se puede, denominar *cavidad abdominopélvica* al espacio comprendido entre el diafragma y el suelo de la pelvis. El dorso o espalda se dispone de forma continua por detrás de las cavidades.

Las extremidades son cuatro: dos miembros superiores y dos miembros inferiores. Los miembros superiores están conformados, de arriba hacia abajo, por: hombro, brazo, codo, antebrazo, muñeca y mano. Los inferiores están formados, de arriba hacia abajo, por: glúteo, muslo, rodilla, pierna, tobillo y pie.

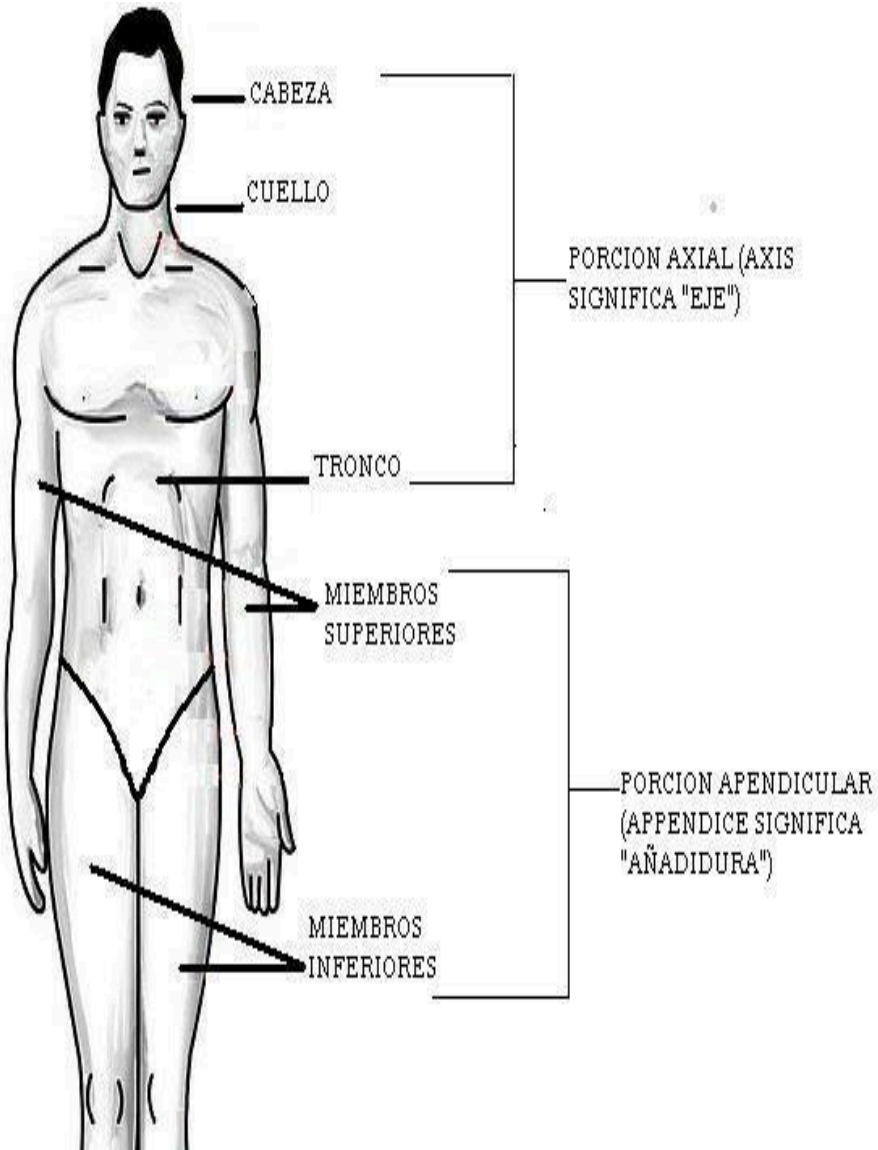

http://bio-logicas.blogspot.com/2013/03/regiones-del-cuerpo-humano.html
http://wps.prenhall.com/wps/media/objects/1251/1281624/ECSpanishch04.pdf
http://bio-logicas.blogspot.com/2013/03/regiones-del-cuerpo-humano.html
http://drsamuelbanda.blogspot.com/2017/03/

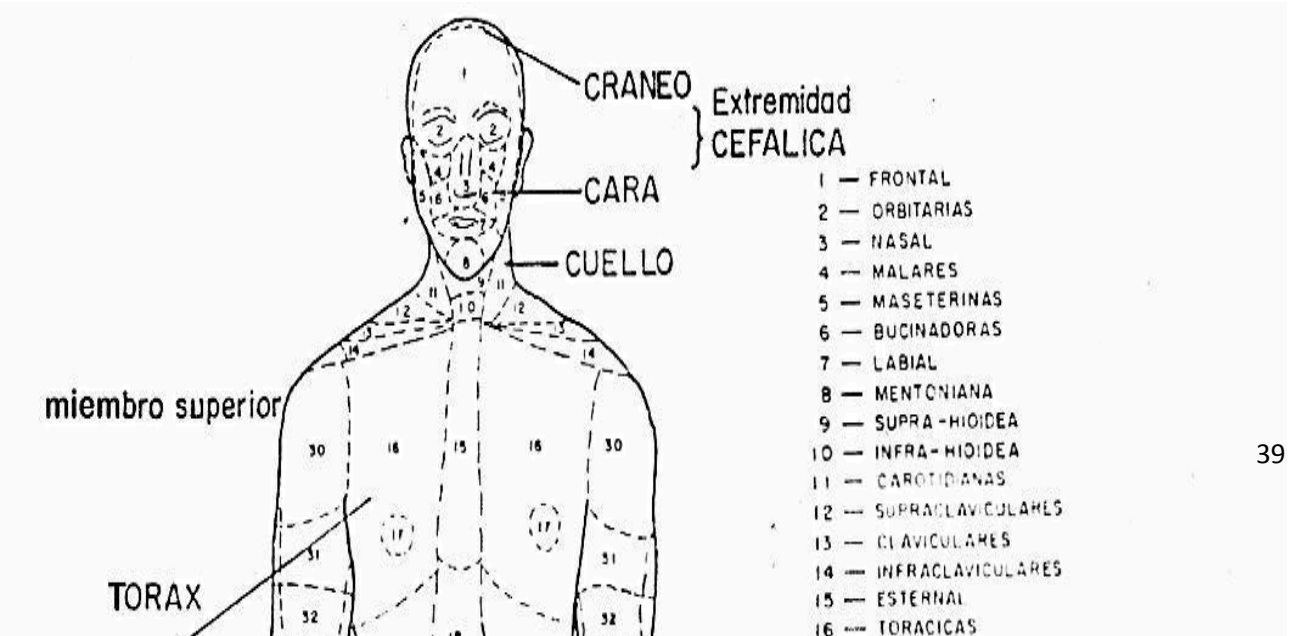

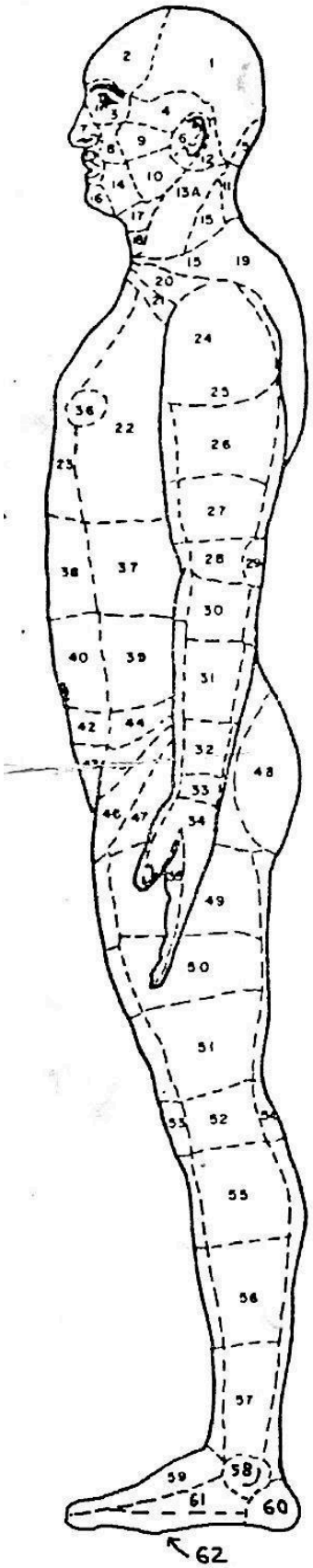

http://drsamuelbanda.blogspot.com

1 — PARIETAL
2 — FRONTAL
3 — ORBITARIA
4 — TEMPORAL
5 — OCCIPITAL
6 — AURICULAR
7 — NASAL
8 — MALAR
9 — ZIGOMATICA
10 — MASETERINA
11 — NUCA
12 — MASTOIDEA
13 — LABIAL
13A — CAROTIDA
14 — BUCINADORA
15 — SUPRACLAVICULAR
16 — MENTONIANA
17 — SUPRA-HIOIDEA
18 — INFRA-HIOIDEA
19 — ESCAPULO-HUMERAL
20 — CLAVICULAR
21 — INFRACLAVICULAR
22 — TORACICA
23 — ESTERNAL
24 — DELTOIDEA
25 — TERCIO SUPERIOR DEL BRAZO
26 — TERCIO MEDIO DEL BRAZO
27 — TERCIO INFERIOR DEL BRAZO
28 — LATERAL DEL CODO
29 — CODO
30 — TERCIO SUPERIOR DEL ANTEBRAZO
31 — TERCIO MEDIO DEL ANTEBRAZO
32 — TERCIO INFERIOR DEL ANTEBRAZO
33 — MUÑECA
34 — DORSO DE LA MANO
35 — PALMAR DE LA MANO
36 — MAMARIA
37 — HIPOCONDRIO
38 — EPIGASTRICA
39 — FLANCO
40 — MESOGASTRIO
41 — UMBILICAL
42 — HIPOGASTRIO
43 — PUBIANA
44 — FOSA ILIACA
45 — INGUINAL
46 — CRURAL
47 — ILIACA
48 — GLUTEA
49 — TERCIO SUPERIOR DEL MUSLO
50 — TERCIO MEDIO DEL MUSLO
51 — TERCIO INFERIOR DEL MUSLO
52 — LATERAL DE LA RODILLA
53 — ROTULIANA
54 — POPLITEA
55 — TERCIO SUPERIOR DE LA PIERNA
56 — TERCIO MEDIO DE LA PIERNA
57 — TERCIO INFERIOR DE LA PIERNA
58 — MALEOLAR
59 — DORSAL DEL PIE
60 — CALCANEA
61 — PEDIA
62 — PLANTAR DEL PIE

Imagen tomada de http://drsamuelbanda.blogspot.com/2017/03/

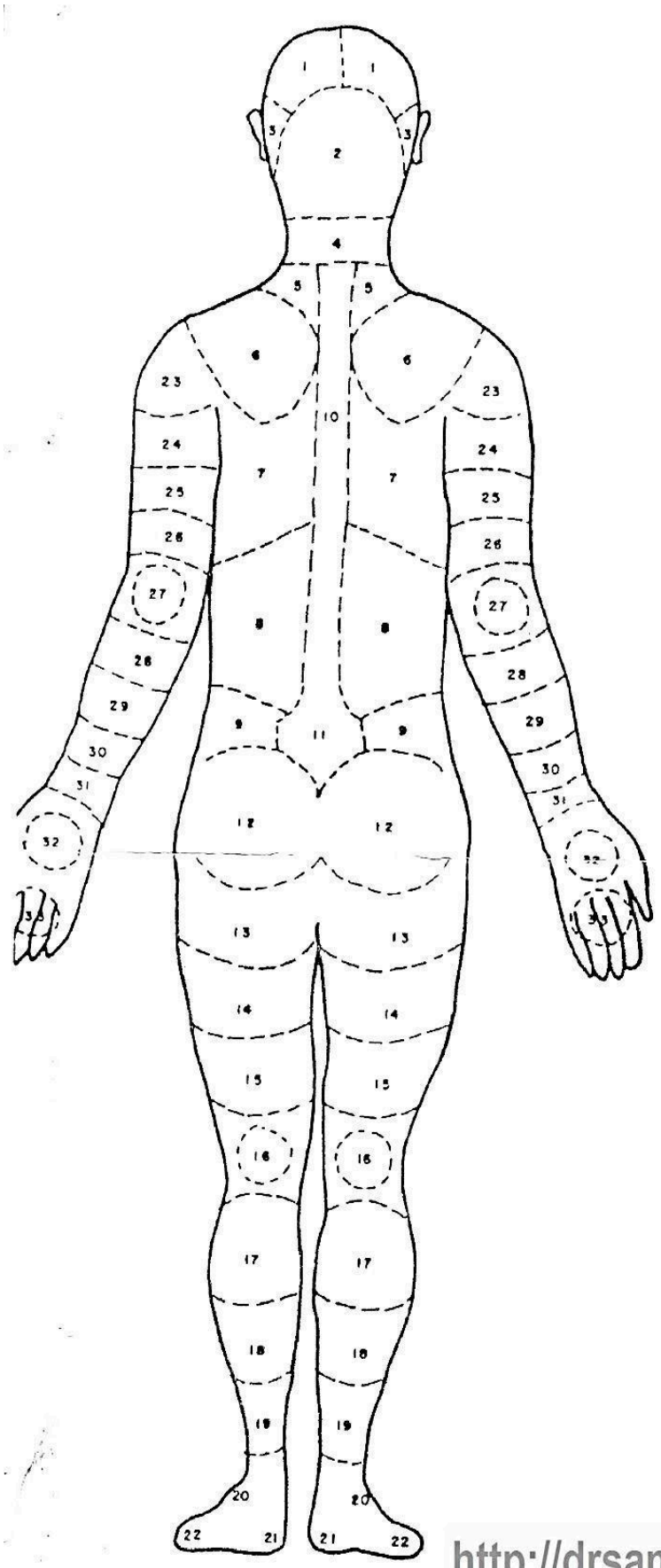

REGIONES

1 – PARIETAL
2 – OCCIPITAL
3 – TEMPORAL
4 – CERVICAL
5 – SUPRE-ESCAPULAR
6 – ESCAPULAR
7 – DORSAL
8 – LUMBAR
9 – ILIACA
10 – ESPONDILEA
11 – SACRO-COCCIGEA
12 – GLUTEA
13 – TERCIO SUPERIOR DEL MUSLO
14 – TERCIO MEDIO DEL MUSLO
15 – TERCIO INFERIOR DEL MUSLO
16 – POPLITEA
17 – TERCIO SUPERIOR DE LA PIERNA
18 – TERCIO MEDIO DE LA PIERNA
19 – TERCIO INFERIOR DE LA PIERNA
20 – MALEOLAR EXTERNA
21 – CALCANEA
22 – BORDE EXTERNO DEL PIE
23 – DELTOIDEA
24 – TERCIO SUPERIOR DEL BRAZO
25 – TERCIO MEDIO DEL BRAZO
26 – TERCIO INFERIOR DEL BRAZO
27 – CODO
28 – TERCIO SUPERIOR DEL ANTEBRAZO
29 – TERCIO MEDIO DEL ANTEBRAZO
30 – TERCIO INFERIOR DEL ANTEBRAZO
31 – PUÑO
32 – CARA DORSAL DE LA MANO
33 – DEDOS DE LA MANO

http://drsamuelbanda.blogspot.com

Imagen tomada de http://drsamuelbanda.blogspot.com/2017/03/

3. POSICIONES CORPORALES

3.1. Posición Anatómica

La descripción de cualquier estructura anatómica parte de la consideración de que el cuerpo humano (el cadáver y el vivo) se encuentra en una actitud universal y fija denominada posición anatómica.

A partir de esta posición convencional es posible establecer los planos anatómicos y localizar cualquier estructura del cuerpo y relacionarla con otras. Es importante destacar que, habitualmente, tanto el cadáver como el vivo son explorados en posición decúbito, pero en las descripciones se mantiene el criterio de posición anatómica definido anteriormente. **Recuperado de http://estudiantesmedicina.com.ve/introduccion-a-la-anatomia/**

Debido a que el individuo es capaz de adoptar diversas posiciones con el cuerpo, se hizo necesario en anatomía buscar una posición única que permitiera toda descripción anatómica. Una vez definida hay la posibilidad de establecer la ubicación y localización de cada una de las partes, órganos y cavidades del cuerpo humano. Esta posición requiere varias condiciones:

1. Estar de pie.
2. Cabeza erecta sin inclinación mirando al horizonte (plano meatoorbitario o Frankfort).
3. Ojos abiertos, mirando al frente y al mismo nivel.
4. Miembros superiores extendidos a los lados del cuerpo.
5. Palmas de las manos mirando hacia anterior.
6. Miembros inferiores extendidos y juntos.
7. Pies paralelos y talones semijuntos.

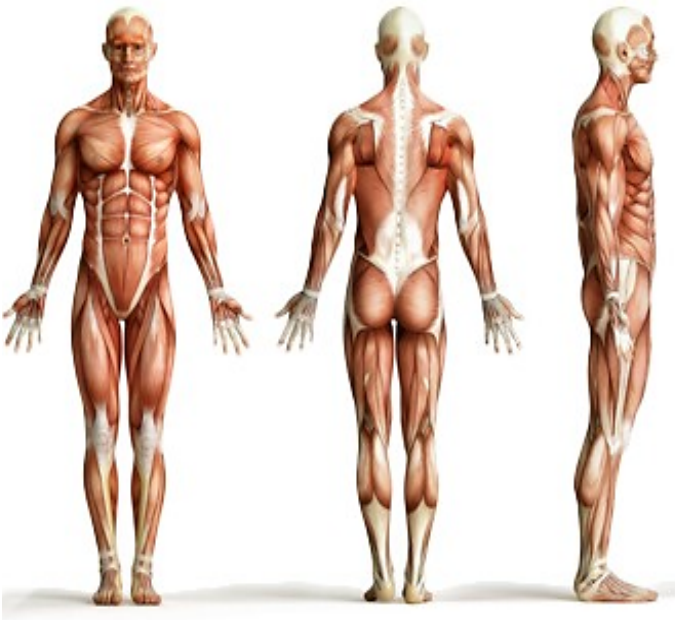

http://www.osteopatiamadrid.net/posicion-anatomica/
https://s-media-cache-ak0.pinimg.com/originals/0b/ee/0f/0bee0fd754c508d7f009aa9824e846de.jpg

3.2. Posiciones en Decúbito

3.2.1. Decúbito Supino o Dorsal: La posición del cuerpo se encuentra en decúbito supino cuando, lo que antes miraba hacia adelante ahora mira hacia arriba y lo que antes miraba hacia atrás mira ahora hacia abajo (boca arriba).

Recuperado de http://fissioterapia.blogspot.com/2012/02/la-posicion-anatomica-planimetria-y.html
Imagen tomada de http://fissioterapia.blogspot.com/2012/02/la-posicion-anatomica-planimetria-y.html

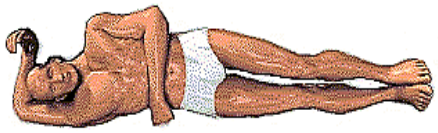

3.2.2. Decúbito Lateral: El cuerpo esta perpendicular a la cama, (cuando miramos hacia la pared) pueden ser: decúbito lateral derecho o izquierdo **Recuperado de http://ceoeanatomia.blogspot.com/2014_04_01_archive.html**

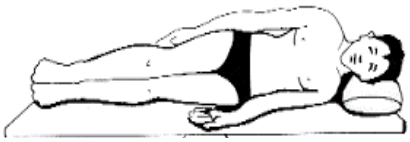

3.2.3. Decúbito prono o ventral: Inversamente la posición decúbito prono la parte anterior del cuerpo queda hacia abajo (Boca abajo).

Imágenes tomadas de http://fissioterapia.blogspot.com/2012/02/la-posicion-anatomica-planimetria-y.html

3.3. POSICIONES ESPECIALES

Según las circunstancias, el paciente puede adoptar otras posturas durante su permanencia en cama. Estas posiciones se suelen utilizar, por sus beneficios terapéuticos, para realizar exploraciones, pruebas diagnósticas o determinadas técnicas. Estas posturas son: la posición de Fowler, Sims, ginecológica, Trendelenburg, Antitrendelenburg, genupectoral, Roser, Kraske y punción lumbar. A continuación, se describen algunas de ellas

3.3.1. "Posición de Trendelenburg: Consiste en poner al paciente en decúbito supino, pero con la cabeza más baja que los pies, de manera que se facilita, por el efecto de la gravedad, el retorno de un gran volumen de sangre desde el sistema de la vena cava inferior al corazón. Es una de las primeras medidas para el tratamiento de la hipotensión en el shock hipovolémico y neurogénico. Recuperado de https://www.cun.es/diccionario-medico/terminos/posicion-trendelenburg

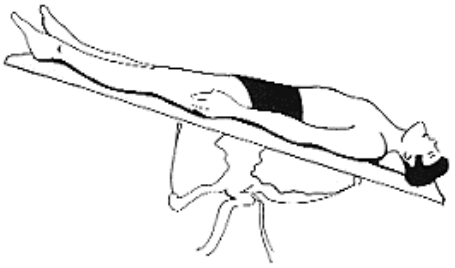

Imágenes tomadas de https://www.adams.es/descarga2.php?t=3&f=/Oposiciones/textos_planos/temas_muestra/tema08AuxEfermerSERMAS.pdf

3.3.2. "Posición de Antitrendelenburg o Morestín o Trendelenburg Invertida: El paciente permanece en decúbito supino en un plano inclinado de 45° con respecto al suelo, con la cabeza más elevada que los pies. Se emplea en pacientes con dificultad respiratoria, problemas de reflujo gastroesofágico, para mejorar el riego a las extremidades inferiores. En cirugía de tiroides y otorrinolaringología para disminuir el riego en el área quirúrgica. En operaciones del abdomen superior (vesícula y vías biliares) para que las vísceras no dificulten la exposición del área quirúrgica. **Recuperado de** https://www.adams.es/descarga2.php?t=3&f=/Oposiciones/textos_planos/temas_muestra/tema08AuxEfermerSERMAS.pdf

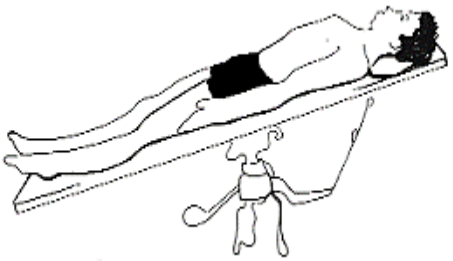

Imágenes tomadas de https://www.adams.es/descarga2.php?t=3&f=/Oposiciones/textos_planos/temas_muestra/tema08AuxEfermerSERMAS.pdf

3.3.3. "Posición de Fowler o Semisentado: El paciente se encuentra semisentado, con la cabecera de la cama elevado 45º y las rodillas semiflexionadas. Existen variantes de la posición Fowler: a) Semi-Fowler: la elevación del cabecero es de 30º; b) Fowler-alta: la elevación del cabecero es de

90º. Posición adecuada para pacientes con problemas respiratorios (asma, EPOC, etc.) o cardíacos, ya que permite la expansión máxima del tórax y un mejor aporte de aire a los pulmones. También para pacientes con hernia de hiato, cambios posturales, para dar de comer al paciente que no puede hacerlo por sí mismo y para la alimentación nasogástrica; exploraciones de cabeza, cuello, ojos, oídos, nariz, garganta y pecho, favorecer el drenaje después de operaciones abdominales, administración de oxígeno."

Recuperado de http://www.auxiliar-enfermeria.com/esquemas/esquema_posiciones.htm

Imágenes tomadas de http://www.auxiliar-enfermeria.com/esquemas/esquema_posiciones.htm

3.3.4. "Posición de Roser o Proetz: El paciente se encuentra en decúbito supino con la cabeza fuera del tablero (colgando), debiendo quitar el cabecero de la cama, con el objetivo de mantener el cuello en hiperextensión. Los hombros en el límite de la cabecera de la cama o camilla.

Posición adecuada para la intubación endotraqueal, exploraciones faríngeas y para el lavado del cabello del paciente encamado. También utilizada en intervenciones quirúrgicas de bocio."

Recuperado de http://www.auxiliar-enfermeria.com/esquemas/esquema_posiciones.htm.

Imágenes tomadas de http://tecnicoatencionsociosanitarias.blogspot.com/p/posiciones-de-la-cama.html

3.3.5. "Posición de Sims, Inglesa o Semiprona, Posición de Seguridad o de Recuperación: Posición entre decúbito lateral y decúbito prono. Recostado sobre un lateral de su cuerpo, con la cabeza ligeramente ladeada, el brazo inferior atrás, extendido, el superior flexionado hacia adelante y arriba, y las piernas flexionadas, más la superior que la inferior. Posición adecuada para pacientes inconscientes, para facilitar la eliminación de secreciones y prevenir la obstrucción de la vía aérea por la caída de la lengua hacia la faringe." **Recuperado de http://www.auxiliar-enfermeria.com/esquemas/esquema_posiciones.htm**

Imágenes tomadas de https://enfermeriablog.com/posicionesdelpaciente/

3.3.6. "Posición de Raquídea o Lumbar: El paciente está colocado en posición decúbito lateral, con la espalda alineada al borde de la cama, rodillas contra el abdomen y mentón contra el pecho (posición fetal). O bien en la posición sentado en el borde de la cama, con la columna vertebral lo más flexionada posible quedando la cabeza cerca de las rodillas, así se consigue que se abran los espacios intervertebrales. Posición adecuada para realizar punción lumbar, extracción de líquido

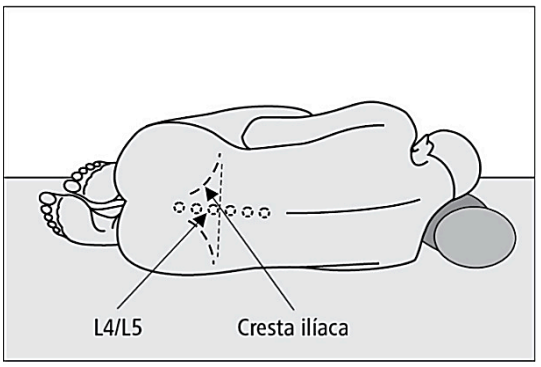

cefalorraquídeo o anestesia Epidural." Recuperado de http://www.auxiliar-enfermeria.com/esquemas/esquema_posiciones.htm

Imágenes tomadas de https://empendium.com/manualmibe/chapter/B34.IV.24.12.

4. PLANOS ANATÓMICOS

En base a la posición anatómica se trazan tres planos imaginarios. Generalmente se habla de secciones, cortes o planos, pero sólo cuando dividen al cuerpo completo, no deben ser aplicados órganos. Estos planos son:

4.1. Plano Coronal o Frontal. -Es el plano que se traza a través de la línea longitudinal media que pasa por las orejas y divide al cuerpo en dos partes, anterior y posterior. Se llama coronal debido a que pasa por la sutura coronal (Articulación del hueso frontal con los dos parietales). El plano frontal, también es conocido como plano lateral, atraviesa el cuerpo de un lado a otro, creando un lado adelante, y un lado atrás.

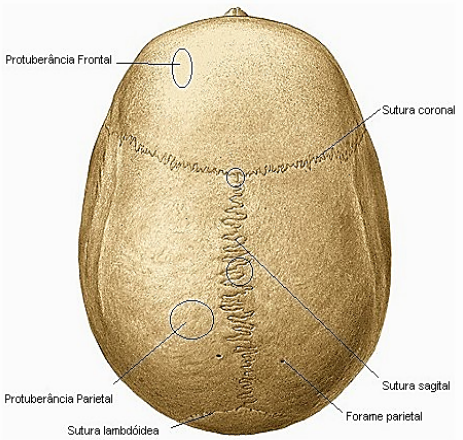

Recuperado de http://m2anatomia.blogspot.es/1467761016/planos-anatomicos-del-cuerpo/

Imagen tomada de http://raiosxbr.blogspot.com/2010/08/anatomia-humana-parte1.html

Imagen tomada de https://www.google.com.ec/search?q=planos+anatomicos&source=lnms&tbm=isch&sa=X&ved=0ahUKEwj6qermwMjVAhWCPCYKHSp5BOcQ_AUICigB&biw=1024&bih=659#imgrc=tNrxuYS9mrlaZM:

4.2. Plano Sagital, Mediano o Mediosagital. -Línea media perpendicular al plano coronal que divide al cuerpo humano en dos partes una parte izquierda y una derecha de tamaños iguales. Se denomina así por que pasa por la sutura sagital del cráneo. El plano sagital, también es llamado plano anteroposterior. Puede haber cualquier número de planos sagitales, pero existe un único plano cardinal sagital que divide al cuerpo en segmentos exactamente iguales.

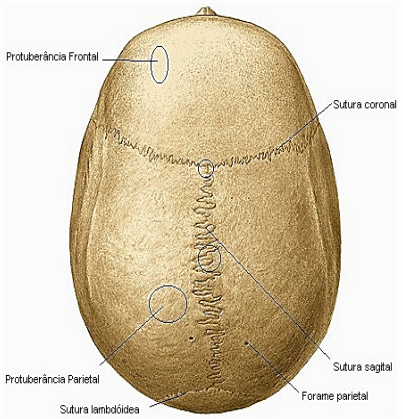

Recuperado de http://m2anatomia.blogspot.es/1467761016/planos-anatomicos-del-cuerpo/

Imagen tomada de http://raiosxbr.blogspot.com/2010/08/anatomia-humana-parte1.html

Imagen tomada de https://www.google.com.ec/search?q=planos+anatomicos&source=lnms&tbm=isch&sa=X&ved=0ahUKEwj6qermwMjVAhWCPCYKHSp5BOcQ_AUICigB&biw=1024&bih=659#imgrc=tNrxuYS9mrlaZM:

4.3. Plano Horizontal. - Es imaginario, horizontal a la altura del ombligo. Divide al cuerpo en caudal (inferior) y cephalico (superior). El plano Horizontal, también es llamado plano transversal. Puede haber cualquier número de planos transversales, pero existe un único plano cardinal transversal que divide al cuerpo en segmentos exactamente iguales.

Imagen tomada de https://www.google.com.ec/search?q=planos+anatomicos&source=lnms&tbm=isch&sa=X&ved=0ahUKEwj6qermwMjVAhWCPCYKHSp5BOcQ_AUICigB&biw=1024&bih=659#imgrc=tNrxuYS9mrlaZM:

4.4. Planos Paralelos: Se orientan vertical u Horizontalmente, pero son perpendiculares a los planos coronales, a los sagitales y horizontales; y se denominan: Paracoronal, Paramediano (sagital) y Parahorizontal respectivamente.

http://m2anatomia.blogspot.es/1467761016/planos-anatomicos-del-cuerpo/

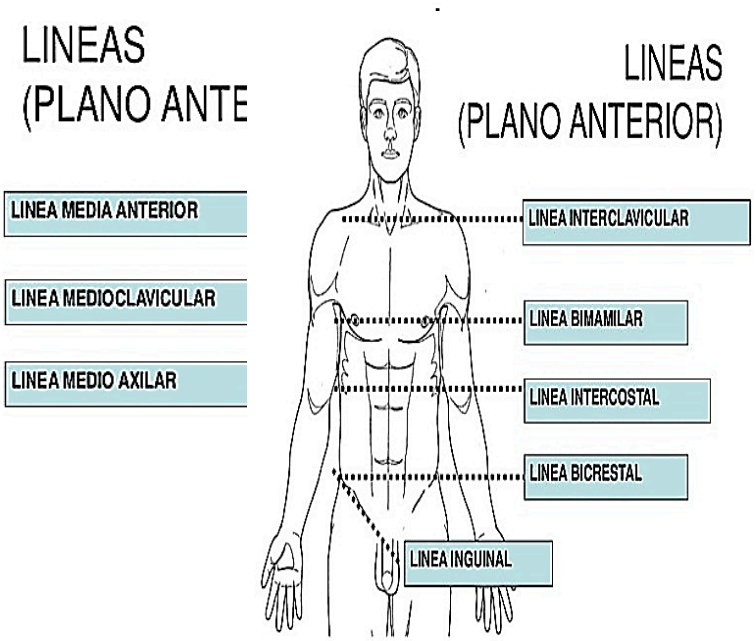

Imágenes tomadas de

http://m2anatomia.blogspot.es/1467761016/planos-anatomicos-del-cuerpo/

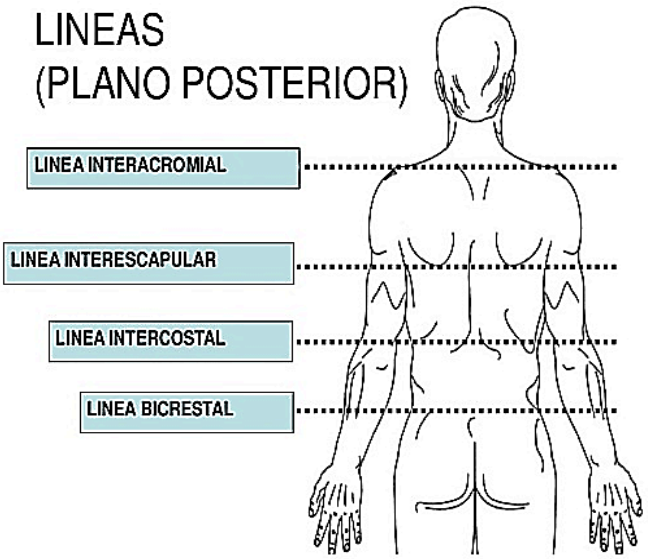

4.5. Planos oblicuos: Cortan parte del cuerpo en una dirección que no es paralela a ninguno de los planos anteriores.

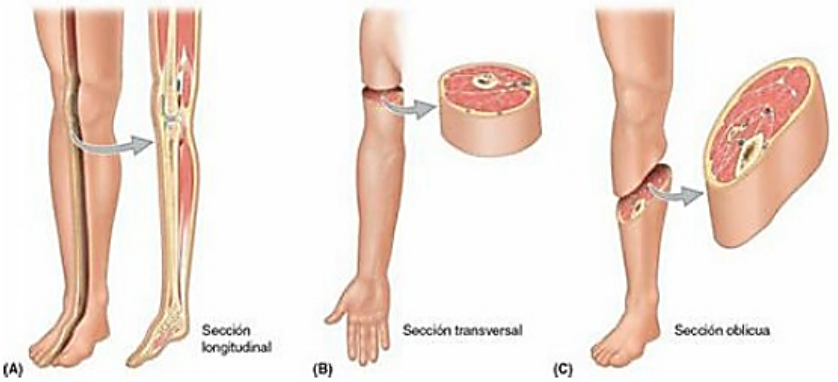

Recuperado de

http://m2anatomia.blogspot.es/1467761016/planos-anatomicos-del-cuerpo/
Imagen tomada de https://morfofisiologiaut.files.wordpress.com/2014/06/3.jpg

5. EJES DEL CUERPO HUMANO

Cada uno de los tres planos del cuerpo tiene un eje asociado que pasa perpendicularmente a través del cuerpo. Por medio de los ejes y planos de movimiento podemos estudiar y clasificar mejor los movimientos que pueden realizar cada una de las diferentes articulaciones que el cuerpo humano posee.

La relación existente entre ejes y planos se basa en que cuando un movimiento se produce en un determinado plano, la articulación se mueve o gira sobre un eje que se encuentra a 90° respecto de dicho plano. Se distinguen tres ejes de movimiento:

5.1. Eje Vertical o longitudinal: se dirige de arriba hacia abajo y es perpendicular al plano horizontal o transversal (craneocaudal o Vertical).

5.2. Eje Transversal o Laterolateral: Atraviesa el cuerpo de lado a lado es decir al plano sagital (laterolateral). También se conoce como eje sagital horizontal

5.3. Eje Frontal o anteroposterior: Atraviesa el cuerpo de adelante hacia atrás, es decir, al plano coronal (ventro-dorsal). También se conoce como eje frontal horizontal.

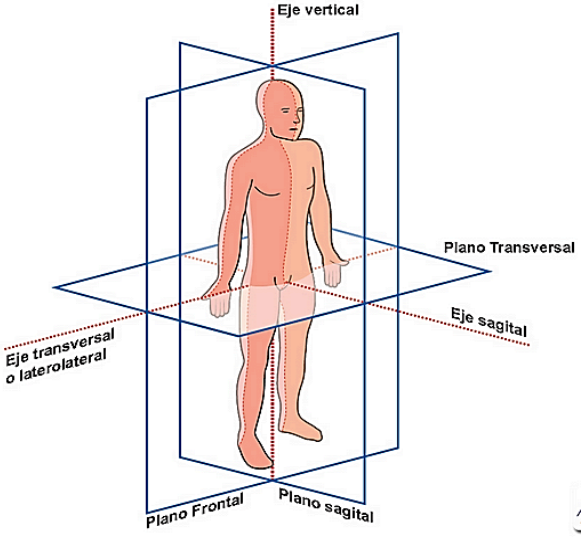

de

Imagen tomada

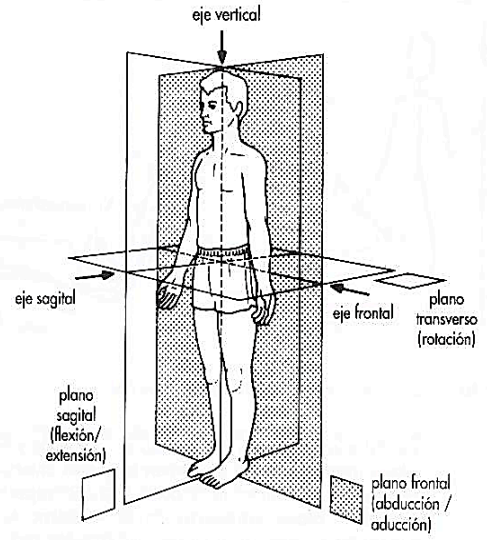

http://fissioterapia.blogspot.com/2012/02/la-posicion-anatomica-planimetria-y.html

Sentido de rotación del eje frontal horizontal. -El plano sagital rota alrededor del eje frontal horizontal. La rodilla es un eje frontal horizontal y el miembro inferior es el objeto que se mueve en el plano sagital cuando se dobla la rodilla.

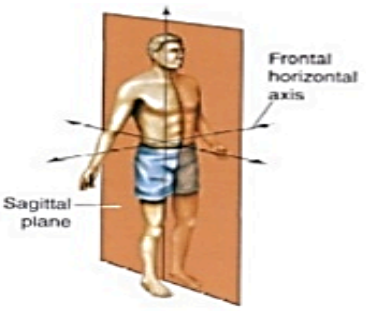

Recuperado de

Imagen tomada de https://es.slideshare.net/jubier94/planos-y-ejes-del-cuerpo-humano

Sentido de rotación del eje Vertical -El plano horizontal rota alrededor del eje vertical (longitudinal). Cuando se rota la cabeza de izquierda a derecha (cuando decimos no gestualmente), la cabeza rota en un plano horizontal alrededor del eje vertical creado por la columna en la articulación en pivote atlantoodontoidea.

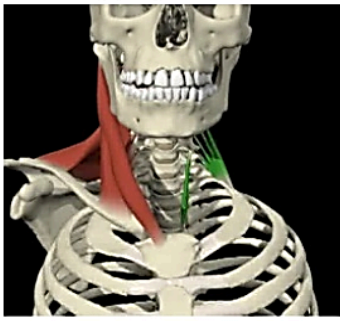

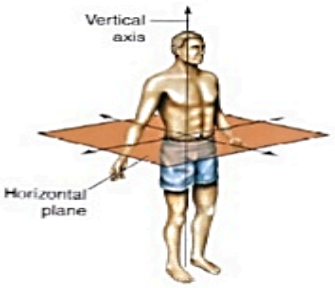

Recuperado de

https://prezi.com/i3mwaf-

Imagen tomada de https://es.slideshare.net/jubier94/planos-y-ejes-del-cuerpo-humano

Sentido de rotación del eje Sagital Horizontal. -El plano frontal rota alrededor del eje sagital horizontal. Cuando se levanta el brazo hacia un lado, el hombro

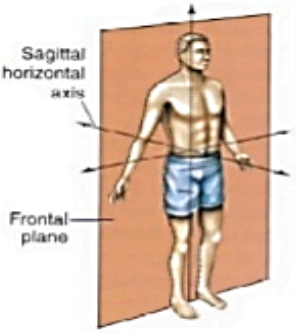

es el eje sagital horizontal, y el brazo es el objeto que se mueve en el plano frontal.

Recuperado de https://prezi.com/i3mwaf-

Imagen tomada de https://es.slideshare.net/jubier94/planos-y-ejes-del-cuerpo-humano

6. MOVIMIENTOS FUNDAMENTALES

El movimiento se produce en un plano y alrededor de un eje. Existen tres planos y tres ejes con dos movimientos fundamentales cada uno, estos son:

6.1. Flexión y Extensión. - se producen en un plano sagital alrededor de un eje transverso. La **Flexión** se define como el decrecimiento del ángulo formado por los huesos de una articulación. La **Extensión** se define como el incremento del ángulo formado por los huesos de una articulación.

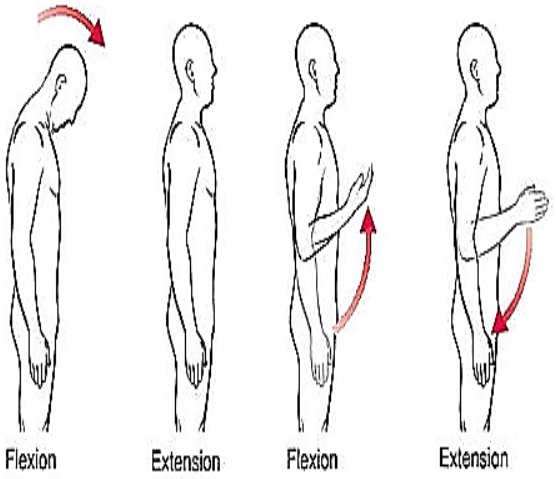

Recuperado de

https://www.google.com.ec/search?q=Flexi%C3%B3n+y+Extensi%C3%B3n&source=lnms&tbm=isch&sa=X&ved=0ahUKEwjV5KmBisnVAhXF5CYKHYDLDSkQ_AUICigB&biw=1440&bih=791#imgrc=86ZmPxUBydVITM:

6.2. Abducción y Aducción. - Se llevan a cabo en el plano frontal alrededor del eje anteroposterior. La Abducción se define como el movimiento de alejamiento desde la línea media del cuerpo. En cambio, la Aducción se define como el movimiento de acercamiento hacia la línea media del cuerpo.

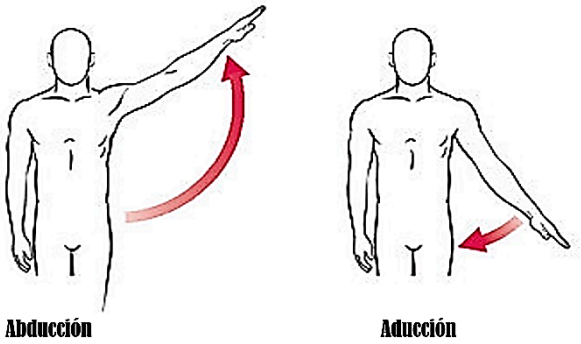

Recuperado de

https://www.google.com.ec/search?q=Flexi%C3%B3n+y+Extensi%C3%B3n&source=lnms&tbm=isch&sa=X&ved=0ahUKEwjV5KmBisnVAhXF5CYKHYDLDSkQ_AUICigB&biw=1440&bih=791#imgrc=86ZmPxUBydVITM:

6.3. Rotación Externa y Rotación Interna

Rotación se desarrolla en un plano transversal alrededor de un eje vertical. Cuando la superficie anterior del miembro superior o inferior se aleja de la línea media del cuerpo (o rota lateralmente), a este movimiento se le denomina rotación externa o rotación lateral. Cuando la superficie anterior del miembro superior o inferior se acerca a la línea media del cuerpo (o rota medialmente), a este movimiento se le denomina rotación interna o rotación medial.

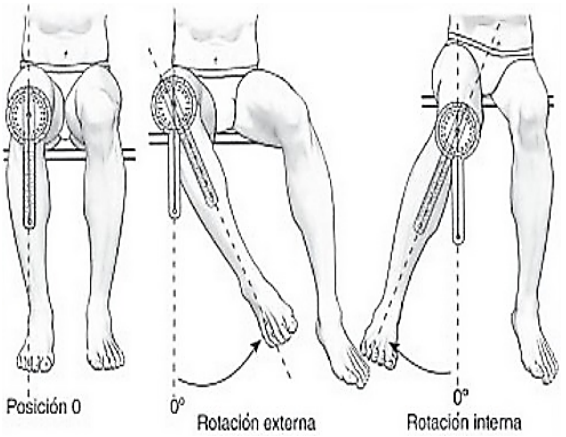

https://www.google.com.ec/search?biw=1440&bih=791&tbm=isch&sa=1&q=rotacion+interna+y+externa&oq=rotacion+i&gs_l=psy-ab.1.2.0l4.1745510.1754116.0.1758086.10.6.0.0.0.0.2427.3680.3-1j2j9-1.4.0....0...1.1.64.psy-ab..6.4.3669.DID9Slrxtz0#imgdii=a3uTPfF_f2N3WM:&imgrc=NNdMocXQwtd-cM:

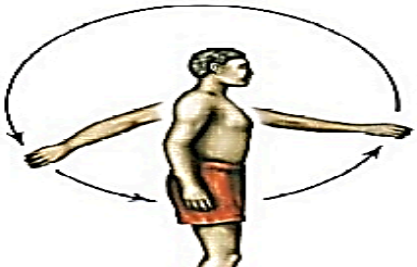

6.4. Circundución.- Las articulaciones capaces de crear movimientos en dos planos (biaxiales) y en tres planos (Triaxiales) pueden producir otro movimiento denominado circundución.La circunducción combina dos o mas movimientos fundamentales, no es considerado por tanto un movimiento fundamental de las articulaciones.

Imagen tomada de https://es.slideshare.net/jubier94/planos-y-ejes-del-cuerpo-humano

6.5. Protracciòn y Retracción. - La Protracciòn mueve una parte hacia delante, mientras que la retracción la mueve hacia atrás. Por ejemplo, si extiende la mandíbula hace protracción y si la lleva hacia atrás hace retracción.

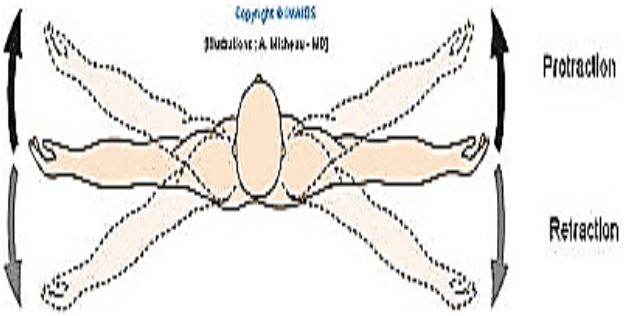

Recuperado de http://biohumana35.blogspot.com/2011/06/articulaciones-tipos-de-movimiento.html
Imagen tomada de http://biohumana35.blogspot.com/2011/06/articulaciones-tipos-de-movimiento.html
Imagen tomada de http://www.tafadycursos.com/load/fundamentos_biologicos/aparato_locomotor/ejes_planos_anatomicos/85-1-0-940

7. CAVIDADES CORPORALES

En el organismo hay varias cavidades o espacios, las cuales dan forma al cuerpo y ayudan a proteger separar y a sostener los órganos internos. Estas cavidades son la Cavidad Dorsal y Cavidad Ventral.

7.1. Cavidad Dorsal. - Se subdivide en:

7.1.1. Cavidad craneal: Está localizada en el interior de la caja craneana ósea. Está cubierta por tres membranas llamadas meninges, y con un líquido que le proporciona amortiguación y sustento llamado líquido cefalorraquídeo. Es la encargada de contener al cerebro y protege todas sus estructuras nerviosas. Se continúa con la cavidad raquídea.

Recuperado de https://www.google.com.ec/search?q=cavidad+craneal&source=lnms&tbm=isch&sa=X&ved=0ahUKEwiR7JH1p8nVAhVKNSYKHfXeARYQ_AUICigB#imgrc=4T3ZVmhfMSFgFM,

Debemos de tener en cuenta que dentro de la cabeza también hay otras cavidades como la cavidad nasal, cavidad bucal y la cavidad orbital.

Recuperado de http://anatomiayfisiologiahumana1tiozihuatl.blogspot.com/2014/08/cavidades-del-cuerpo.html

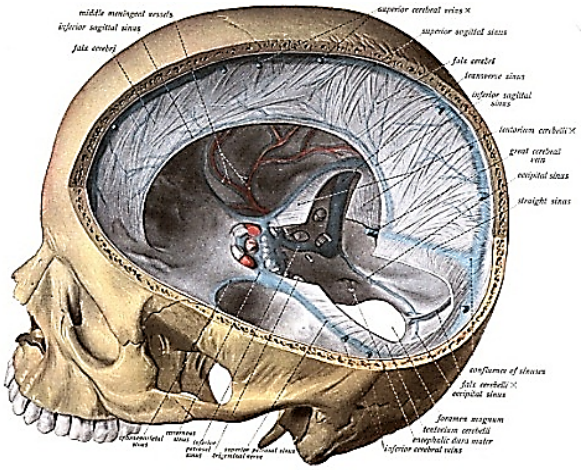

Imagen tomada de

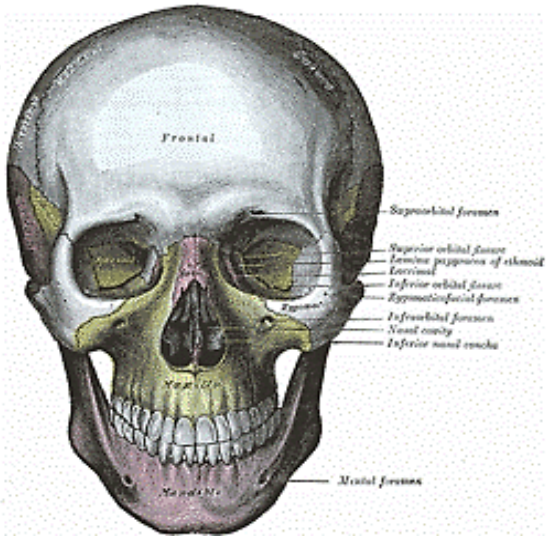

http://www.anellodoro.com/wp-content/uploads/2015/10/Sobo_1909_589.png

Imagen tomada de http://www.concienciadeser.es/Craneosacral/anatomia/huesos_craneales/grupo-craneal/anatomia-huesos-craneales-grupo-craneal-frontal_clip_image002.gif

7.1.2. Cavidad espinal, vertebral o raquídea: Forma un conducto llamado canal vertebral que recorre a todo lo largo la columna vertebral internamente, se une por arriba con la cavidad craneal a través del agujero magno y llega hasta la región glútea, su posición es dorsal y medial en todo su trayecto; contiene la médula espinal. Toda la cavidad raquídea está cubierta por tres meninges internamente.

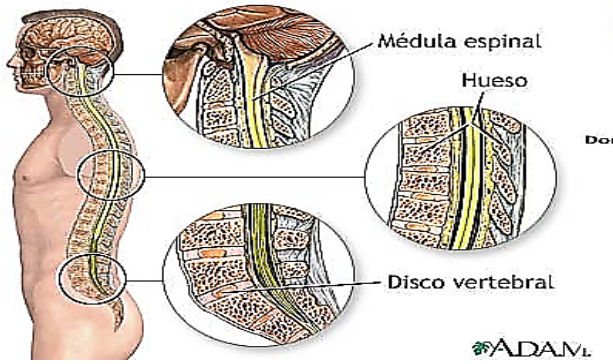

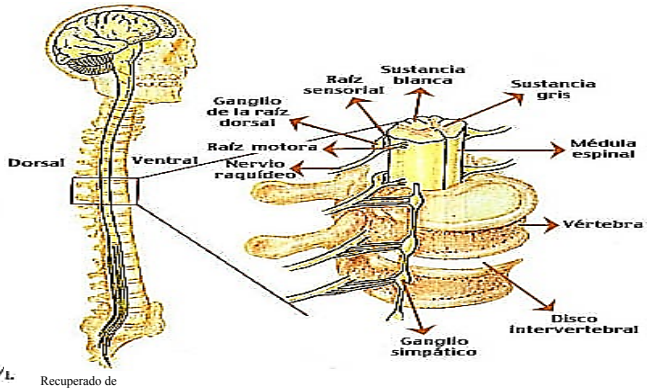

Recuperado de https://www.google.com.ec/search?q=cavidad+craneal&source=lnms&tbm=isch&sa=X&ved=0ahUKEwiR7JH1p8nVAhVKNSYKHfXeARYQ_AUICigB#imgrc=4T3ZVmhfMSFgFM

Imágenes tomadas de https://lh3.googleusercontent.com/proxy/GbRqSRjnLgYns4npPNp32BpLZpCSrfQu0zNYQzHanZMJSXiiR9v5-hsH97ykm3iE4DdiErfiXtkotYPku4QbUuYD9kuZTjizQyQqb3PNaW45aNQ-BjO3=w1200-h630-p-k-no-nu

7.2. Cavidad Ventral o Celoma: Se ubica en la cara ventral del cuerpo. Se subdivide en dos cavidades importantes: la torácica y la Abdómino-pélvica. Ambas están separadas por el diafragma, que es un músculo en forma de cúpula, y que forma el piso de la cavidad torácica y el techo de la cavidad abdominopélvica.

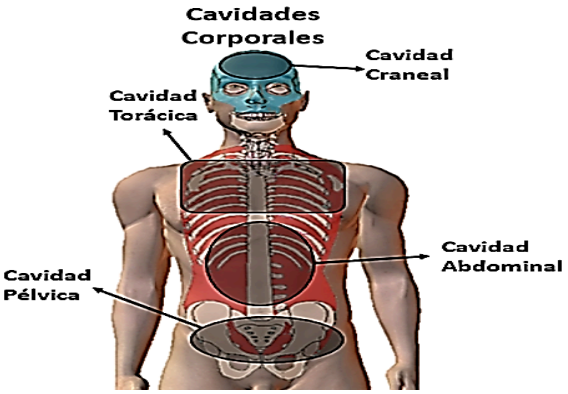

Imagen tomada de https://enfermeralu.files.wordpress.com/2016/06/cavidades.png?w=809

7.2.1. Cavidad torácica o tórax: Ubicada entre la base del cuello y el diafragma. Sus paredes están formadas por las costillas, los músculos intercostales y las vértebras torácicas. Se subdivide en cavidades pleurales derecha e izquierda, y mediastino. La cavidad pleural (saco membranoso que cubre los pulmones) derecha contiene al pulmón derecho, mientras que la izquierda al pulmón izquierdo. El mediastino representa la porción media de la cavidad torácica, el cual se encuentra separado de las

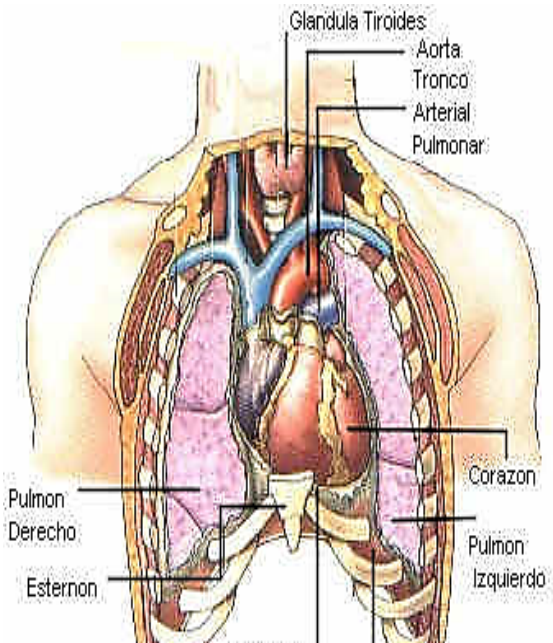

cavidades pleurales mediante una pared de tejido fibroso. El mediastino se encuentra constituido por el corazón (en su saco pericárdico), la tráquea, los bronquios, el esófago, timo, y una variedad de vasos sanguíneos, linfáticos y nervios.

Recuperado de http://3.bp.blogspot.com/-1HBJ7k4P1yM/Ugl4QO6o-iI/AAAAAAAATAU/_gYrEwoZgl4/s640/Torax+Partes+1.jpg

7.2.2. Cavidad Abdómino-pélvica. - La cavidad abdominopélvica se subdivide en dos porciones, aunque se trata de una división puramente topográfica, porque entre ambas zonas no hay ningún límite ni separación.

Cavidad abdominal: La cavidad abdominal (abdere significa escondido, ya que esconde las vísceras), contiene el hígado, vesícula biliar, estómago, páncreas, intestinos, bazo, páncreas, riñones y uréteres.

La cavidad pélvica es la región comprendida entre los dos planos imaginarios que se marcan con líneas discontinuas para describir con facilidad la localización de los órganos, la cavidad Abdómino-pélvica se divide en nueve regiones, tres superiores- tres intermedios y tres inferiores, que a su vez se subdividen y denominan así:

Tres superiores: Hipocondrio derecho – Epigastrio - Hipocondrio izquierdo

Tres intermedios: Flanco derecho – Mesogastrio - Flanco izquierdo

Tres inferiores: Fosa ilíaca derecha – Hipogastrio - Fosa ilíaca izquierda

Texto recuperado de http://2.bp.blogspot.com/-4oyVP-KLTC0/VUpnUMmqDvI/AAAAAAAABW8/CS88ofsUVsI/s1600/2.jpg

Hipocondrio derecho: Lóbulo hepático derecho, vesícula biliar, parte del riñón derecho, glándula suprarrenal, ángulo hepático del colon.

Epigastrio: Estómago, duodeno, páncreas, parte del hígado, aorta, vena cava inferior.

Hipocondrio izquierdo: Bazo, cola del páncreas, ángulo esplénico del colon, polo superior del riñón izquierdo, glándula suprarrenal.

Flanco derecho: Parte del riñón derecho y del colon ascendente.

Región umbilical: Porción inferior del duodeno, intestino delgado, aorta, vena cava inferior.

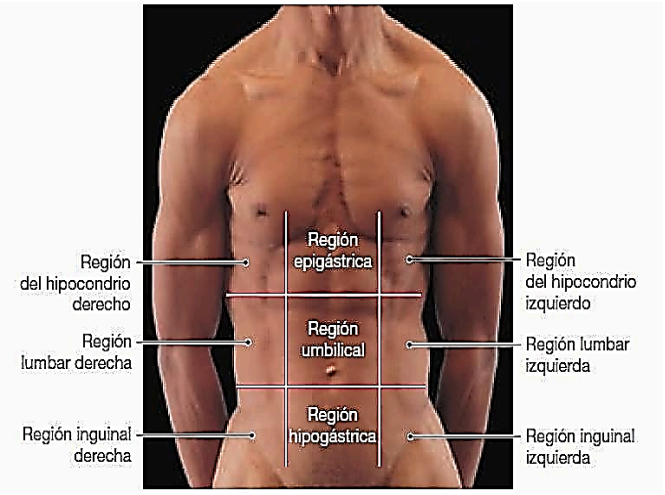

Flanco izquierdo: Parte del riñón izquierdo y del colon descendente.

Región ilíaca derecha: Ciego, apéndice, extremo inferior del íleon, ovario, desembocadura del uréter, canal inguinal.

Región del hipogastrio o suprapúbica: Útero, vejiga, colon sigmoides.

Región ilíaca izquierda: Colon sigmoides, ovario, desembocadura del uréter, canal inguinal.

Recuperado de iblogdemorfo.blogspot.es/1400160330/cuadrantes-y-regiones-abdominopelvicos/

La cavidad abdominopélvica también puede dividirse de una forma más fácil en cuadrantes (quad = cuatro). En este método, a menudo utilizado por el personal clínico, se traza una línea horizontal y otra vertical que se

cruzan en el ombligo. Aunque la división en nueve regiones se utiliza más en los estudios anatómicos, la división en cuadrantes es más utilizada para localizar los dolores, tumores y otras alteraciones abdominopélvicas.

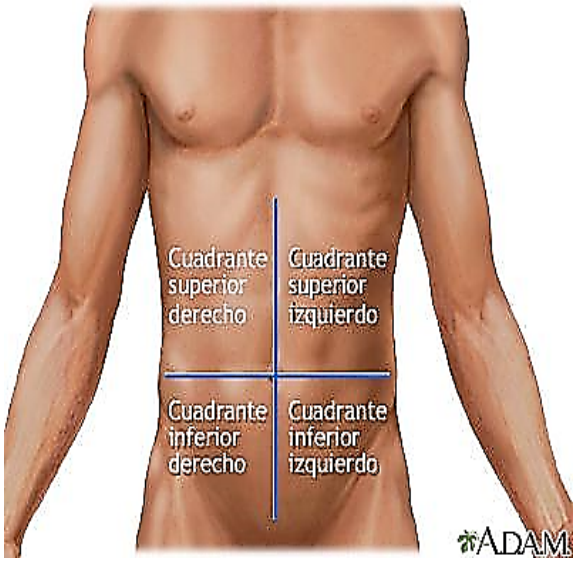

Cuadrante superior derecho (CSD): Hígado y vesícula biliar; cabeza del páncreas, parte del riñón derecho, glándula suprarrenal derecha, partes del tubo digestivo (ángulo hepático del colon).

Cuadrante superior izquierdo (CSI): Bazo, lóbulo izquierdo del hígado, cuerpo y cola del páncreas, parte del riñón izquierdo, glándula suprarrenal izquierda, partes del tubo digestivo (ángulo esplénico del colon).

Cuadrante inferior derecho (CID): Ciego y apéndice; ovario y trompa derecha; polo inferior del riñón y uréter derecho; otras partes del tubo digestivo (colon ascendente), canal inguinal.

Cuadrante inferior izquierdo (CII): Colon sigmoides y parte del colon descendente; ovario y trompa izquierda; polo inferior del riñón y uréter izquierdo, canal inguinal.

Recuperado de iblogdemorfo.blogspot.es/1400160330/cuadrantes-y-regiones-abdominopelvicos/

Imagen tomada de http://miblogdemorfo.blogspot.es/1400160330/cuadrantes-y-regiones-abdominopelvicos/

7.3.3. Cavidad pélvica: O cavidad pelviana contiene la vejiga urinaria, órganos de la reproducción (en varones: próstata, vesículas seminales y parte del vaso deferente; en mujeres: útero, conductos uterinos y ovarios) y partes del intestino grueso (colon sigmoide y recto). Como otras cavidades, la abdominopélvica está rodeada por una doble membrana serosa que recibe el nombre de peritoneo. La inflamación de esta membrana da lugar a la peritonitis.

Recuperado de http://b-log-ia20.blogspot.com/2015/10/introduccion-la-anatomia-aplicada.html

http://www.saludmed.com/AnaFisio/OrgCuerp/OrgCuCav.html

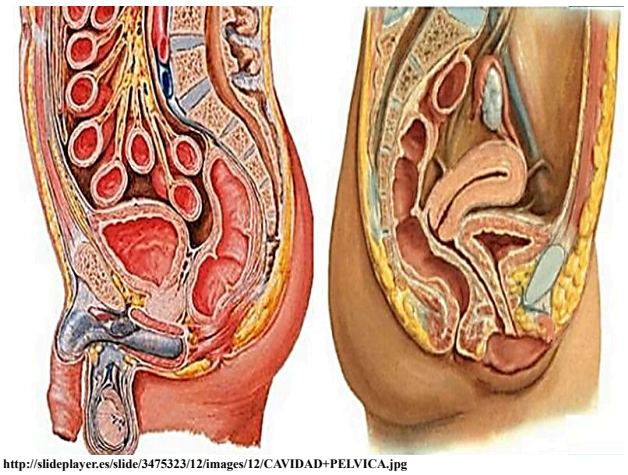

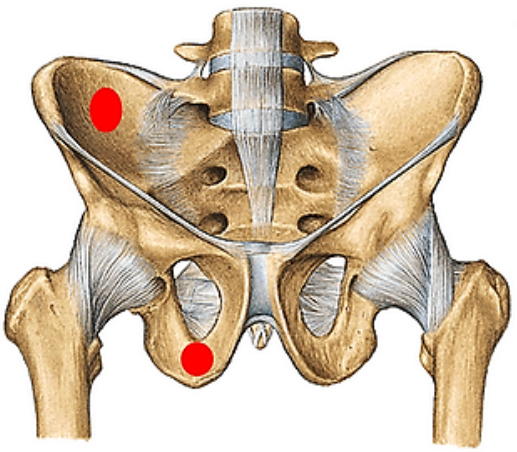

http://slideplayer.es/slide/3475323/12/images/12/CAVIDAD+PELVICA.jpg

http://3.bp.blogspot.com/-irdnp113FUg/UUmh2ta1kaI/AAAAAAAAABQ/aSAPt5YKXIQ/s1600/pelvica.png

"La cavidad abdominopélvica se extiende superiormente hacia la caja torácica e inferiormente dentro de la pelvis, así sus porciones superior e inferior están relativamente protegidas. Por tanto, las heridas perforantes del tórax o de la pelvis pueden afectar a la cavidad abdominopélvica y a su contenido.

La cavidad pélvica, con forma de embudo, es el espacio limitado periféricamente por las paredes y el suelo de los pelvis formados por hueso, ligamentos y músculo, y constituye la porción posteroinferior de la cavidad abdominopélvica. Se continúa con la cavidad abdominal en la apertura superior de la pelvis, pero forma un ángulo posterior con ella. Aunque son continuas, las cavidades pélvica y abdominal se estudian separadamente a efectos descriptivos, lo que facilita un enfoque regional.

Está limitada inferiormente por el diafragma pélvico musculofascial, que está suspendido por encima de la apertura (estrecho) inferior de la pelvis (aunque desciende centralmente hasta su nivel), formando el suelo de la pelvis, con forma de cuenco. Se encuentra limitada posteriormente por el cóccix y la porción más inferior del sacro, de forma que la parte superior del sacro forma un techo sobre la mitad posterior de la cavidad.

El cuerpo de los huesos del pubis y la sínfisis púbica que los une forman una pared anteroinferior mucho menos profunda (más corta) que la pared posterosuperior y el techo formados por el sacro y el cóccix. Por ello, el eje de la pelvis (una línea en el plano medio definida por el punto central de la cavidad pélvica a cada nivel) es curvo, girando alrededor de la sínfisis del pubis. La forma curva del eje y la diferencia de profundidad entre las paredes anterior y posterior de la cavidad son factores importantes en la mecánica del paso del feto a través del canal pélvico. La cavidad pélvica tiene una pared anteroinferior, dos paredes laterales, una pared posterior y un suelo" Recuperado de: https://enfermeria.top/apuntes/anatomia/pelvis-perine/cavidad-pelvica/

Autoevaluación

Lea atenta y detenidamente el enunciado propuesto, y marque una (x) en la respuesta correcta de acuerdo con la interrogante planteada. El presente instrumento es de carácter individual, utilice esferográfico para resolverlo, el uso de corrector o borrador anula la respuesta señalada.

1. Según el método de trabajo que utilice la anatomía, ¿cómo se clasifica?

……

……

2. El movimiento que implica extender o estirar una extremidad sobre una articulación se denomina…

A) ( ) Extensión

B) ( ) Flexión

C) ( ) Abducción

D) ( ) Aducción

3. ¿A qué se llama posición anatómica?

A) ( ) Al conjunto de divisiones que se realizan en el cuerpo para localizar las diferentes estructuras existentes en él.

B) ( ) Al que nos referiremos cuando hablemos del mismo.

C) ( ) Al cuerpo en posición de cúbito supino.

D) ( ) Ninguna de las anteriores.

4. ¿A que llamamos regiones anatómicas?

A) ( ) Al conjunto de divisiones que se realizan en el cuerpo para localizar las diferentes estructuras existentes en él.

B) ( ) Al conjunto de órganos que forman el cuerpo.

C) ( ) A las mitades superior e inferior en que divide el cuerpo el plano horizontal.

D) ( ) Ninguna de las anteriores.

5. Señale la opción correcta que contenga los principales planos anatómicos del cuerpo humano

A) ( ) Sagital, Frontal y Horizontal

B) ( ) Frontal, Ventral y Horizontal

C) ( ) Vertical, Sagital y Horizontal

D) ( ) Ninguna de las anteriores.

6. Referente a los planos del cuerpo humano, el plano Sagital ¿cómo está ubicado?

A) ( ) Perpendicular al plano del suelo pasando por el punto medio del organismo y dividiendo el cuerpo en dos porciones simétricas, derecha e izquierda.

B) ( ) Perpendicular al plano del suelo y al plano medio pasando por el punto medio del organismo y dividiendo al cuerpo en dos porciones simétricas, anterior y posterior.

C) ( ) Perpendicular a los planos medio y coronal y paralelo al plano del suelo, divide al cuerpo en dos porciones asimétricas, superior e inferior.

D) ( ) Ninguna de las anteriores.

7. ¿Qué direcciones anatómicas se corresponden al plano frontal?

A) ( ) Ventral o anterior y Dorsal o posterior

B) ( ) Caudal y Medial

C) ( ) Cubital y Radial

D) ( ) Ninguna de las anteriores

8. ¿Qué direcciones anatómicas se asocian al tronco?

A) ( ) Craneal, caudal, medial, lateral, ventral, dorsal

B) ( ) Proximal, distal, cubital, radial

C) ( ) Cara volar o palmar, cara dorsal

D) ( ) Cara plantar, cara dorsal

e) ( ) Ninguna de las anteriores.

9. ¿Cuáles son las Direcciones anatómicas qué se asocian a las extremidades?

A) ( ) Craneal, caudal, medial, lateral, anterior, posterior
B**) ( )** Cara volar o palmar, cara dorsal
C) ( ) Proximal, Distal, Cubital, Radial, Tibial, Peroneal
D) ( ) Cara plantar, cara dorsal
E) ( ) Ninguna de las anteriores

10. Elija la opción correcta que relacione los planos y el nombre con el que también se identifica.

1) El plano Frontal	**a)** También llamado plano anteroposterior
2) El plano Mediano	**b)** También llamado plano lateral
3) Plano Horizontal	**c)** Paracoronal, Paramediano y Parahorizontal
4) Un plano Paralelo	**d)** También es conocido como plano Transversal

I) ( ) 1d – 2c – 3b – 4a
II) ( ) 1a – 2b – 3c – 4d
III) ( ) 1b – 2a – 3d – 4c
IV) ( ) 1c – 2d – 3a – 4b
V) ( ) Ninguna de las anteriores

11. Elija la opción correcta que relaciones los ejes anatómicos con sus movimientos.

1) Frontal – Horizontal **a)** Aducción y Abducción

2) Sagital – Horizontal **b)** Flexión y Extensión

3) Vertical **c)** Rotación

I) ( ) 1c – 2b – 3a **II) ( )** 1a – 2b – 3c **III) ( )** 1b – 2a – 3c

IV) ( ) 1b – 2c – 3a **V) ( )** Ninguna de las anteriores

12. ¿En cuántas partes se divide el cuerpo humano?

a) ( ) 2 partes **b) ( )** 3 partes **c) ( )** 4 partes **d) ( )** 5 partes

13. La siguiente descripción: "Son regiones limitadas por los huesos y las partes blandas, que encierran y protegen a determinados órganos".; ¿a qué composición anatómica corresponde?

A) ( ) Plano corporal

B) ( ) Posición Anatómica

C) ( ) Eje anatómico

D) ( ) Cavidades Corporales

E) ( ) Movimientos fundamentales

F) ( ) Cuadrantes

14. La siguiente descripción: "es la ciencia que estudia la morfología del cuerpo humano, dedicándose principalmente al estudio de las estructuras macroscópicas del cuerpo, ya sean sistemas (inmunitario, nervioso, óseo, muscular, etc.), o aparatos (digestivo, respiratorio, circulatorio, etc.).; a qué ciencia corresponde.

A) ( ) Citología
B) ( ) Medicina
C) ( ) Anatomía
D) ( ) Histología
E) ( ) Fisiología

15. Referente a las subdivisiones que la Anatomía tiene como ciencia; la siguiente descripción: "en donde se estudian las estructuras anatómicas de forma asistida con otras herramientas (microscopios) como la histología (tejidos) y citología (células)."; ¿a qué ciencia corresponde?

A) ( ) La Anatomía Descriptiva
B) ( ) La Anatomía Topográfica
C) ( ) La Anatomía Funcional
D) ( ) La Anatomía Causal
E) ( ) La Anatomía Microscópica

16. Referente a las subdivisiones que la Anatomía tiene como ciencia; la siguiente descripción: "Ciencia que estudia las estructuras que se puedan observar a simple vista o mediante disección, sin la necesidad de un microscopio"; ¿a qué ciencia corresponde?

A) ( ) La Anatomía Macroscópica
B) ( ) La Anatomía Patológica
C) ( ) La Anatomía Quirúrgica
D) ( ) La Anatomía del Desarrollo
E) ( ) La Anatomía Microscópica

17. Casi todo lo que hicieron los sabios de la antigüedad es reputado como hecho pionero en la ciencia. En cuanto a la anatomía humana, a lo largo del tiempo hubo médicos y personajes curiosos, intrigados por lo que ocurría dentro del cuerpo, lo que dio origen a singulares descubrimientos. Algunos de los nombres de esos estudiosos se encuentran en una de las opciones planteadas a continuación; marque la respuesta correcta.

A) ( ) James Watson - Francis Crick - Friedrich Miescher - Rosalind Franklin – Severo Ochoa - Maurice Wilkins

B) ( ) Lazzaro Spallanzani - Louis Pasteur - Francisco Redi - Johann B. Helmont - Jhon Needhman- Alexander Oparin - Stanley L. Miller

C) ( ) Erich Tschermack - Theodor Boveri - Thomas Morgan - Hugo De Vries - Carl Correns - Walter Sutton

D) ( ) Charles Darwin - Jean Baptiste Lamarck - Carlos Linneo - Georges Cuvier - Alfred Wallace - Theodosius Dobzhansky

E) ( ) Herófilo de Calcedonia – Hipócrates - Erasístrato de Ceos - Galeno de Pérgamo - Leonardo da Vinci - Andrés Vesalio

8. SISTEMA ÓSEO

8.1. Características generales

Hueso es un término con origen en el latín ossum. Son órganos duros, resistentes y vivos, siendo el tejido más duro y resistente del organismo, forma parte del endoesqueleto de los vertebrados. La Osteología, es la rama de la Anatomía Sistemática que se encarga del estudio del sistema óseo y sus componentes los huesos. Estos son órganos duros que sirven como palanca y brazos de fuerza en el esqueleto. Están constituidos por una tercera parte de oseína y dos terceras partes de sales minerales, principalmente, carbonato y fosfato de calcio, magnesio y cloruro de sodio.

No se lo debe considerar como algo estático, inanimado, constituyen parte de un ser vivo, están irrigados e inervados, pueden sufrir enfermedades, luchar contra ellas y ajustarse a modificaciones impuestas por el esfuerzo.

Dos funciones en la cual participan, es alojar a la médula ósea, tejido hematopoyético y otra la de constituirse en un depósito de minerales que está en constante intercambio con la sangre. Al sistema óseo lo conforman los huesos y las articulaciones. El hueso es un tejido vivo, es una forma dura altamente especializada de tejido conectivo que forma la mayor parte del esqueleto y es el principal tejido de sostén. Hay 206 huesos aproximadamente sin tener en cuenta los supernumerarios o sesamoideos. El hueso es un órgano vivo en constante actividad.

8.2. Funciones del sistema óseo

Función de protección.-. Protege órganos y sistemas dependiendo de los segmentos corporales donde los encontremos. Por ejemplo, el cráneo protege al encéfalo. También protegen el esternón y las costillas, en este caso al corazón, los pulmones y los troncos arteriovenosos. Los huesos de la pelvis protegen al aparato reproductor, urinario y digestivo. La columna vertebral protege la médula espinal, también a los nervios raquídeos que salen de la médula.

Función de Soporte. -Sobre todo soporta pesos. Hay determinados huesos que soportan mucha carga como los de las extremidades inferiores, también la columna vertebral y la pelvis, por eso estos huesos (sobre todas las extremidades inferiores) son tan gruesos y potentes.

Función dinámica (Movimiento). - Actúan como palancas, donde se insertan músculos y tendones, aquí actúan como agente pasivo mientras que los músculos serían los activos, que tirarían de los huesos para moverse.

Función de Homeostasis mineral. - El 99 % de Ca y 80% de P están en los huesos. Intervienen en la regulación de la calcemia.

Función hematopoyética. - Dentro de cavidades situadas en ciertos huesos, un tejido conectivo denominado médula ósea roja produce las células sanguíneas rojas o hematíes mediante el proceso denominado hematopoyesis. Recuperado de https://www.portaleducativo.net/quinto-basico/96/Sistema-oseo

Función de almacenamiento de grasas. - También se halla en el sistema óseo la médula amarilla, constituida por adipocitos con hematíes dispersos, cuyo propósito es almacenar grasa. Es la forma natural del cuerpo protegerse del hambre extrema. Recuperado de https://www.viviendobien.net/sistema-oseo/

Las tres primeras funciones son funciones básicamente mecánicas mientras que las tres últimas son biológicas.

Las articulaciones sinoviales, entre sus componentes cuenta con el cartílago articular, "este es una forma semirrígida y resistente de tejido conectivo; forma parte del esqueleto donde se necesita mayor flexibilidad, también proporciona superficies deslizantes para el movimiento libre de los huesos que se articulan. La proporción de hueso y cartílago en el esqueleto cambia a medida que el cuerpo crece; cuanto más joven es una persona mayor es la contribución de cartílago. Los huesos de un recién nacido son blandos y flexibles porque están principalmente compuestos de cartílago." Recuperado de Moore. Agur. Fundamentos de Anatomía con orientación clínica.

8.3. "División del esqueleto

El esqueleto, del griego Skeletos, que significa que está seco, es un armazón de huesos. El aparato locomotor agrupa todos los órganos encargados de sostener y mover o hacer progresar el cuerpo. Está constituido por órganos pasivos y activos. El esqueleto representa a los primeros y los músculos estriados, voluntarios o esqueléticos a los segundos.

El esqueleto en los vertebrados está constituido por huesos, cartílagos y los medios que los mantienen unidos, las articulaciones. El esqueleto (endoesqueleto) que nos ocupa, es la estructura de sostén y de

protección de órganos vitales y al mismo tiempo, el responsable de la forma y dimensiones del cuerpo. Está formado por tejido conectivo, tejido óseo y tejido cartilaginoso, vasos y nervios. La disposición de estos elementos esqueléticos es tal que permite al organismo realizar movimientos parciales y desplazamientos útiles a la vida de relación y necesarios para la vida vegetativa.

Según el origen embriológico de sus componentes, el esqueleto puede dividirse en somático y visceral.

El esqueleto somático, se subdivide anatómicamente en una parte axial y otra apendicular.

8.3.1. El Esqueleto Axial, El esqueleto axial está formado por un eje, columna vertebral, constituida por una serie de piezas metaméricas que reciben el nombre de vértebras, de la parte media de dicha columna se desprenden cierto número de arcos óseos, costillas, que se unen ventralmente con una pieza impar opuesta a la columna vertebral llamada esternón.

En el extremo craneal de dicha columna se halla suspendida la cabeza.

El esqueleto apendicular comprende los elementos esqueléticos de las cinturas basilares y de los miembros.

El esqueleto visceral está representado por los elementos esqueléticos derivados de los arcos branquiales, por Ej.: La mandíbula, la cadena de huesecillos del oído medio, el hioides, etc. Ellos prestan inserción a un grupo de músculos branquiales cuya irrigación e inervación tienen el mismo origen embriológico.

Faltaría mencionar en los miembros ciertos huesos que se desarrollan en el espesor de algunos tendones, denominados sesamoideos y a los huesos heterotópicos de algunos mamíferos como el hueso peneano del perro, del corazón del bovino, del hocico del cerdo, etc.

La columna vertebral está dividida en regiones. A las vértebras que se hallan hacia la norma craneal de aquellas de las cuales se desprenden las costillas se les da el nombre de vértebras cervicales, la primera recibe el nombre de atlas y sostiene la cabeza, a la segunda se le llama axis. Las vértebras de las cuales se desprenden las costillas son las vértebras dorsales o torácicas. Hacia caudal encontramos otro grupo que forma la base ósea del lomo del animal y se denominan vértebras lumbares.

Caudalmente las vértebras sacras se sueldan entre sí para formar un solo hueso, el h. sacro que sirve para relacionar la columna con el miembro pelviano. Este hueso se continúa con las vértebras caudales que forman la base ósea de la cola.

Las costillas se enumeran de craneal a caudal y se las clasifica como verdaderas si se articulan directamente con el esternón o falsas cuando se relacionan con el mismo a través del arco costal. Se llaman flotantes cuando sólo se unen a la columna.

El esternón está constituido por una serie de segmentos llamados esternebras y presenta una proyección cartilaginosa craneal, manubrio del esternón, y otra caudal, cartílago xifoides.

El esqueleto de la cabeza se encuentra dividido en cráneo y cara. El cráneo está constituido por huesos impares: h. occipital, h. interparietal, h. esfenoides y h. etmoides y por huesos pares: h. temporal, h. parietal y

h. frontal. La cara presenta todos los huesos pares con la excepción del vómer que es impar. Ellos son: los cornetes nasales, h. nasal, h. lagrimal, h. cigomático, pterigoides, h. palatino, h. maxilar y h. incisivo. Como esqueleto óseo de la cavidad bucal, se considera a la mandíbula y al aparato hioideo." Recuperado de https://biologiaanimalyecologia.blogspot.com/2016/12/osteologia-animal.html

Incluye 80 huesos aproximadamente, divididos así:

Huesos de la columna vertebral o raquis (26 huesos aproximadamente) divididos en: 7 vértebras Cervicales (cuello); 12 torácicas; 5 lumbares; 1 sacro (formado por la fusión de 5 vértebras) y 1 cóccix (formado por la fusión de 4 vértebras). Cabeza con 29 huesos, dividida en Cráneo con 8 huesos; cara con 14; oído con 6 y el Hioides que es un hueso localizado en la garganta que no está articulado. Tórax con 25 huesos divididos en 12 pares de costillas y un esternón.

Imagen tomada de http://representaciondelafigurahumana.blogspot.com/2011/06/anatomia-humana.html

8.3.2. El Esqueleto Apendicular, que son el resto de los huesos pertenecientes a las partes anexas a la línea media (apéndices); concretamente, los pares de extremidades y sus respectivas cinturas (hombro y cadera), son los que realizan mayores movimientos como la muñeca, etc. El Esqueleto apendicular tiene 126 huesos divididos en: Huesos de la cintura escapular o del hombro formado por 4 huesos que son la escápula localizada una de cada lado y la clavícula, también una de cada lado. El esqueleto apendicular del miembro torácico está constituido por el esqueleto de la cintura torácica (zoonoesqueleto), formado por la escápula, como único h. constante, pudiendo encontrarse también una clavícula en distintos grados de desarrollo y el h. coracoides en las aves. El esqueleto del brazo (stilópodo), presenta el húmero. El esqueleto del antebrazo (zeugópodo) está constituido por dos huesos: radio y ulna o cúbito. El esqueleto de la mano (autópodo) está constituido por los huesos del carpo (basípodo) dispuestos en dos series superpuestas de huesos cortos, los huesos metacarpianos (metápodo) y el esqueleto de los dedos (acrópodo), constituido por tres falanges proximal, media y distal y huesos complementarios: h. sesamoideos proximales y h. sesamoideos dístales.

El esqueleto del miembro pelviano también presenta un esqueleto de la cintura pélvica (zoonoesqueleto), formado por el hueso coxal, que resulta a su vez de la fusión de otros tres huesos el ilion, isquion y pubis. El esqueleto del miembro está constituido por el esqueleto del muslo (stilópodo) que presenta el h. fémur. El esqueleto de la pierna (zeugópodo) se forma con la tibia, la fíbula o peroné y un tercer hueso de naturaleza sesamoidea, la patela o rótula. El esqueleto del pie (autópodo) se divide en tarso (basípodo), metatarso (metápodo) y dedo (acrópodo)."

Recuperado de https://biologiaanimalyecologia.blogspot.com/2016/12/osteologia-animal.html

Huesos de la extremidad superior son 30 huesos en cada brazo divididos en: brazo con 1 hueso; antebrazo con dos huesos; carpo o muñeca con 8 huesos; metacarpo o mano con 5 huesos y falanges o dedos con 14 huesos. Huesos de la cintura pélvica o cadera formada por 3 huesos unidos. Huesos de la extremidad inferior 30 huesos en cada pierna divididos en: muslo con 1 hueso; pierna con 2; tarso con 8; metatarso con 5 y falanges con 14 huesos." Imagen tomada de http://www.smo.edu.mx/consulta/descargas/esquema_Division_esqueleto.pdf

Texto recuperado de https://www.google.com.ec/search?biw=1440&bih=791&tbm=isch&sa=1&q=esqueleto+axial+y+apendicular&oq=esqueleto++axial&gs_l=psy-ab.1.1.0l4.61671.73797.0.75614.1.1.0.0.0.0.269.269.2-1.1.0…0...1.64.psy-ab..0.1.268.vdpyAf7CRYk#imgdii=eLh4Eh8SYzV9jM: &imgrc=0WVFgKnUSDN0AM:

9. HISTOLOGÍA DEL TEJIDO ÓSEO

El hueso o tejido óseo está constituido por una matriz en la que se encuentran células dispersas. La matriz está constituida por 25% de agua, 25% de proteínas y 50% de sales minerales cristalizadas.

Las sales minerales más abundantes son el fosfato de calcio o fosfato tricálcico **[$Ca_3(PO_4)_2$],** la cual se combina con otra sal mineral, el hidróxido de calcio **Ca $(OH)_2$**, para formar los cristales de hidroxiapatita o hidroxilapatita de calcio cuya fórmula es **[Ca_5 $(PO_4)_3OH$].** "A medida que éstos se van formando, se combinan también con otras sales minerales, como el carbonato de calcio **($CaCO_3$)** y con iones como el Mg, K, F, y SO_4. Mientras estas sales minerales se depositan en las estructuras formadas por las fibras colágenas de la matriz osteoide, se cristalizan y el tejido se endurece. Este proceso de calcificación lo inician células formadoras de hueso denominadas osteoblastos." Recuperado de http://www.anatolandia.com/2015/08/el-sistema-esqueletico-tejido-oseo.html "La hidroxiapatita se puede preparar Mediante una reacción de precipitación química húmeda siguiendo la siguiente ecuación de reacción:

$$10\ Ca(OH)_2 + 6H_3PO_4 \rightarrow Ca_{10}(PO_4)\ 6(OH)_2 + 18H_2O$$

Recuperado de https://www.lifeder.com/hidroxilapatita/

En menores cantidades hay hidróxido de magnesio **Mg $(OH)_2$**, cloruro de magnesio **$MgCl_2$** y sulfato de magnesio **$MgSO_4$**. "Antes se pensaba que la calcificación simplemente ocurría cuando estaban presentes sales minerales en cantidades suficientes como para formar los cristales. Ahora se sabe que este proceso requiere además la presencia de fibras colágenas. Las sales minerales primero comienzan a cristalizar en los espacios microscópicos entre las fibras colágenas. Después de que se llenan los espacios, los cristales minerales se acumulan alrededor de las fibras.

Aunque la dureza de un hueso depende de las sales minerales inorgánicas cristalizadas, su flexibilidad está en relación con las fibras colágenas. Como vigas de metal que refuerzan el concreto, las fibras colágenas y otras moléculas orgánicas proveen la fuerza tensil, resistencia al estiramiento o la ruptura. Sí se sumerge un hueso en una solución ácida como el vinagre, sus sales minerales se disuelven y se transforma en una pieza gomosa y flexible. Cuando el organismo necesita de algunos minerales o como parte de los procesos de formación y destrucción óseas, las células del hueso denominadas osteoclastos secretan enzimas y ácidos que extraen las sales minerales y las fibras colágenas de la matriz ósea extracelular.

El tejido óseo presenta cuatro tipos celulares: células osteogénicas, osteoblastos, osteocitos y osteoclastos.

1. Células osteogénicas. - Son células madre (stem cells) no especializadas que derivan de la mesénquima, el tejido del cual provienen todos los tejidos conectivos. Son las únicas células óseas que realizan división celular; las células resultantes se transforman en osteoblastos. Las células osteogénicas se encuentran a lo largo del endostio, la porción más interna del periostio y en los conductos intraóseos que contienen vasos sanguíneos.

2. Osteoblastos. Son células formadoras de hueso que sintetizan y secretan fibras colágenas y otros componentes orgánicos necesarios para construir la matriz osteoide y además inician la calcificación. A medida que los osteoblastos se rodean a sí mismos con matriz osteoide van quedando atrapados en sus secreciones y se convierten en osteocitos. (Nota: los Osteoblastos del hueso o de cualquier otro tejido conectivo secretan matriz extracelular).

3. Osteocitos. Estás células óseas maduras son las principales del hueso y mantienen su metabolismo diario a través del intercambio de nutrientes y producías metabólicos con la sangre. Al igual que los osteoblastos, los osteocitos no realizan división celular. (Nota: los Osteocitos del hueso o de cualquier otro tejido se encargan de su mantenimiento).

4. Osteoclastos. Son células grandes derivadas de la fusión de muchos (aproximadamente 50) monocitos (un tipo de glóbulo blanco) y se agrupan en el endostio. En su cara proximal a la superficie ósea, la membrana plasmática del osteoclasto se pliega profundamente y forma un borde indentado. En este lugar, la célula libera poderosas enzimas lisosómicas y ácidos que digieren los componentes minerales y proteicos de la matriz, celular subyacente.

Imagen tomada de

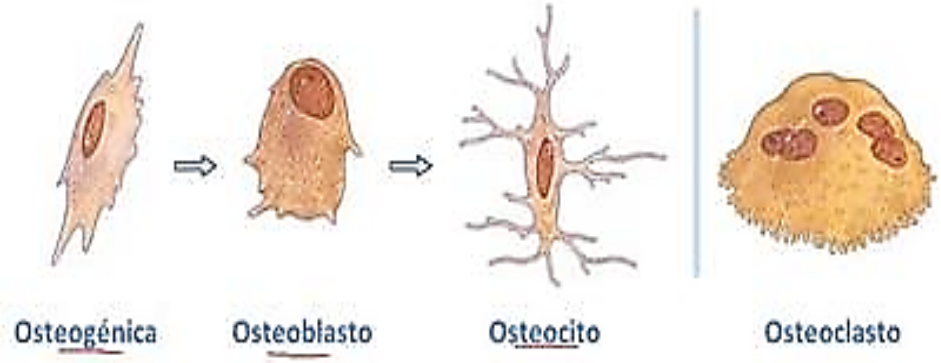

https://userscontent2.emaze.com/images/136e2511-5975-4617-aa34-a0523dacc43a/dbcd133b-eadf-4984-bb8f-44ea3fd02f02jpeg

Esta descomposición de la matriz osteoide, denominada resorción, es parte del desarrollo normal del crecimiento, mantenimiento y reparación del hueso. (Nota: los clastos del hueso destruyen la matriz osteoide). Los osteoclastos ayudan a regular el calcio sanguíneo. También son las células diana del tratamiento farmacológico de la osteoporosis.

El hueso no es completamente sólido porque tiene pequeños espacios entre sus células y los componentes de la matriz osteoide. Algunos espacios constituyen conductos para los vasos sanguíneos que suministran nutrientes a las células óseas. Otros espacios sirven como lugares de almacenamiento de la médula ósea roja. Según el tamaño y la distribución de los espacios, las regiones de un hueso pueden clasificarse como

esponjosas o compactas. Aproximadamente el 80% del esqueleto está formado por hueso compacto y el 20% por hueso esponjoso.

9.1. Tejido óseo compacto (hueso cortical)

El tejido óseo compacto contiene pocos espacios y es el componente más sólido del tejido óseo. Se encuentra por debajo del periostio de todos los huesos y forma la mayor parte de las diáfisis de los huesos largos. Proporciona protección y soporte, y ofrece resistencia a la tensión causada por el peso y el movimiento.

Los vasos sanguíneos, los vasos linfáticos y los nervios atraviesan al hueso compacto desde el periostio por los conductos perforantes transversos o conductos de Volkmann. Estos vasos y nervios de los conductos perforantes se conectan con los de la cavidad medular, periostio y conductos centrales (o haversianos). Los conductos corren en sentido longitudinal en el hueso. Alrededor de estos conductos centrales hay laminillas concéntricas (anillos de matriz osteoide calcificada similares a los del tronco de un árbol).

Entre las láminas se observan pequeños espacios llamados lagunas, los cuales contienen osteocitos. Irradiando hacia todas direcciones desde las lagunas, surgen unos pequeños canalículos que contienen líquido extracelular. Por dentro de los canalículos se hallan grupos de osteocitos que constituyen delgadas prolongaciones en forma de dedo. Los osteocitos vecinos se comunican mediante sus uniones en hendidura. Los canalículos conectan unas lagunas con otras y a éstas con los conductos centrales, de manera que se forma un intrincado sistema en miniatura de conductos interconectados a través del hueso. Este sistema suministra muchas vías para alimentar a los osteocitos con nutrientes y oxígeno, así como para facilitar la eliminación de sus desechos.

Los componentes del hueso compacto se organizan en unidades denominadas osteonas o sistemas haversianos. Cada osteona consiste en un conducto central o de Havers con sus laminillas concéntricas, lagunas, osteocitos y canalículos. Las osteonas se alinean en el tejido óseo compacto en la misma dirección a lo largo de líneas de tensión. En la diáfisis, por ejemplo, son paralelas al eje mayor del hueso. Como resultado, la diáfisis de un hueso largo ofrece resistencia y evita torsiones y fracturas incluso cuando se aplica una fuerza considerable desde cualquiera de los extremos.

Las osteonas de un hueso largo pueden compararse con una pila de troncos: cada tronco está formado por anillos de material duro y se requiere una fuerza considerable para cortarlos juntos. Las líneas de tensión de un hueso cambian a medida que un niño aprende a caminar y también en respuesta a la actividad física intensa y repetitiva, como el levantamiento de pesas. Estas líneas de tensión pueden a la vez cambiar como consecuencia de fracturas o deformidades físicas. De este modo, la organización de las osteonas no es estática, sino variable a lo largo del tiempo en respuesta a las demandas físicas que ocurren en el esqueleto.

Las zonas situadas entre las osteonas contienen las laminillas intersticiales, dentro de las cuales hay lagunas con osteocitos y canalículos. Las láminas intersticiales son fragmentos de osteonas viejas que fueron parcialmente destruidas durante la reconstrucción ósea o el crecimiento. Las laminillas que rodean al hueso justo por debajo del periostio o que rodean la cavidad medular se llaman laminillas circunferenciales.

9.2. Tejido óseo esponjoso

El hueso esponjoso, en comparación con el hueso compacto, tiene una superficie mayor, pero es menos denso, más suave, más débil y menos rígido. Se produce en los extremos de los huesos largos, en las proximidades de las articulaciones y en el interior de las vértebras. El hueso esponjoso es muy vascularizado y contiene la médula ósea roja, donde tiene lugar la hematopoyesis. En el caso particular de la bóveda craneal, el hueso esponjoso recibe el nombre de diploe. La principal unidad anatómica y funcional es la trabécula, esta estructura es aproximadamente de 0.1 a 0.5 mm. Al contrario del hueso compacto, el tejido óseo esponjoso no contiene osteonas; tiene muchos poros entre un 50 a 90% lo que favorece al proceso metabólico. A pesar de lo que parece expresar su nombre, el término "esponjoso" no se refiere a la textura del hueso, sino a su aspecto. El hueso esponjoso está formado por láminas intersticiales dispuestas en una red irregular de columnas delgadas o placas que se denominan trabéculas. Los espacios macroscópicos entre las trabéculas hacen más livianos a los huesos y pueden a veces llenarse con médula ósea roja, dentro de cada trabécula hay lagunas (lacunae) que contienen osteocitos. Los canalículos se irradian hacia afuera desde las lagunas. Como los osteocitos del hueso esponjoso se localizan en las superficies trabeculares, reciben sus nutrientes directamente desde la sangre circulante que atravesó las cavidades medulares.

El tejido Óseo esponjoso constituye la mayor parte del tejido de los huesos cortos, planos y de irregulares. También integra muchas de las epífisis de los huesos largos y un borde estrecho alrededor de la cavidad medular de la diáfisis de los mismos huesos.

A primera vista, la estructura de las osteonas del tejido óseo compacto parece ser altamente organizada, y las trabéculas del hueso esponjoso parecen tener una disposición al azar. Sin embargo, las del tejido esponjoso están precisamente orientadas a lo largo de las líneas de tensión, característica que ayuda a los huesos a resistir tensiones y transferir fuerza sin quebrarse. El tejido esponjoso tiende a localizarse donde los huesos no reciben fuertes tensiones o donde la tensión se desvía en varias direcciones.

El tejido esponjoso difiere del compacto en dos aspectos: primero, el tejido esponjoso es liviano, lo cual reduce el peso total del hueso, así se facilita su movimiento cuando es accionado por un músculo esquelético. En segundo lugar, las trabéculas del hueso compacto ofrecen soporte y protección a la médula ósea. La médula ósea roja se acumula en el tejido óseo esponjoso de los huesos de la cadera, costillas, esternón, vértebras y epífisis de los huesos largos. Allí es donde se produce la hemopoyesis o hematopoyesis (producción de células sanguíneas) en los adultos." Recuperado de http://www.anatolandia.com/2015/08/el-sistema-esqueletico-tejido-oseo.html

Imagen tomada de http://1.bp.blogspot.com/-7NQNZEd1Uas/VcZSzWBEh6I/AAAAAAAAO5Q/L-GRm_aG4tU/s1600/tejido%2B%25C3%25B3seo%2Bcompacto%2By%2Besponjoso.jpg

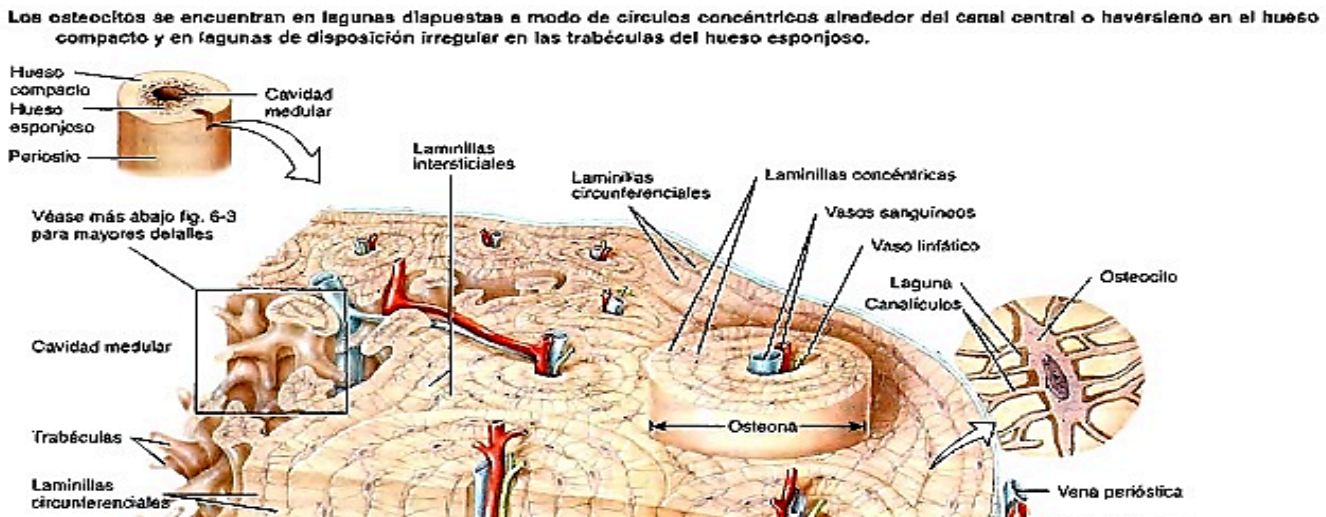

9.3. Irrigación e inervación del hueso.

El hueso está profusamente irrigado. Los vasos sanguíneos, abundantes sobre todo en las porciones del esqueleto que contienen médula ósea roja, llegan a los huesos desde el periostio.

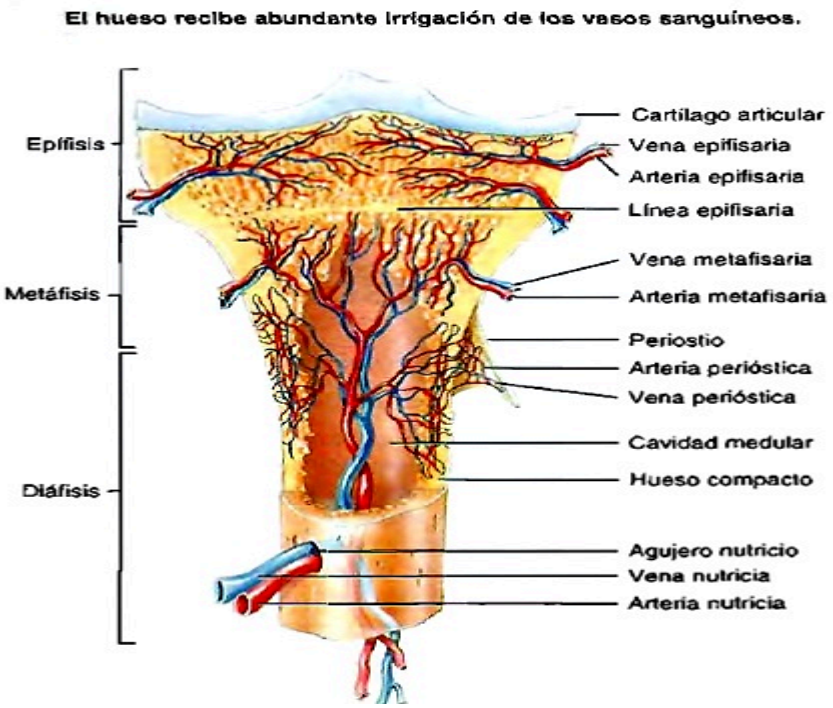

Arterias del periostio. Acompañadas por nervios, entran en la diáfisis a través de numerosos conductos perforantes (de Volkman) e irrigan al periostio y la parte externa del hueso compacto. Cerca del centro de la diáfisis pasa una gran arteria nutricia, a través de un agujero en el hueso compacto, llamado **agujero nutricio**. Al ingresar en la cavidad medular, esta arteria se divide en las ramas proximal y distal, que suplen tanto a la parte interna del tejido óseo compacto de la diáfisis como al tejido óseo esponjoso de la médula ósea roja hasta los discos (o líneas) epifisiarios. Imagen tomada de http://1.bp.blogspot.com/-7NQNZEd1Uas/VcZSzWBEh6I/AAAAAAAAO5Q/L-GRm_aG4tU/s1600/tejido%2B%25C3%25B3seo%2Bcompacto%2By%2Besponjoso.jpg

Algunos huesos como la tibia tienen solo una arteria nutricia: otros como el fémur tienen varias. Los extremos de los huesos largos reciben irrigación de las **arterias metafisiarias y epifisiarias**, las cuajes surgen de arterias que nutren la articulación adyacente. Las arterias metafisiarias atraviesan la metáfisis de los huesos largos y, junto con la arteria nutricia, irrigan la médula ósea y el tejido óseo de las metáfisis. Las **arterias epifisiarias** llegan a las epífisis, donde también irrigan la médula y el tejido óseo.

Las venas que transportan la sangre desde los huesos largos son evidentes en tres lugares: 1) una o dos venas nutricias acompañan a la arteria nutricia en la diáfisis; 2) numerosas venas epifisiarias y metafisiarias salen con sus respectivas arterias de las epífisis; y 3) muchas vénulas del periostio abandonan el periostio con sus respectivas arterias

Los vasos sanguíneos que irrigan a los huesos se acompañan también de nervios. El periostio es rico en nervios sensitivos, algunos de los cuales transmiten sensación de dolor. Estos nervios son especialmente sensibles al estiramiento o la tensión, lo cual explica el intenso dolor originado por una fractura o por un tumor óseo. Por la misma razón, la punción-biopsia de la médula ósea puede causar dolor.

En este procedimiento, se introduce una aguja en la profundidad del hueso para extraer una muestra de médula ósea con el propósito de examinarla cuando se sospecha la presencia de leucemias, metástasis,

linfomas, enfermedad de Hodgkin y aplasia medular. Cuando la aguja entra en el periostio, se siente dolor, una vez atravesado éste, el dolor disminuye.

9.4. Formación de hueso

El proceso por el cual se forma el hueso, se denomina **osificación u osteogénesis**. El "esqueleto" de un embrión humano se compone de células mesenquimatosas aisladas, que se modelan como huesos y constituyen los sitios en los que luego tiene lugar la osificación. Estos "huesos" proporcionan el molde para este proceso. El cual comienza alrededor de las 6 semanas del desarrollo embrionario y sigue uno de los dos patrones o formas de osificación posibles.

Los dos métodos de la formación del tejido óseo que implica el reemplazo del tejido conectivo preexistente por hueso no generan diferencias estructurales en el hueso maduro, sino que son simplemente procesos distintos de desarrollo óseo. En el primer tipo de osificación, llamado **osificación intramembranosa**, el hueso se forma directamente en el interior de la mesénquima y se dispone en capas que parecen membranas. En el segundo tipo, la **osificación endocondral**, el tejido óseo se forma adentro del cartílago hialino que se desarrolla a partir del mesénquima.

Osificación intramembranosa o directamente del mesénquima

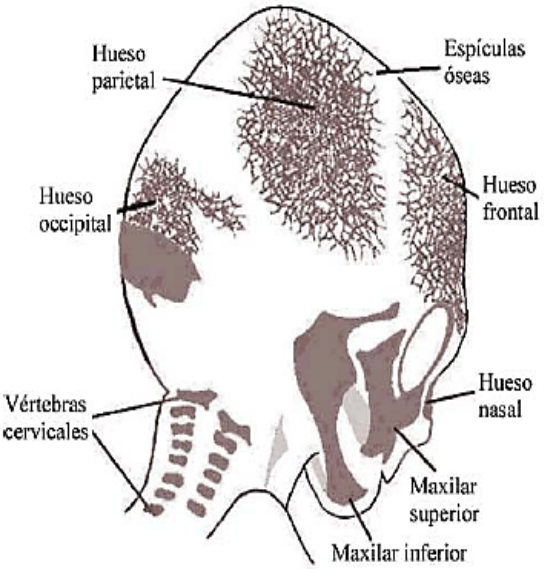

La **osificación intramembranosa,** desmoide o directa, característica de la bóveda del cráneo y de algunos de los componentes del viscerocráneo (palatino, maxilar y mandibular), es el más simple de los dos procesos de formación del hueso. Los huesos planos del cráneo y la mandíbula se constituyen de esta manera. Además, los "'sitios blandos", que más adelante ayudarán a que el cráneo fetal pase a través del canal del parto, aumentan de consistencia cuando tiene lugar la osificación intramembranosa. La mesénquima vascular condensado forma una membrana donde se depositan bandas de matriz orgánica (tejido osteoide). Las células mesenquimatosas poseen prolongaciones citoplásmicas largas interconectadas. Las bandas de matriz se ramifican y se unen para formar espículas y trabéculas, las células ocupan las lagunas, en tanto las prolongaciones celulares descansan en una red de canalículos que facilitan la nutrición. Las células mesenquimatosas se acumulan en la superficie de las espículas y trabéculas y se diferencian en osteoblastos. Grupos de osteoblastos forman los centros de osificación y la matriz producida en estos se calcifica con rapidez. Las espículas crecen en todas las direcciones. A medida que las trabéculas óseas se van engrosando, los osteoblastos quedan incluidos como osteocitos. El primer hueso formado es esponjoso (trabeculado) y sus espacios se rellenan con mesénquima y vasos sanguíneos, que más tarde se modifican para formar médula ósea. El depósito continuo de hueso dentro de los espacios produce un hueso (denso) compacto, que da lugar a las láminas de hueso compacto de las tablas, externa e interna, de los

huesos del cráneo; el hueso interpuesto entre las tablas externa e interna forma el diploide. Recuperado de http://gsdl.bvs.sld.cu/cgi-bin/library?e=d-00000-00---off-0prelicin--00-0----0-10-0---0---0direct-10---4-------0-1l--11-zh-50---20-preferences---00-0-1-00-0-0-11-1-0gbk-00&a=d&cl=CL2.2&d=HASH0104c66f6d32a4f8af5ab6fb.8.1.1.3.fc

1. Desarrollo del centro de osificación

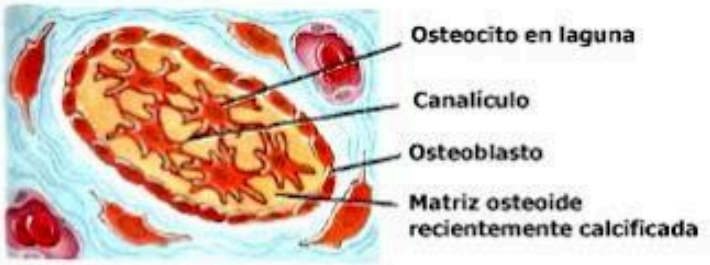

2. Calcificación

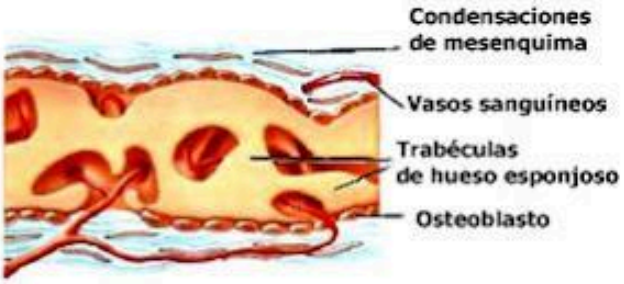

3. Formación de trabéculas

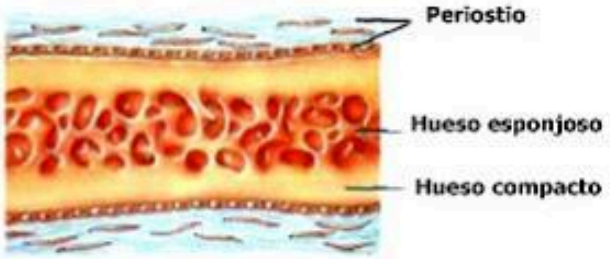

4. Desarrollo del periostio

Imagen tomada de http://1.bp.blogspot.com/--ZbYJ9od3Cw/VcY7nWgsS6I/AAAAAAAO4g/kkag8mDmGZk/s1600/osificaci%25C3%25B3n%2Bintramembranosa.jpg

Osificación endocondral o indirecta

En la osificación endocondral, la cual es característica de los huesos largos de las extremidades, el mesénquima forma inicialmente un modelo de cartílago hialino, reemplazado más tarde por hueso. El modelo cartilaginoso del futuro hueso está cubierto por el pericondrio y crece, tanto de forma intersticial, como por aposición. El modelo cartilaginoso, cuya forma se asemeja a la del

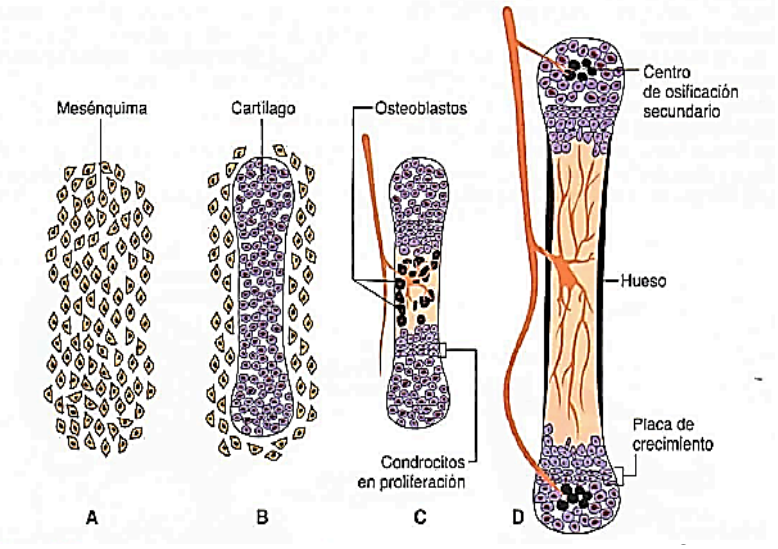

futuro hueso, presenta una porción central cilíndrica y larga, la diáfisis, con dos extremos voluminosos, las epífisis

Osificación endocondral.

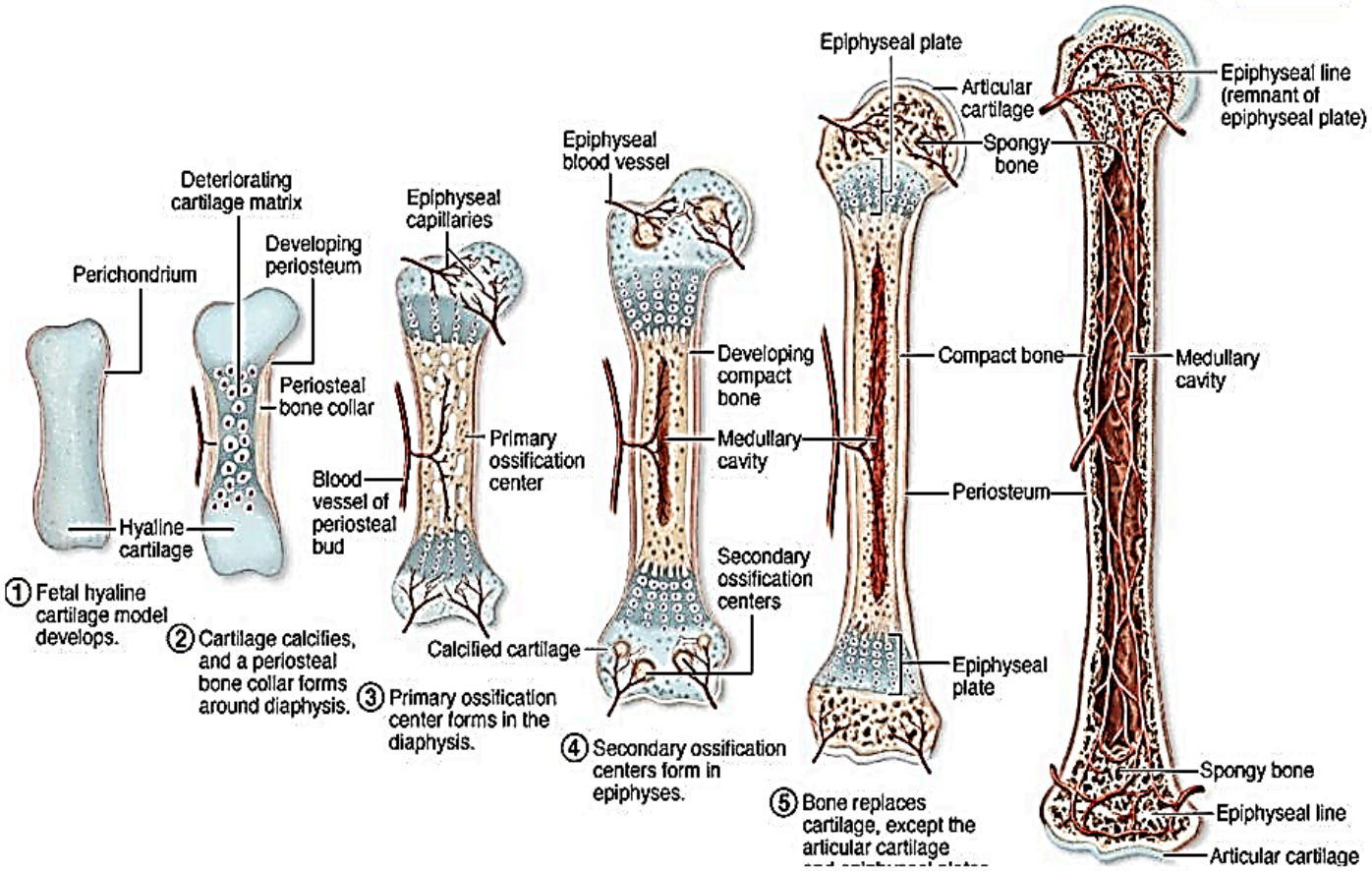

Imagen tomada de https://userscontent2.emaze.com/images/2bcf8548-5c4d-4672-841f-c2abe9d247c9/89e21fa3-d438-44a4-92e8-eed50d646786.png
Imagen tomada de http://simplebooklet.com/userFiles/a/3/1/7/2/1/6/cVE20EErcvFbHdcTxzKeRa/BsAhvMHX.jpg

Los primeros cambios se observan en el pericondrio que rodea la parte central de la diáfisis, el que se torna muy vascularizado y adquiere actividad osteogénica, recibiendo el nombre de periostio. La capa ósea que se forma por debajo del periostio se denomina collar óseo subperióstico.

Las células del modelo cartilaginoso de la diáfisis aumentan de tamaño (hipertrofia), producen fosfatasa que causa depósitos de calcio en la matriz intercelular (calcificación), por lo que después mueren y son reabsorbidas. El cartílago adquiere un aspecto semejante al de un panal, formado solo por la matriz cartilaginosa muerta y las lagunas vacías. Posteriormente penetran yemas periósticas de tejido, compuestas por vasos y células sanguíneas y tejido con capacidad osteogénica (invasión vascular). De estas yemas se diferencian osteoblastos, que se asientan en la superficie de la matriz cartilaginosa muerta, forman tejido óseo y originan los centros primarios de osificación.

A partir del centro de la diáfisis, el collar óseo subperióstico se hace más grueso y se extiende hacia los extremos (epífisis) del modelo cartilaginoso. Al mismo tiempo, la regresión del cartílago y la formación de hueso también avanzan hacia los extremos del modelo. Este hueso central es transitorio y pronto empieza a ser removido, con lo cual se forma gran cavidad en el centro de la diáfisis, el canal medular.

Después, en las epífisis del modelo aparecen los centros secundarios de osificación (disco epifisiario) y las masas cartilaginosas epifisiarias comienzan a sustituirse por hueso, excepto en la zona de la futura superficie articular, donde persiste una capa de cartílago.

El modelo cartilaginoso ha sido sustituido casi por completo por tejido óseo, pero además del cartílago de la superficie articular, persiste también un disco cartilaginoso entre la diáfisis y cada epífisis: el disco epifisiario, que permite el crecimiento del hueso en longitud. En el lado epifisiario del disco se observa un cartílago joven en reposo, mientras en el lado diafisiario hay osteoblastos que depositan tejido óseo sobre los restos del cartílago calcificado. Entre estos dos extremos se encuentran varias zonas intermedias que ilustran claramente el proceso continuo de la osificación endocondral. Desde el lado epifisiario del disco y hacia el diafisiario, se aprecian las zonas de:

Reposo o reserva: formada por cartílago hialino.

Proliferación: caracterizada por numerosas mitosis. Las células se disponen en hileras paralelas al eje longitudinal del modelo cartilaginoso.

Maduración: las células aumentan de volumen y adoptan forma cuboidal.

Calcificación: en esta zona la matriz cartilaginosa se calcifica.

Regresión: las células cartilaginosas mueren, al igual que las placas más finas de matriz calcificada. Las placas de matriz más gruesas persisten y dan aspecto de panal.

Osificación: los osteoblastos se disponen en la superficie de las láminas de matriz cartilaginosa calcificada muerta y comienzan a depositar matriz ósea sobre estas.

Reabsorción: a medida que la osificación avanza, las trabéculas óseas son reabsorbidas por la actividad de los osteoclastos.

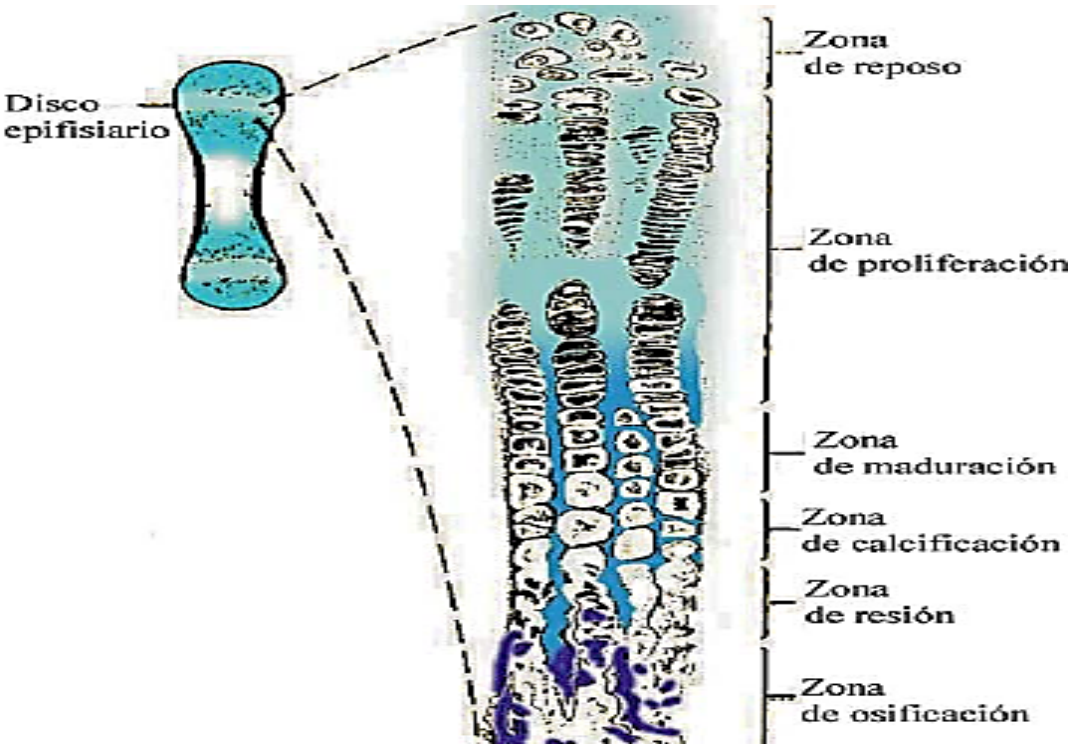

Disco epifisiario (en este esquema, la zona de reabsorción se ha acercado artificialmente a las restantes).

Pero existe un equilibrio entre la formación y la reabsorción del hueso durante toda su remodelación ulterior. Como consecuencia de este proceso el canal medular se alarga.

Al mismo tiempo, el periostio continúa su actividad osteoblástica, el collar subperióstico continúa su desarrollo y se extiende hacia los extremos. En esta etapa, el tamaño del modelo cartilaginoso es muy pequeño, en comparación con el tamaño definitivo que alcanza el hueso cuando se complete el proceso de crecimiento. El equilibrio relativo, entre la formación ósea periférica y la reabsorción central, se mantiene y permite el aumento del espesor de esta parte; no obstante, la totalidad del tejido óseo que se deposita sobre los restos de cartílago es totalmente reabsorbida y reemplazada de manera progresiva por tejido óseo formado a partir del periostio, el cual se dispone en laminillas óseas concéntricas, formando las denominadas osteomas o sistemas de Havers estudiadas en Histología.

Cuando el crecimiento del hueso en longitud cesa, el disco epifisiario es reemplazado por tejido óseo y la diáfisis y la epífisis quedan unidas por este. La parte estrechada de la epífisis, unida a la diáfisis, recibe el nombre de metáfisis. Según crece el hueso en longitud, el tejido óseo de la porción externa de la metáfisis se reabsorbe en parte, con el fin de mantener la forma del hueso.[Recuperado de http://gsdl.bvs.sld.cu/cgi-bin/library?e=d-00000-00---off-0prelicin--00-0----0-10-0---0---0direct-10---4-------0-1l--11-zh-50---20-preferences---00-0-1-00-0-0-11-1-0gbk-00&a=d&cl=CL2.2&d=HASH0104c66f6d32a4f8af5ab6fb.8.1.1.3.fc

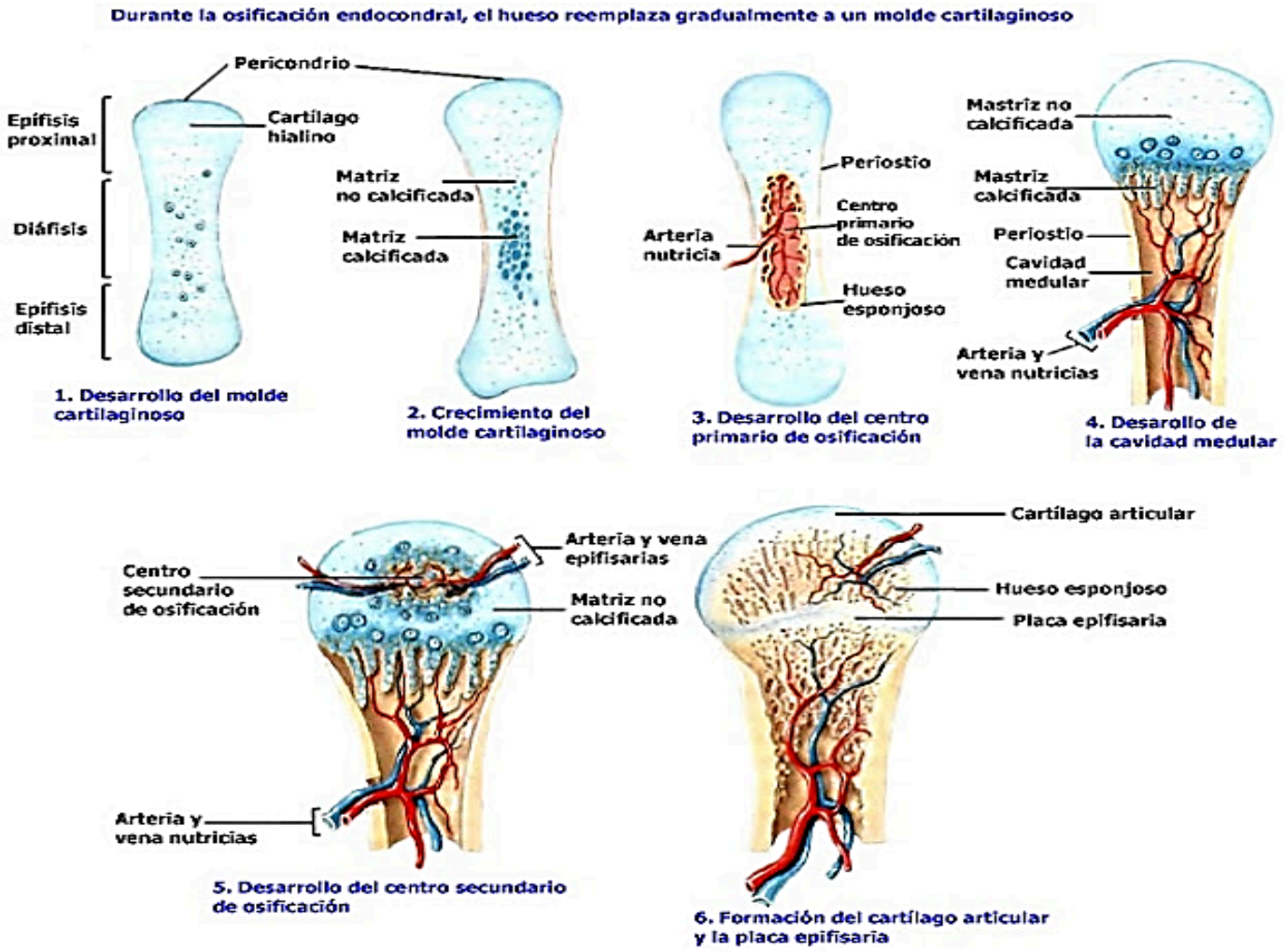

Imagen tomada de http://2.bp.blogspot.com/-oKHjco3c918/VczRg2NHL01/AAAAAAAAO4w/dUkylh5MklU/s1600/tejido+oseo+endocondral.jpg

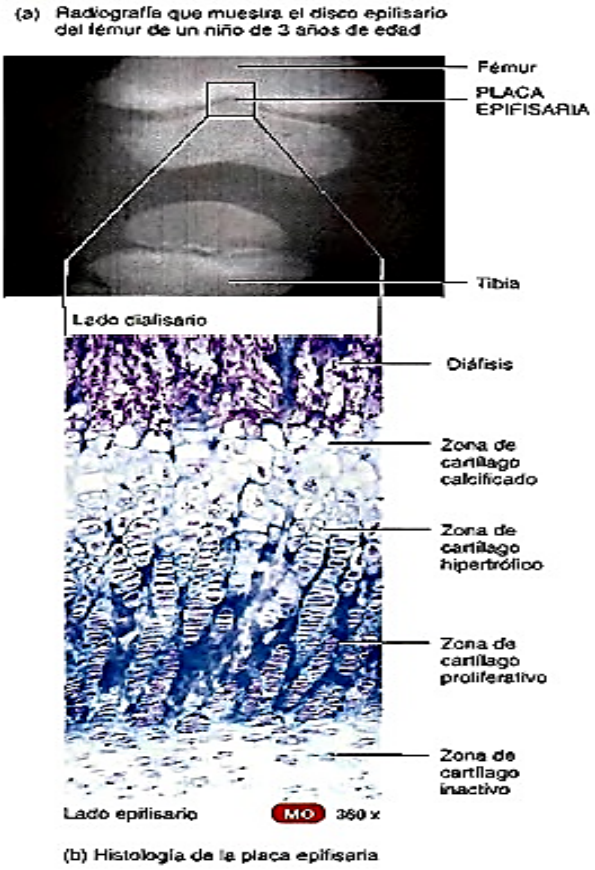

9.5. Crecimiento óseo

Durante la niñez, los huesos de todo el organismo aumentan su diámetro por crecimiento por aposición. Los huesos largos crecen en longitud por la incorporación de material óseo en el lado diafisiario de la placa epifisiaria por crecimiento intersticial.

Crecimiento en longitud

Para entender cómo crece un hueso en longitud es necesario saber algunos detalles acerca de la estructura de la placa epifisiaria. Ésta es una capa de cartílago hialino en la metáfisis de un hueso en crecimiento que consta de cuatro zonas:

Imagen tomada de http://2.bp.blogspot.com/-oKHjco3c918/VczRg2NHL01/AAAAAAAAO4w/dUkylh5MklU/s1600/tejido+oseo+endocondral.jpg

1. Zona de cartílago inactivo. Esta capa se encuentra cerca de la epífisis y está constituida por condrocitos pequeños y dispersos. El término inactivo se debe a que no cumple otra función durante el crecimiento óseo que la de unir la placa epifisiaria a la epífisis.

2. Zona de cartílago proliferativo. Son condrocitos ligeramente mayores que se disponen en esta zona como pilas de monedas. Estos condrocitos se dividen para reemplazar a aquellos que mueren en el lado diafisiario de la placa epifisiaria.

3. Zona de cartílago hipertrófico. Esta capa está compuesta por grandes condrocitos en maduración, dispuestos en columnas.

4. Zona de cartílago calcificado. La zona final de la placa epifisiaria tiene pocas células en su espesor y está constituida en gran parte por condrocitos muertos por la calcificación de la matriz extracelular a su alrededor. Los osteoclastos disuelven al cartílago calcificado y luego los osteoblastos y los capilares de la diáfisis invaden el área. Los osteoblastos liberan matriz osteoide en reemplazo del cartílago calcificado. Como resultado, el sector de cartílago calcificado se convierte en diáfisis nueva, la que se encuentra firmemente cimentada al resto del hueso diafisiario.

La actividad de la placa epifisiaria es el único medio por el cual la diáfisis puede aumentar de longitud. A medida que el hueso crece, se forman condrocitos nuevos en el lado epifisiario de la placa, mientras que en el lado diafisiario los condrocitos viejos son reemplazados por hueso. De tal manera, el espesor de la placa epifisiaria se mantiene relativamente constante. Pero el hueso del lado diafisiario aumenta de longitud.

Alrededor de los 18 años en las mujeres y de los 21 años en los varones, la placa epifisiaria se cierra; las células del cartílago epifisiario dejan de dividirse y todo el cartílago es reemplazado por hueso. La placa

epifisiaria desaparece y deja una estructura ósea llamada línea epifisiaria. La aparición de esta línea significa que el hueso finalizó su crecimiento en longitud. La clavícula es el último hueso en dejar de crecer. Si una fractura lesiona a la placa epifisiaria, el hueso dañado puede quedar más corto que lo normal una vez que se alcanza la estatura adulta. Esto se debe a que el daño al cartílago acelera el cierre de la placa epifisiaria e inhibe así el crecimiento longitudinal del hueso.

Crecimiento en espesor. - A diferencia del cartílago, que aumenta de espesor mediante ambos mecanismos de crecimiento (intersticial y aposicional). El hueso puede aumentar de espesor (diámetro) sólo por crecimiento por aposición**.**

1. En la superficie ósea, las células del periostio se diferencian en osteoblastos, los cuales secretan fibras colágenas y otras moléculas orgánicas que forman matriz osteoide. Los osteoblastos se rodean de matriz osteoide y se convierten en osteocitos. Este proceso da lugar a rebordes óseos a cada lado del vaso sanguíneo perióstico. Los rebordes se agrandan lentamente y crean un surco para el vaso sanguíneo
2. Finalmente, los rebordes se pliegan y fusionan y el surco se conviene en un túnel que encierra al vaso sanguíneo. El antiguo periostio ahora se transforma en el endostio que tapiza al túnel
3. En el endostio, los osteoblastos depositan matriz osteoide y se forman nuevas laminillas concéntricas. La formación de laminillas concéntricas adicionales se produce en dirección al vaso perióstico. De esta manera, el túnel es ocupado y se forma una nueva osteona.
4. Mientras se forma una osteona, los osteoblastos que están por debajo del periostio depositan nuevas laminillas externas circunferenciales y aumenta el espesor del hueso.

   Mientras se deposita tejido óseo nuevo en la superficie externa del hueso, el tejido óseo que reviste la cavidad medular es destruido por los osteoclastos en el endostio. De este modo, la cavidad medular se agranda, al tiempo que el hueso aumenta de diámetro.

9.6. La Homeostasis y el Hueso

Remodelación ósea

Como la piel, el hueso se forma antes del nacimiento, pero después se renueva en forma continua. La **remodelación ósea** es el reemplazo permanente del hueso viejo por tejido nuevo. Comprende la resorción ósea (remoción de minerales y fibras colágenas del hueso por los osteoclastos) y depósito óseo (incorporación de minerales y fibras colágenas al hueso por los osteoblastos). La resorción del hueso lleva a la destrucción de matriz osteoide mientras que el depósito óseo conduce a la formación de matriz. Constantemente se remodela cerca del 5% de la masa total del hueso del organismo.

El **índice de renovación del hueso compacto oscila alrededor del 4% por año y se acerca al 20% anual en el hueso esponjoso**. La remodelación también se produce en distinta proporción en las diferentes regiones del esqueleto. La porción distal del fémur se reemplaza aproximadamente cada 4 meses. Por el contrario, el tejido óseo en ciertas zonas de la médula del fémur no llega a ser reemplazado por completo durante la vida

de un individuo. Aun después de que los huesos alcanzaron la forma y el tamaño adultos, el tejido viejo se destruye en forma continua y aparece tejido nuevo en su lugar. El proceso de remodelación también remueve al hueso lesionado y lo reemplaza con tejido nuevo. La remodelación puede ser estimulada por factores como el ejercicio, el sedentarismo y los cambios en la dieta.

La remodelación tiene varios beneficios adicionales. Ya que la solidez de un hueso se relaciona con el grado de tensión que soporta, si se somete el hueso recientemente formado a cargas pesadas, tendrá mayor espesor y por lo tanto será más sólido que el hueso viejo. Además, es posible alterar la forma de un hueso para que brinde un soporte adecuado sobre la base de los patrones de tensión experimentados durante el proceso de remodelación. Por último, el tejido óseo nuevo es más resistente a las fracturas que el viejo.

Remodelación y ortodoncia

La ortodoncia es la rama de la odontología que se ocupa de la prevención y corrección de las malas posiciones dentales. El desplazamiento de los dientes mediante aparatos ejerce una tensión en el hueso donde se hallan los alvéolos en los cuales se alojan los dientes. En respuesta a esta tensión artificial, los osteoclastos y osteoblastos remodelan esas cavidades o alvéolos de modo que los dientes quedan alineados en forma correcta.

Durante el proceso de resorción ósea, un osteoclasto se adhiere firmemente al endostio o al periostio de la superficie ósea y forma un sello hermético en los márgenes de su borde dentado. Luego libera enzimas proteolíticas lisosómicas y algunos ácidos en ese saco cerrado. Las enzimas digieren las fibras colágenas y otras sustancias orgánicas: los ácidos, en tanto, disuelven los minerales óseos. Trabajando en conjunto, varios osteoclastos labran un pequeño túnel en el tejido antiguo.

Las proteínas óseas degradadas y los minerales de la matriz extracelular (principalmente Ca y P) ingresan en el osteoclasto por endocitosis. Atraviesan la célula contenidos en vesículas y se liberan por exocitosis en el lado opuesto al borde dentado. En el líquido intersticial, los productos de la resorción ósea se difunden a los capilares sanguíneos cercanos. Cuando un pequeño sector de hueso se reabsorbió, los osteoclastos lo abandonan y se instalan los osteoblastos para reconstruir el hueso en su lugar.

Hay un delicado equilibrio entre las acciones de los osteoclastos y los osteoblastos. Si se formara demasiado tejido nuevo, los huesos se tornarían anormalmente gruesos, densos y pesados. Si se deposita demasiada cantidad de sustancia mineral en el hueso, el excedente puede formar gruesas salientes, denominadas espolones, que interfieren con el movimiento articular. La pérdida excesiva de calcio o de tejido debilita a los huesos y facilita su ruptura, como ocurre en la osteoporosis, o pueden volverse muy flexibles, como en el raquitismo y en la osteomalacia. La aceleración anormal del proceso de remodelación resulta en una alteración llamada enfermedad de Paget. En la cual el tejido óseo nuevo, especialmente de la pelvis, muslos, vértebras inferiores y cráneo, se vuelve duro y quebradizo y se fractura con facilidad.

Factores que afectan el crecimiento y la remodelación del hueso

El metabolismo normal del hueso (crecimiento en los jóvenes y remodelación en los adultos) depende de varios factores, como la ingesta adecuada de minerales y vitaminas y de las concentraciones suficientes de diversas hormonas.

1. **Minerales.** Para que se produzca el crecimiento del hueso son necesarias grandes cantidades de Ca y P y pequeñas cantidades de F, Mg, Fe y Mn. Estos minerales resultan indispensables también durante la remodelación ósea
2. **Vitaminas.** La vitamina C se requiere para la síntesis del colágeno (principal proteína del hueso) y para la diferenciación de los osteoblastos en osteocitos. Para la síntesis proteica son necesarias también las vitaminas K y B1. mientras que la vitamina A estimula la actividad de los osteoblastos
3. **Hormonas.** Durante la niñez, las hormonas más importantes para el crecimiento óseo son los factores de crecimiento similares a la insulina (IGF), producidos por el hígado y el tejido óseo. Los IGF estimulan a los osteoblastos, promueven la división celular en la placa epifisiaria y en el periostio y aumentan la síntesis de las proteínas necesarias para construir tejido óseo nuevo. Los IGF son producidos en respuesta a la secreción de la hormona de crecimiento (GH) por el lóbulo anterior de la hipófisis. Las hormonas tiroideas (T, y T4) secretadas por la glándula tiroides inducen también el crecimiento óseo mediante la estimulación de los osteoblastos.

En la pubertad, la secreción de las hormonas conocidas como sexuales ejerce un importante efecto en el crecimiento óseo. Estas hormonas son los estrógenos (producidos por los ovarios) y los andrógenos como la testosterona (producida por los testículos). Aunque las mujeres tienen niveles mucho mayores de estrógenos y los varones niveles mayores de andrógenos, las primeras también tienen bajos niveles de andrógenos y los hombres bajos niveles de estrógenos. Las glándulas suprarrenales de hombres y mujeres elaboran andrógenos y otros tejidos, como el adiposo, pueden convenir los andrógenos en estrógenos

Estas hormonas son responsables del incremento de la actividad osteoblástica y de la síntesis de matriz extracelular y del ‘‘estirón'' brusco durante la adolescencia. Los estrógenos además promueven cambios óseos típicos en las mujeres, como el ensanchamiento de la pelvis. Finalmente, estas hormonas, en especial los estrógenos en hombres y mujeres cierran el crecimiento de las placas epifisiarias y causan el cese de la elongación de los huesos. El crecimiento longitudinal suele finalizar antes en las mujeres que en los varones a causa de sus mayores niveles de estrógenos.

Durante la edad adulta, las hormonas sexuales contribuyen a la remodelación ósea mediante el retardo de la resorción del hueso viejo y el estímulo del depósito de hueso nuevo. Un mecanismo por el cual los estrógenos disminuyen la velocidad de resorción es promoviendo la apoptosis (muerte celular programada) de los osteoclastos, la hormona paratiroidea, el calcitriol (metabolito activo de la vitamina D) y la calcitonina son otras hormonas que pueden afectar la remodelación ósea.

9.7. Trastornos hormonales que afectan la y estructura ósea

La secreción excesiva o deficiente de hormonas que regulan el crecimiento óseo en condiciones normales puede llevar a una persona a tener una talla muy alta o muy baja. La secreción aumentada de GH (somatotropina o somatotrofina) durante la niñez produce **gigantismo** (la persona tiene estatura y peso corporal muy altos). La secreción baja de GH causa **enanismo hipofisario** (la persona tiene muy corta estatura). Como los estrógenos finalizan con el crecimiento de las placas epifisiarias, los varones y mujeres que carecen de estrógenos o de receptores estrogénicos crecen más que lo normal.

Fractura y reparación del hueso

Una **fractura** es la ruptura de un hueso. Las fracturas se clasifican de acuerdo con su gravedad, la forma o posición de la línea de fractura o incluso del nombre propio de quien las describió primero. Las siguientes están entre los tipos más comunes de fracturas:

• **Fractura expuesta (abierta).** Los extremos rotos del hueso hacen protrusión a través de la piel. En cambio, en una fractura simple (cerrada) no atraviesan la piel

• **Fractura conminuta (en pedacitos).** El hueso se astilla en el lugar del impacto y entre los dos fragmentos óseos principales yacen otros más pequeños

• **Fractura "en tallo verde".** Es una fractura parcial en la que un lado del hueso está roto y el otro lado se halla incurvado; sucede solamente en los niños, cuyos huesos no se encuentra» osificados por completo y contienen más material orgánico que inorgánico

• **Fractura impactada.** Uno de los extremos del hueso fracturado se introduce forzadamente en el interior del otro.

• **Fractura de Pott.** Fractura del extremo distal del peroné, con compromiso importante (lesión) de la articulación tibial distal.

• **Fractura de Colles.** Es una fractura del extremo distal del radio, en la que el fragmento distal se desplaza en sentido posterior. En algunos casos, un hueso puede fracturarse sin que se advierta a simple vista. Una fractura por estrés es una serie de fisuras microscópicas en el hueso sin indicio alguno de lesión en otros tejidos. En los adultos sanos, las fracturas por estrés son el resultado de la actividad física intensa y repetida como correr, saltar o practicar danza aeróbica. Estas fracturas también se ven como en enfermedades que interrumpen el

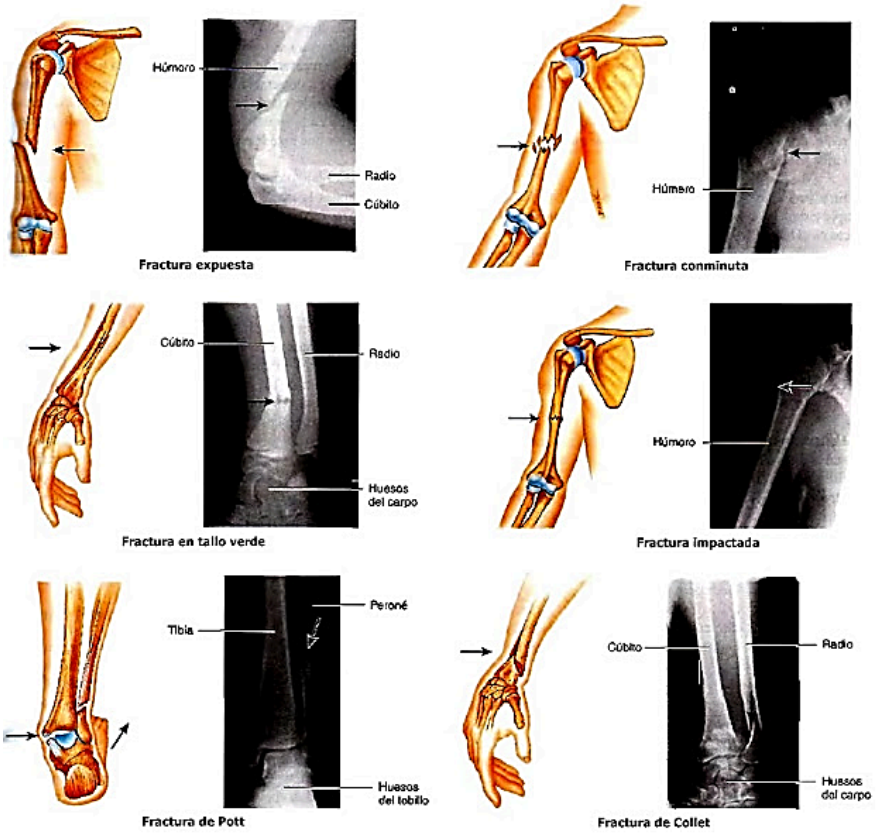

proceso normal de calcificación ósea, como la osteoporosis. Alrededor del 25% de las fracturas por estrés se localizan en la tibia.

Imagen tomada de http:// 1.bp.blogspot.com/-beTE7uFPuHQ/VcZiHeNcUKI/AAAAAAAAO5g/yF4DY0viAWM/s1600/tejido+%C3B3seo+fracturas.jpg

La **reparación de un hueso fracturado** abarca los pasos siguientes:

1. Formación del hematoma. Los vasos sanguíneos que atraviesan la línea de la fractura están rotos. A medida que la sangre se filtra por terminaciones vasculares rotas, se forma un coágulo alrededor del sitio de la fractura. Este coágulo, denominado **hematoma fracturario**, se forma habitualmente en 6 a 8 horas después de la lesión. Las células óseas cercanas al hematoma mueren por falta de irrigación. En respuesta a la presencia de células óseas muertas, se produce edema e inflamación, lo cual genera más residuos celulares. Los fagocitos (neutrófilos y macrófagos) y los osteoclastos comienzan a eliminar el tejido muerto o dañado alrededor del hematoma. Este proceso puede persistir durante varias semanas.

2. **Formación del callo fibrocartilaginoso.** Los fibroblastos procedentes del periostio invaden el sitio fracturado y producen fibras colágenas. Además, las células periósticas se transforman en condroblastos y comienzan a producir fibrocartílago en la región. Estos procesos conducen al desarrollo de un callo fibra-cartilaginoso, masa de tejido en reparación que consiste en fibras colágenas y cartílago que une las terminaciones rotas del hueso. La formación del callo fibrocartilaginoso demora alrededor de 3 semanas.
3. **Formación del callo óseo.** En las áreas cercanas al hueso sano bien irrigado, las células osteógenas se transforman en osteoblastos, los cuales comienzan a producir trabéculas de hueso esponjoso. Estas trabéculas unen porciones vivas y muertas de los fragmentos óseos originales. Cuando el fibrocartílago se convierte en hueso esponjoso, pasa a llamarse callo óseo. Esta formación se mantiene alrededor de 3 o 4 meses.
4. **Remodelación ósea.** La fase final de la reparación de una fractura es la remodelación ósea del callo. Los osteoclastos reabsorben gradualmente las partes muertas de los fragmentos originales de hueso roto. El hueso esponjoso situado en la periferia de la fractura se reemplaza con hueso compacto. A veces, el proceso de reparación es tan completo que la línea de la fractura se vuelve indetectable, incluso en una radiografía. Sin embargo. como evidencia de una fractura consolidada, queda un área engrosada en la superficie ósea, y un hueso reparado puede ser más fuerte que antes de sufrir la lesión. Aunque el tejido óseo tiene una irrigación sanguínea abundante, en ocasiones la curación demora meses. El Ca y el P necesario para fortalecer y endurecer al hueso nuevo se depositan de forma gradual, y las células óseas suelen crecer y reproducirse con lentitud. La interrupción temporaria de la irrigación explica ademán la demora de la curación de los huesos gravemente lesionados.

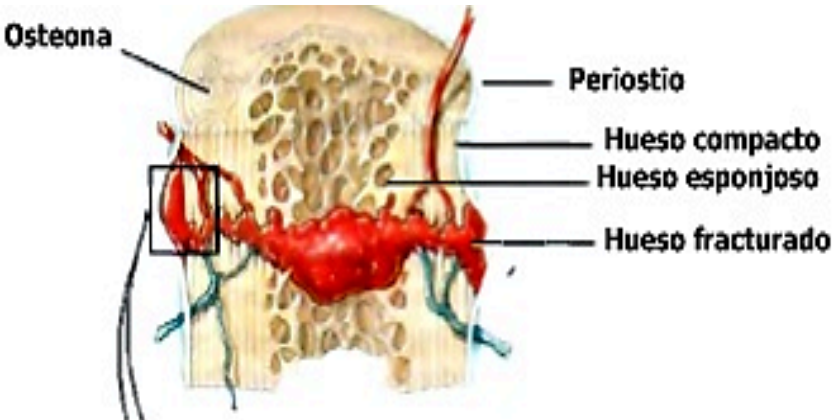

1. Formación del hematoma fracturario

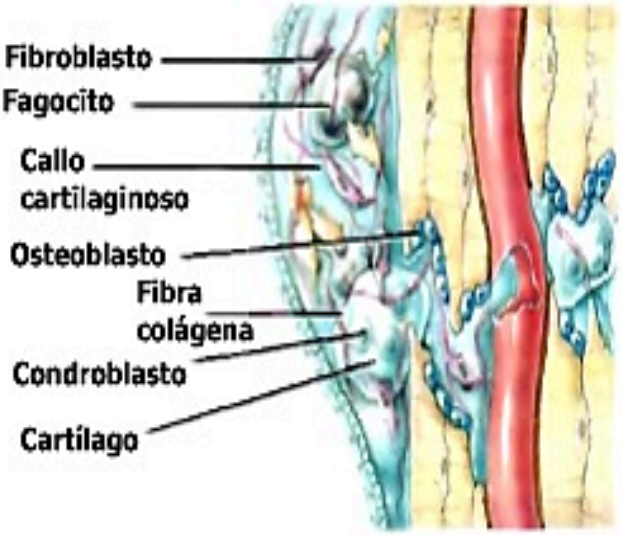

2. Formación del callo fibrocartilaginoso

3. Formación del callo óseo

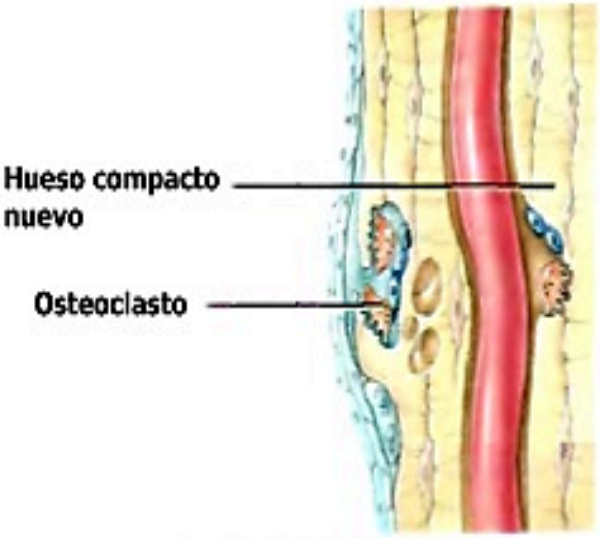

4. Remodelación ósea

Imagen tomada de http:// 1.bp.blogspot.com/-beTE7uFPuHQ/VcZiHeNcUKI/AAAAAAAO5g/yF4DY0viAWM/s1600/tejido+%C3B3seo+fracturas.jpg

9.8. Tratamiento de las fracturas

Los tratamientos de las fracturas varían de acuerdo con la edad, el tipo de fractura y el hueso lesionado. Las metas del tratamiento son la realineación de los fragmentos óseos, la inmovilización para mantenerla y la restauración de la función. Para unir correctamente los huesos, los extremos fracturados deben alinearse, proceso denominado reducción. En la fractura cerrada, los extremos se alinean en forma manual y la piel se mantiene intacta. En la fractura abierta, los extremos fracturados se alinean mediante un procedimiento quirúrgico en el cual se usan dispositivos de fijación interna como tornillos, placas, clavijas, barras y alambres. Después de la reparación, se suele inmovilizar el hueso fracturado con escayolas, cabestrillos, férulas, vendajes elásticos, tutores externos o una combinación de éstos.

Papel del hueso en la homeostasis del Ca

El hueso es el principal reservorio de Ca del organismo, ya que almacena el 99% del total del Ca corporal. Una forma de mantener el nivel sanguíneo del Ca o calcemia es mediante el control de la velocidad de resorción del Ca del hueso a la sangre y del pasaje del Ca de la sangre al hueso. Las células musculares y nerviosas dependen de un nivel estable de iones de (Ca++) en el líquido extracelular para funcionar correctamente. El proceso de la coagulación sanguínea también requiere Ca++. Además, algunas enzimas lo necesitan como cofactor (sustancia adicional indispensable para la producción de la reacción enzimática).

Por estos motivos, el nivel sanguíneo plasmático de Ca++ se mantiene entre 9 y 11 mg/100ml. Incluso pequeños cambios en su concentración por fuera de ese límite pueden resultar fatales: el corazón puede detenerse (paro cardíaco) si la concentración asciende demasiado, o puede cesar la respiración (paro respiratorio) si su nivel disminuye excesivamente. El hueso ayuda en la homeostasis del Ca cumpliendo el papel de amortiguador: regula el nivel de $CaCO_3$ con la liberación de Ca++ al plasma (mediante osteoclastos) cuando disminuye su concentración y la absorción de Ca++ (mediante osteoblastos) cuando aumenta.

El intercambio del Ca++ se regula por acción hormonal. La más importante es la **hormona paratiroidea (PTH)** secretada por las glándulas paratiroides. Esta hormona aumenta el nivel de Ca sanguíneo. La secreción de PTH es regulada por un mecanismo de retroalimentación negativa. Si algún estimulo disminuye la calcemia, las células paratiroideas detectan el cambio por medio de sus receptores y aumentan la producción de una molécula conocida como monofosfato de adenosina cíclico (AMP cíclico).

El gen de la PTH dentro del núcleo de algunas células de las paratiroideas (centro de control) detecta el aumento intracelular de AMP cíclico (aferencia). Consecuentemente, aumenta la velocidad de síntesis de PTH y se libera una mayor cantidad de esta hormona a la sangre (eferencia). La presencia de niveles más altos de PTH causa un aumento del número y la actividad de los osteoclastos (efectores), los cuales incrementan la resorción ósea. La liberación resultante de Ca++ del hueso normaliza los niveles plasmáticos normales de Ca++.

La PTH actúa también en los riñones (efectores) para disminuir la pérdida de Ca++ con la orina y mantenerlo en la sangre. Además, estimula la formación de calcitriol (forma activa de la vitamina D), hormona que a

nivel del tracto gastrointestinal promueve la absorción del Ca alimentario y se pasa a la sangre. Ambas acciones también contribuyen a elevar la calcemia.

Otra hormona actúa también para disminuir el nivel sanguíneo de Ca++. Cuando éste se eleva por encima de lo normal, las células parafoliculares de la glándula tiroides secretan **calcitonina (CT)**. La calcitonina inhibe la actividad de los osteoclastos, aumenta la velocidad de extracción del Ca++ de la sangre y acelera su depósito en el hueso. Como resultado, favorece la formación de hueso y la disminución de la calcemia. A pesar de estos efectos, el papel de la CT en la homeostasis del Ca es incierto porque puede estar completamente ausente sin que aparezcan síntomas. No obstante, la calcitonina extraída del salmón (Miacalcin) es un fármaco efectivo paro el tratamiento de la osteoporosis porque disminuye la velocidad de resorción ósea.

Ejercicio y tejido óseo

Dentro de ciertos límites, el tejido óseo tiene la capacidad de modificar su resistencia en respuesta a cambios en el estrés mecánico Cuando se somete el hueso a tensión, se fortalece gracias al aumento del depósito de sales minerales y de la producción do fibras colágena' por los osteoblastos Sin el estrés mecánico, la remodelación del hueso no es normal porque la resorción se produce con mayor rapidez que la formación ósea.

Las principales tensiones mecánicas en un hueso son las que resultan de la tracción de los músculos esqueléticos y de la fuerza de la gravedad. Si una persona se encuentra en reposo prolongado o está escayolada (enyesada) por una fractura, la solidez de sus huesos carentes de tensión disminuye a causa de la pérdida de minerales óseos y de la disminución del número de fibras colágenas. Los astronautas sometidos a la microgravedad espacial también pierden masa ósea. En ambos casos, la pérdida de hueso puede ser muy importante (aproximadamente 1% por semana). Los huesos de las atletas, que se encuentran sometidos a estrés intenso y reiterado, se tornan notablemente más densos y sólidos que los de las personas que no realizan actividad física.

El ejercicio moderado, como caminar o levantar pesos livianos, ayuda a formar y conservar la masa ósea. Los adolescentes y jóvenes adultos deben realizar actividad física de este tipo antes de que se cierren las placas epifisarias para alcanzar su masa total antes de la inevitable reducción con el envejecimiento. Incluso las personas de mayor edad pueden fortalecer sus huesos efectuando ejercicios moderados.

Tejido óseo y el envejecimiento

Entre el nacimiento y la adolescencia se produce mayor cantidad de hueso de la que se pierde en el proceso de remodelación ósea. En los adultos jóvenes los índices de depósito y resorción se equiparan. A medida que disminuye el nivel de hormonas sexuales durante la edad media de la vida, especialmente en mujeres posmenopáusicas, se reduce la masa ósea porque la resorción de los osteoclastos supera el depósito de osteoblastos. En la vejez, la pérdida por resorción es más rápida que la ganancia. Como los huesos de la mujer suelen ser más pequeños y de menor volumen que los del varón, la pérdida de masa ósea en la vejez

afecta mucho más a la población de sexo femenino. Estos factores contribuyen a la mayor incidencia de osteoporosis en las mujeres.

Hay dos efectos principales del envejecimiento en el tejido óseo: **la pérdida de masa y la fragilidad**. La pérdida de masa es el resultado de la desmineralización, la pérdida de Ca y otros minerales de la matriz osteoide. Comienza habitualmente después de los 30 años en las mujeres, se acelera mucho cerca de los 45 años (a medida que disminuyen los niveles de estrógenos) y continúa hasta llegar a una pérdida del 30% del Ca a los 70 años. Una vez que comienza la pérdida de tejido óseo en las mujeres, disminuye en un rango de al rededor del 8% de su masa cada 10 años. En los varones, la pérdida de Ca comienza generalmente después de los 60 años y se pierde cerca del 1% cada 10 años. La pérdida del Ca óseo es uno de los problemas en la osteoporosis.

El segundo efecto principal del **envejecimiento en el sistema esquelético**, la fragilidad, es el resultado de la disminución de la síntesis proteica. Las fibras colágenas de la porción orgánica de la matriz osteoide le brindan al hueso su fuerza tensil. La pérdida de esta fuerza deja a los huesos frágiles y con susceptibilidad a fracturas. En algunos ancianos, la síntesis de fibras colágenas disminuye, en parte por la menor producción de hormona de crecimiento. Además, para incrementar la susceptibilidad a las fracturas, la pérdida de masa ósea también lleva a deformidades, dolor, disminución de la estatura corporal y pérdida de piezas dentales

9.9. Desequilibrios homeostáticos

Osteoporosis. Es un estado en el que los huesos se vuelven porosos. El problema básico es que la resorción ósea excede al depósito de hueso. En gran parte, esto se debe a la perdida de Ca del organismo. Se pierde más (con la orina, las heces y el sudor) de lo que se absorte con la dieta. La masa ósea disminuye tanto que los huesos, a menudo, se fracturan en forma espontánea por la tensión mecánica cotidiana. Por ejemplo, una fractura de cadera se puede producir simplemente por sentarse demasiado rápido.

Además de las fracturas, la osteoporosis es causa de aplastamiento vertebral, disminución de la estatura corporal, incurvación de la espalda y dolor óseo.

Las mujeres mayores sufren de osteoporosis más a menudo que los varones por dos razones: sus huesos tienen menor masa y la producción de estrógenos declina notablemente a partir de la menopausia.

En cambio, en los varones la producción del principal andrógeno, la testosterona, disminuye en forma gradual y solo ligeramente en edades ancianas. Los estrógenos y la testosterona estimulan la actividad de los osteoblastos y la síntesis de matriz extracelular. Además, los actores de riesgo para el desarrollo de osteoporosis abarcan los antecedentes familiares de la enfermedad, una contextura física pequeña o delgada, el estilo de vida sedentario, el tabaquismo, una dieta escasa en Ca y vitamina D, beber más de dos vasos de alcohol por día y el uso de ciertos fármacos.

En mujeres posmenopáusicas el tratamiento de la osteoporosis puede basarse en la terapia de reemplazo de estrógenos (ERT: estrógenos en bajas dosis) o la terapia de reposición hormonal (HRT; combinación de estrógenos y progesterona). Aunque estos tratamientos contribuyen a paliar la osteoporosis, aumentan el

metabolismo basal en todo el organismo, lo cual puede traer en las mujeres un incremento del riesgo de contraer cáncer de mama.

Quizás la prevención sea más importante que el tratamiento. La ingesta adecuada de Ca y el ejercicio moderado, sobre todo cuando una mujer es joven, pueden beneficiarla más que el uso de fármacos y suplementos de Ca cuando ya es mayor.

Raquitismo y osteomalacia.

El raquitismo y la osteomalacia son enfermedades en las que falla el proceso de calcificación ósea. Aunque todavía se produce matriz orgánica, las sales de Ca no se depositan y los huesos se vuelven "blandos" o gomosos y fácilmente deformables. El raquitismo afecta el crecimiento óseo en los niños. Son comunes las incurvaciones de los miembros inferiores y las deformidades del cráneo, la caja torácica y la pelvis, a causa de que el tejido óseo nuevo formado a nivel de las placas epifisiarias no llega a osificarse.

En la osteomalacia, a veces denominada "raquitismo del adulto ", el hueso nuevo que se forma durante la remodelación no se calcifica. Esta afección causa diversos grados de dolor y falta de solidez en los huesos, especialmente las costillas y las piernas. Los traumatismos mínimos pueden causar fracturas óseas. El raquitismo y la osteomalacia son causados típicamente por una deficiencia de vitamina D, resultante de una insuficiente exposición al sol y/o por falta de aporte en la dieta. **Recuperado de http://www.anatolandia.com/2015/08/el-sistema-esqueletico-tejido-oseo.html**

"Para hacer la descripción de un hueso debemos regirnos por un método, el que nos facilitará mucho la tarea, cuando nos acostumbremos a seguir paso a paso este sistema, la descripción será minuciosa.

Nombre: tomado casi siempre de la antropotomía depende en numerosos casos de la forma (hioides), situación (frontal), función (axis), en otros casos de alguna particularidad (unciforme).

Situación: puede ser relativa al plano medio o a los huesos vecinos. En el primer caso los clasificamos como pares o impares. La situación relativa a las demás partes esqueléticas depende de las piezas con las cuales está en contacto el hueso considerado (Ej. el húmero está situado entre la escápula y los h. del antebrazo). Su situación absoluta hace referencia a la región anatómica que ocupa. (Ej. El húmero constituye la base ósea del brazo).

Dirección: Se considera en los huesos una dirección absoluta y otra relativa. La primera depende del eje principal del hueso, que puede ser recto, arqueado, acodado o encorvado en S. La segunda proviene de la dirección centrífuga del eje principal del órgano (el húmero tiene una dirección caudoventral).

Forma: La forma puede ser absoluta o relativa. La primera depende de la relación que existe entre las tres dimensiones del hueso, largo, ancho y espesor, basándose en lo cual los órganos esqueléticos se dividen en largos, planos y cortos. La forma relativa depende de la semejanza más o menos notable de un hueso como figura o cuerpo geométrico (triangular, cilíndrico etc.).

Regiones: Para facilitar el estudio de divide el hueso en distintas regiones que dependen de la forma del mismo. En los H. largos se reconoce una parte media llamada cuerpo o diáfisis y dos extremos llamados epífisis. Los huesos planos son divididos en caras o superficies, bordes o márgenes y ángulos. Los huesos cortos representan caras o superficies y bordes o márgenes.

Particularidades exteriores: Son los distintos accidentes que presenta el hueso, útiles para diferenciar a cada uno, se los divide en eminencias y depresiones. Podemos dividir estos accidentes en articulares y no articulares, en el primer caso sirve para relacionar a los huesos vecinos entre sí y en el segundo cuando están destinados a la inserción de músculos o ligamentos.

Las eminencias articulares pueden pertenecer a articulaciones inmóviles y tienen entonces la superficie rugosa. Presenta forma de dientes, láminas óseas, escamas, etc. o bien a las articulaciones móviles formando entonces las llamadas cabezas, si tiene la forma de un segmento de esfera y cóndilo si presenta la forma de un segmento ovoide cortado según el eje principal.

Las eminencias no articulares según su conformación pueden ser: apófisis o procesos, cuando son salientes y bien destacados, clasificándoselos como espinoso, odontoides, etc., según la forma o dirección que representa, tubérculo o tuberosidad, cuando son redondeados y pocos salientes, crestas, cuando son salientes, finas y alargadas, líneas si son salientes alargadas, pero poco prominentes.

Las depresiones también pueden dividirse también en articulares y no articulares.

Las cavidades articulares pueden pertenecer a las articulaciones inmóviles y presentan entonces la forma de escotaduras o mortajas, o pertenecer a las articulaciones móviles llamándolas: cavidad glenoidea, cuando son poca profundas, acetábulo, si son más profundas (ambas reciben a las cabezas o capuz) y tróclea si tienen forma de polea.

Las cavidades no articulares pueden ser: fosas cuando son amplias y profundas; celdas, si son pequeñas, numerosas y comunicantes; surcos si son depresiones largas y poco profundas; incisura si el borde del hueso presenta una pérdida de sustancia; forámenes, aberturas que atraviesan el espesor de un hueso; fisuras, aberturas alargadas como grietas; canal, cuando la abertura recorre un trayecto en el interior de un hueso.

9.10. Estructura de irrigación: vasos y nervios

Si hacemos un corte del hueso observamos su conformación interna la cual difiere si el mismo es fresco o está ya seco, también apreciaremos diferencias según se trate de un hueso, largo, plano o corto.

El hueso presenta una capa externa sólida de color blanca – tejido óseo compacto - la cual se va transformando hacia el interior en trabéculas que limitan celdas, tomando entonces un aspecto poroso – tejido óseo esponjoso.

En los huesos largos la diáfisis presenta una gruesa pared de tejido óseo compacto que limita una cavidad interna llamada cavidad medular, entre ambas podemos ver una delgada capa de tejido óseo esponjoso. Las epífisis están formadas por una delgada corteza de h. compacto que envuelve el abundante tejido esponjoso.

En el animal joven diáfisis y epífisis están separadas por una capa de cartílago llamada cartílago de conjunción o epifisiario. El tejido esponjoso de la diáfisis, en contacto con dicho cartílago recientemente formado, recibe el nombre de metáfisis y es un lugar de intensa osteogénesis. En el animal adulto el cartílago se osifica y las celdas del tejido esponjoso de la diáfisis están en comunicación con la cavidad medular. La presencia de cavidades y la dirección de las trabéculas que siguen las líneas de fuerza que producen la

tracción y presión que debe soportar el hueso, le dan una arquitectura particular que aumenta la resistencia del hueso.

Los huesos planos están formados por dos láminas de tejido óseo compacto, entre las cuales se dispone una capa de tejido óseo esponjoso. En los H. planos de la cabeza se le da el nombre de diploe a la capa esponjosa. En algunos de estos huesos las láminas compactas se separan y el diploe está sustituido por cavidades llamadas senos.

Los huesos cortos presentan una capa de tejido compacto que rodea a una masa central de tejido esponjoso.

Los huesos planos y cortos carecen de cavidad medular siendo esta una característica de los H. largos, existen huesos como las costillas que a pesar de que el largo predomina sobre el ancho y el espesor, carecen de cavidad medular, llamándolos huesos alargados.

Si consideramos el hueso en estado fresco, presenta también la médula ósea, vasos y nervios.

Arterias

Los huesos cortos están irrigados por las arterias periósticas. Estas son originarias de la red arterial de la capa superficial del periostio, atraviesan la capa profunda del mismo, penetran inmediatamente en los conductos vasculares del hueso y nutren a su tejido y a la médula ósea.

Los huesos planos poseen (además de arterias periósticas) arterias nutricias. En este caso las arterias periósticas nutren al tejido óseo compacto, mientras que las arterias nutricias, de origen extra perióstico, aseguran la vida de las médulas ósea y del tejido óseo esponjoso. Existe una comunicación amplia entre las ramificaciones de los dos sistemas de arterias

En los huesos largos, a las arterias periósticas y nutricias se agregan las arterias metáfiso-epifisarias. Las arterias periósticas se distinguen en diafisiarias y epifisiarias, según se originen en el periostio diafisiario o en el epifisiario, son numerosas y muy finas, capilarizándose en el espesor de la sustancia compacta, a la cual nutre.

Las arterias metáfiso-epifisarias se originan en las arterias de la articulación adyacente. Luego de atravesar el periostio, sin ramificarse en él, penetran en la metáfisis y en la epífisis, donde se dividen para nutrir a la médula ósea y al tejido esponjoso.

Cuando finaliza el crecimiento con el reemplazo del cartílago de conjunción por tejido óseo y médula, la epífisis y diáfisis forman un todo continuo y las ramificaciones de las arterias epifisiarias y metafisiarias se anastomosan ampliamente, formando una red.

Las arterias nutricias pueden ser varias o una sola, en este caso es la más voluminosa de las arterias que nutren al hueso. Luego de atravesar el periostio, se introducen en el orificio del hueso, por medio del conducto nutricio llegan a la médula. Por ello se la conoce también como arteria medular.

En dicho órgano hematopoyético, se dividen en dos ramas que divergen hacia ambos extremos del hueso, donde sus ramificaciones terminales se anastomosan con las de las arterias metafisiarias o, cuando está constituida, con la red metáfiso-epifisaria. Durante el trayecto, las dos divisiones de la arteria nutricias:

emiten colaterales numerosas destinadas a la nutrición de la médula ósea y parte interna del tejido compacto de la diáfisis, estas ramas se anastomosan con las divisiones de las arterias periósticas

Venas

Las venas que drenan la sangre de los huesos no poseen válvulas. A excepción del par de venas satélite de las nutricias, el resto sigue un trayecto independiente al de las arterias. En los huesos largos, abandonan al mismo por la epífisis, en los planos y cortos por sus caras no articulares.

Linfáticos

La circulación linfática comienza en los espacios linfáticos ubicados en el endostio que rodea la médula ósea. Esta es un órgano linfoide y por lo tanto no posee vasos de este tipo. Estos forman canales y vainas perivasculares en la sustancia compacta y luego en el periostio, donde se originan vasos más importantes, que en general acompañan a las venas.

Nervios

Fue Gros, en 1946, según Testut el primero que describió en el buey y en el caballo filetes nerviosos que penetran en el fémur con la arteria nutricia. Se admiten que los nervios entran al hueso junto a los vasos arteriales, distribuyéndose por el tejido óseo y médula ósea, donde forman ricos plexos perisinusoidales. Las fibras son mielínicas y amielínicas. El tipo de inervación es sensitiva, ya sea analgésica, que es recogida en el endostio y en el periostio o propioceptiva que lo es por los receptores ubicándose en el periostio.

Número

El número de huesos en el esqueleto de un animal varía según la edad, debido a la fusión durante el crecimiento de elementos óseos que están separados en el feto y en el animal joven. Incluso en adultos de la misma especie se producen variaciones numéricas, por ejemplo, el tarso puede constar de seis o siete huesos, y el carpo de siete u ocho, en todos los mamíferos domésticos varía considerablemente el número de vértebras caudales o coccígeas." **Recuperado de https://biologiaanimalyecologia.blogspot.com/2016/12/osteologia-animal.html**

Autoevaluación

Lea atenta y detenidamente el enunciado propuesto, y marque una (x) en la respuesta correcta de acuerdo a la interrogante planteada. El presente instrumento es de carácter individual, utilice esferográfico para resolverlo, el uso de corrector o borrador anula la respuesta señalada.

1. Marque con una x la respuesta correcta. ¿Cuál es la definición correcta de Sistema Óseo?

A) ( ) Es el proceso que se da en la circulación de la sangre
B) ( ) Es el conjunto de piezas óseas que proporciona al cuerpo una firme estructura**.**
C) ( ) Es el conjunto de órganos internos
D) ( ) Ninguna de las anteriores.

2. Marque con una x la respuesta correcta. ¿Cuáles son las funciones básicas que cumple el sistema óseo?

A) ( ) Soporte, Protección, Movimiento, Sangrado, Homeostasis, Muscular
B) ( ) Soporte, Protección, Movimiento, Hematopoyética, Homeostasis, Reserva
C) ( ) Soporte, Protección, Movimiento, Hematopoyética, Homeostasis
D) ( ) Ninguna de las anteriores.

3. Marque con una x la respuesta correcta. El esqueleto del ser humano; ¿de cuántos huesos consta?

A) ( ) 203 huesos
B) ( ) 206 huesos
C) ( ) 209 huesos
D) ( ) 212 huesos
E) ( ) Ninguna de las anteriores

4. Marque con una x la respuesta correcta. El cráneo ¿a qué estructura protege?

A) ( ) Al Cerebelo
B) ( ) A los Ojos
C) ( ) Al Cerebro
D) ( ) A las Meninges
E) ( ) Ninguna de las anteriores

5. Marque con una x la respuesta correcta. El proceso de osificación en el ser humano hasta qué edad aproximadamente se da.

A) ( ) Hasta Los 5 años
B) ( ) Hasta Los 10 años
C) ( ) Hasta Los 15 años
D) ( ) Hasta Los 19 años
E) ( ) Ninguna de las anteriores

6. Marque con una x la respuesta correcta. ¿Cuáles son los Tipos de tejido óseo?

A) ( ) Poroso y Compacto
B) ( ) Esponjoso y Lizo
C) ( ) Compacto y Esponjoso
D) ( ) Ninguna de las anteriores

7. Marque con una x la respuesta correcta. La ciencia que estudia la constitución de los huesos cómo se llama.

A) ( ) Miología

B) ( ) Artrología
C) ( ) Osteología
D) ( ) Neurología
E) ( ) Ninguna de las anteriores

8. Marque con una x la respuesta correcta. La capa germinativa, de la que se origina el sistema óseo ¿qué nombre recibe?

A) ( ) Ectodermo
B) ( ) Mesodermo
C) ( ) Endodermo
D) ( ) Blastómeros
E) ( ) Ninguna de las anteriores

9. Marque con una x la respuesta correcta. ¿Qué repercusión tendría sobre las características físicas de un hueso el descenso en la proporción de moléculas orgánicas que contenga la matriz ósea frente a los componentes inorgánicos?

A) ( ) El hueso sería menos flexible
B) ( ) El hueso sería más resistente
C) ( ) El hueso sería más quebradizo
D) ( ) El hueso sería menos flexible
E) ( ) Ninguna de las anteriores

10. Marque con una x la respuesta correcta. ¿Mediante que procesos de osificación se da la formación del tejido óseo?

A) ( ) Ectodermo y Mesodermo
B) ( ) Endodermo y Blastómeros
C) ( ) Intramembranosa y Endocondral
D) ( ) Ninguna de las anteriores

11. Marque con una x la respuesta correcta. Los huesos que se muestran en a imagen planteada, ¿a qué tipo de esqueleto corresponden?

A) ( ) Esqueleto axial
B) ( ) Esqueleto apendicular
C) ( ) Esqueleto visceral
D) ( ) Ninguna de las anteriores

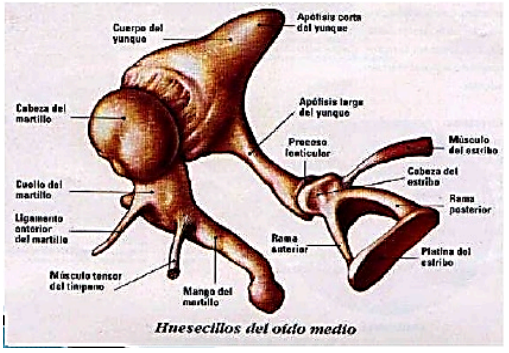

12. Marque con una x la respuesta correcta. La siguiente descripción: Está situada en la línea media y en la parte posterior del cuerpo; corresponde a…

A) ( ) Vertebras
B) ( ) Esqueleto óseo
C) ( ) Columna vertebral
D) ( ) Parte dorsal
E) ( ) Ninguna de las anteriores

13. Marque con una x la respuesta correcta. **La siguiente descripción:** Almacena una serie de minerales, especialmente Ca y P, necesarios para la contracción muscular y otras funciones. Cuando son necesarios, el hueso libera dichos minerales en la sangre que los distribuye a otras partes del organismo**; ¿a qué función corresponde?**

A) ( ) Soporte
B) ( ) Protección
C) ( ) Movimiento
D) ( ) Homeostasis Mineral
E) ( ) Reserva

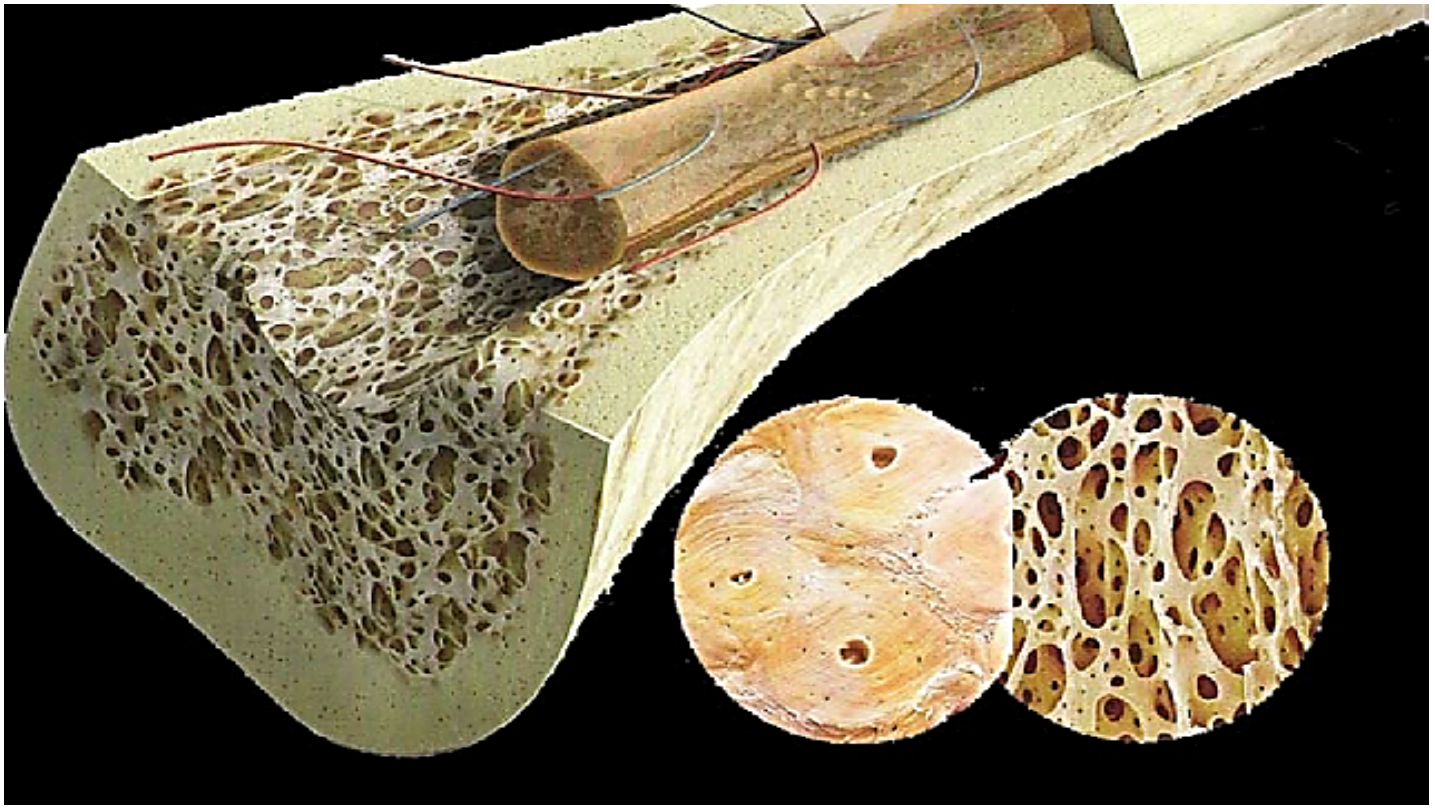

Imagen tomada de https://biologiaanimalyecologia.blogspot.com/2016/12/osteologia-animal.html

10. ESTRUCTURA Y PARTES DE LOS HUESOS

El hueso es un tejido duro, resistente y firme que forma parte del sistema esquelético. Está compuesto por tejidos blandos y tejidos duros estructurados de la siguiente forma:

La **epífisis** es la porción del hueso situada en los extremos del hueso largo. Está formada por un tejido esponjoso en el centro y por una capa delgada de hueso compacto en su periferia.

Por la parte externa, la epífisis está recubierta en la zona articular por el cartílago articular, y en el resto, por el periostio. En su parte interna se encuentra la médula ósea roja que es donde se realiza la función hematopoyética.

Los huesos largos poseen dos epífisis, la que está más próxima al centro anatómico recibe el nombre de epífisis proximal y la que está más alejada, epífisis distal.

La **diáfisis** o cuerpo es la porción central del hueso largo, constituido por tejido óseo compacto, tiene forma cilíndrica y alargada y está localizada entre las dos epífisis, unidas entre sí mediante la metáfisis.

Esta porción del hueso se encuentra recubierto externamente por el periostio e internamente posee una cavidad denominada canal medular, donde se alberga la médula ósea amarilla.

La **metáfisis** es la zona del hueso en que la diáfisis pasa a ser epífisis, corresponde a la zona de eliminación del cartílago y de depósito óseo. Recuperado de http://dicciomed.eusal.es/palabra/metafisis

El **cartílago articular** se trata de un tipo de cartílago hialino. Es una capa de tejido elástico y resistente que recubre los extremos óseos e impide su roce para evitar el desgaste.

El cartílago está compuesto por una red de fibras de colágeno y proteoglicanos producidos por los condrocitos. Este no posee inervación ni tampoco vascularización.

El **periostio** es una membrana de tejido conectivo; constituida por dos capas una externa vasculonerviosa y otra interna osteógena. Es responsable de la nutrición del hueso, su crecimiento en espesor y de la sensibilidad dolorosa.

Es una capa fibrosa y resistente, que cubre el hueso por su superficie externa excepto en los lugares de inserción de ligamentos, tendones, en las superficies articulares, huesos sesamoideos y heterotópicos. Se encuentra unido al hueso por fibras de colágeno llamadas fibras de Sharpey.

El periostio está formado por una capa externa fibrosa y una capa interna de recambio. La primera contiene fibroblastos, mientras que la capa de recambio contiene células osteogénicas que se transforman en osteoblastos.

El **endostio** es una membrana delicada de tejido conjuntivo vasculonervioso y osteógeno que reviste la superficie de la cavidad medular, de las celdas del tejido esponjoso y de los canalículos de tejido óseo compacto. Esta membrana contiene las células formadoras de hueso, llamadas osteoblastos.

La **cavidad medular** es el espacio interno existente en la porción de la diáfisis y donde se alberga la médula ósea amarilla, que contiene adipocitos. Esta cavidad está recubierta por el endostio. **Recuperado de https://mianatomia.wordpress.com/2014/11/19/estructura-y-partes-de-los-huesos-huesos-largos/**

El **Agujero Nutricio** cualquiera de los agujeros en un hueso que dan paso a los vasos que van a la médula ósea.

La **Línea Epifisiaria**. - es la sutura que se forma durante el proceso de osificación de las placas epifisiarias existentes entre la epífisis y la diáfisis.

"La **médula ósea** es un órgano blando, hematopoyético, que ocupa la cavidad medular de los huesos largos y las celdas del tejido óseo esponjoso de todos los huesos. Es roja cuando se encuentra en plena actividad. En los animales adultos la médula ósea roja se encuentra sólo en el tejido esponjoso de los cuerpos vertebrales, costillas y esternón, en los demás huesos está infiltrada de grasa inactiva, llamándosele médula ósea amarilla. En sujetos viejos o en mal estado de nutrición la medula amarilla sufre una degeneración y toma un aspecto grisáceo, médula ósea gris"

Estructura de un hueso largo, el húmero.
Corte longitudinal.

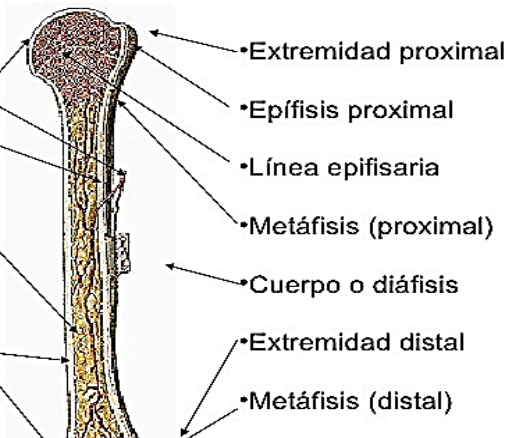

Recuperado de https://biologiaanimalyecologia.blogspot.com/2016/12/osteologia-animal.html

Imagen tomada de https://www.google.com.ec/search?q=partes+de+un+hueso+largo+para+dibujar&source=lnms&tbm=isch&sa=X&ved=0ahUKEwitv5mk-9fVAhXCVyYKHaHqDGoQ_AUICigB&biw=1440&bih=791#imgdii=2rVZAS4RoWMNxM:&imgrc=wjBLRF0tLZ34xM:

Imagen tomada de https://www.google.com.ec/search?q=metafisis+del+hueso&source=lnms&tbm=isch&sa=X&ved=0ahUKEwjRz--8otjVAhUKziYKHa8EC_UQ_AUICigB&biw=1440&bih=791#imgdii=rPMMu6Lmdrd1GM:&imgrc=o90HSrdLK845EM:

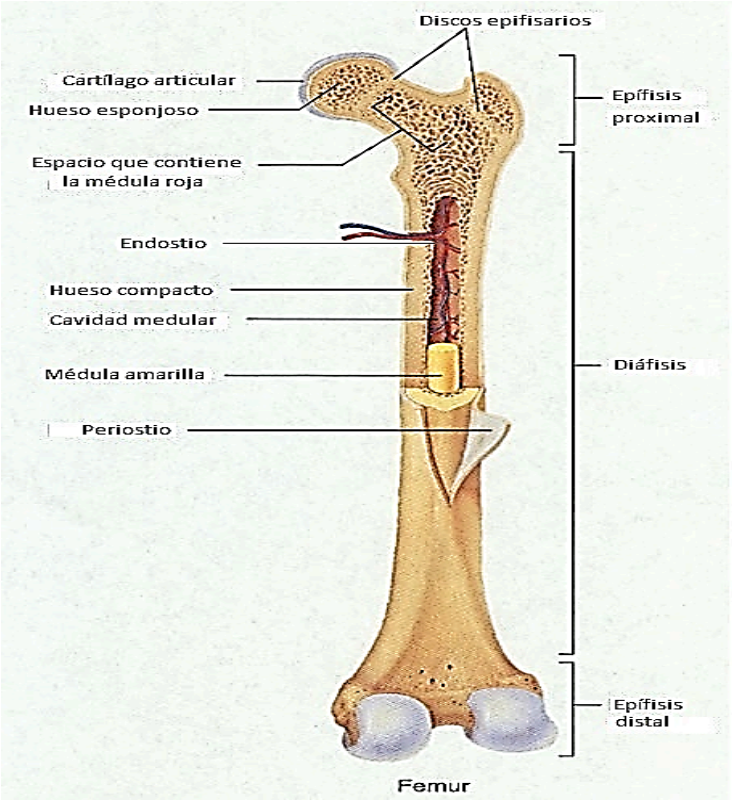

11. CLASIFICACIÓN DE LOS HUESOS DEL ESQUELETO HUMANO

Los huesos del ser humano se clasifican de acuerdo a su forma. Existen 5 tipos de huesos: largos, cortos, planos, irregulares y sesamoideos.

Huesos Largos

El hueso largo está configurado por una zona cilíndrica (diáfisis) y dos extremos llamados epífisis. La diáfisis está formada por tejido compacto, engrosado en la parte media y con una curvatura que le provee resistencia al hueso. En el interior de la porción cilíndrica está la cavidad de la médula. Los extremos de la diáfisis y las epífisis están formados por hueso esponjoso rodeado de hueso compacto. Algunos de los huesos largos son: tibia, radio, peroné.

Huesos Cortos

Los huesos cortos tienen forma irregular. Son de tejido esponjoso cubierto por una delgada capa de tejido compacto. Los carpianos y tarsianos son huesos cortos.

Huesos Planos

Los huesos planos están donde se necesita protección de las partes blandas del cuerpo. Estos huesos están compuestos de tejido esponjoso encerrado por dos láminas planas de tejido compacto. Ejemplos de dichos huesos son: cráneo, costillas, omóplatos.

Huesos Irregulares

Tienen una forma característica y diferente. Están compuestos por tejido esponjoso cubierto por tejido compacto. Estos huesos son los de las vértebras y los huesillos del oído.

Huesos Sesamoideos o supernumerarios

Son huesos pequeños y redondeados. Normalmente se localizan junto a articulaciones y su función es incrementar la función de palanca de los músculos. Un ejemplo de un hueso sesamoideo es la rótula (patela).

Recuperado de http://gavetasdemiescritorio.blogspot.com/2013/03/clasificacion-de-los-huesos-del.html "Estos huesos protegen los tendones del desgaste excesivo y a menudo cambian el ángulo desde el cual los tendones se dirigen a sus inserciones."

Recuperado de
https://books.google.com.ec/books?id=O4KDZggEb94C&pg=PA16&lpg=PA16&dq=linea+epifisaria&source=bl&ots=YYGl6GRB9g&sig=w0pDlirSodbSNZnkKmVHnzuNSXc&hl=es-419&sa=X&ved=0ahUKEwitubua09rVAhUBZiYKHdXzAyoQ6AEIWzAM#v=onepage&q=linea%20epifisaria&f=false

Imagen tomada de http://www.monografias.com/trabajos83/anatomia-del-sistema-oseo/image007.jpg

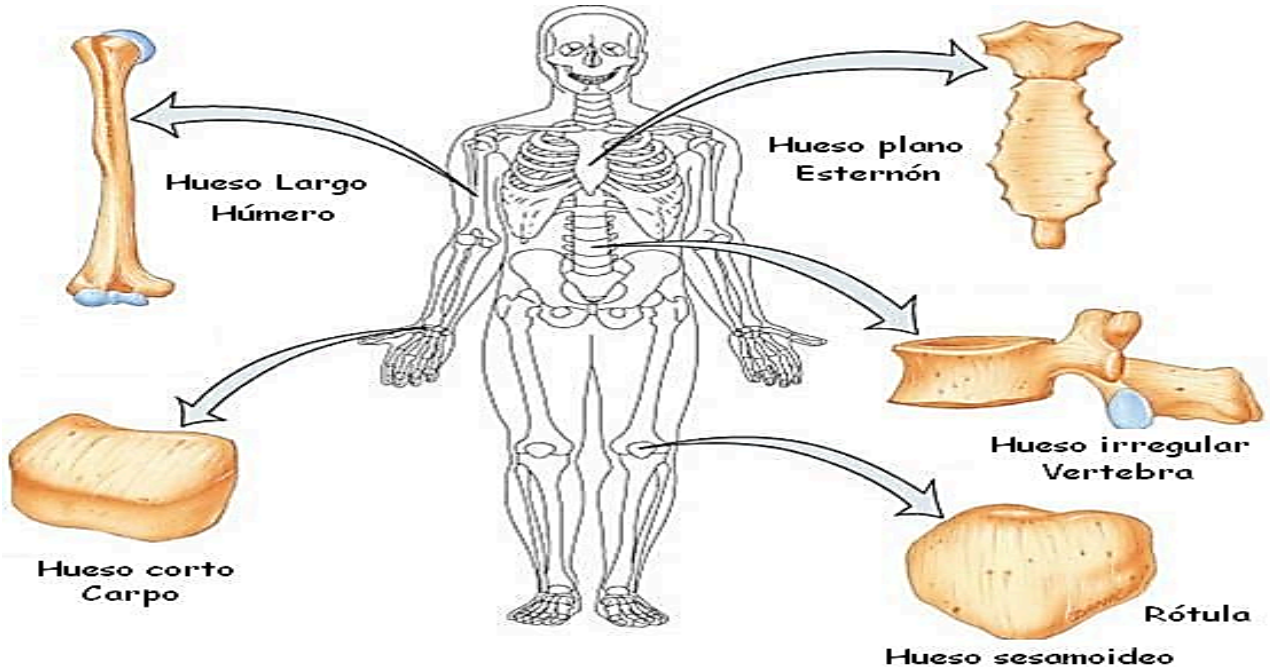

Imagen tomada de http://gavetasdemiescritorio.blogspot.com/2013/03/clasificacion-de-los-huesos-del.html

11.1 "Marcas superficiales de los huesos.

Son rasgos estructurales adaptados a funciones específicas. Aparecen donde se insertan los tendones, ligamentos y fascias, o donde las arterias perforan el hueso; otras dan paso a un tendón.

Ellas son:

•**Apófisis:** parte que se proyecta en forma de espina (p.ej. apófisis espinosa de una vértebra)

•**Carilla articular**: zona suave y lisa, cubierta por cartílago, donde el hueso de articula con otro (p.ej., fosita costal superior del cuerpo vertebral para la articulación con una costilla)

•**Cóndilo**: zona articular redondeada (p.ej., cóndilo femoral lateral)

•**Cresta**: borde o elevación del hueso (p.ej., cresta ilíaca)

•**Epicóndilo**: eminencia inmediata proximal de un cóndilo (p.ej., epicóndilo lateral del húmero)

•**Epitróclea:** Prominencia ósea que se encuentra en el extremo distal en la parte interna del hueso del húmero.

•**Escotadura**: indentación en el borde de un hueso (p.ej., escotadura ciática mayor)

•**Espina**: prolongación en forma de aguja (p.ej., espina de la escápula)

•**Foramen:** pasaje a través de un hueso (p.ej., foramen obturador)

•**Fosa**: zona hueca o deprimida (p.ej., fosa infraespinosa de la escápula)

•**Línea**: elevación lineal (p.ej., línea sólea de la tibia)

•**Maléolo**: prominencia redondeada (p.ej., maléolo lateral del peroné)

•**Orificio**: paso óseo (p.ej., orifico obturador)

•**Protuberancia**: proyección ósea (p.ej., protuberancia occipital externa)

•**Surco**: depresión alargada o acanalada (p.ej., surcos arteriales de la calota craneal)

•**Trocánter:** gran elevación roma (p.ej., trocánter mayor del fémur)

•**Tróclea:** Extremo de un hueso en forma de polea que se articula con el hueso adyacente pudiendo girar en el mismo plano; ej.: tróclea del húmero articulado con el cúbito en el codo.

•**Tubérculo:** pequeña eminencia elevada (p.ej., tubérculo mayor del húmero)

•**Tuberosidad**: gran elevación redondeada (p.ej., tuberosidad isquiática)

11.2. Diferencias entre los esqueletos masculino y femenino

Hay diferencias generales y específicas.

La diferencia general es de tamaño y peso, el del varón es más pesado y grande.

Las diferencias específicas se refieren a la forma de los huesos pélvicos y a la cavidad pelviana.

La pelvis masculina es profunda e infundibuliforme, con arco púbico angosto (menor a 90º). La pelvis femenina es ancha y poco profunda y extendida hacia los lados, con ángulo púbico amplio (mayor a 90º).”

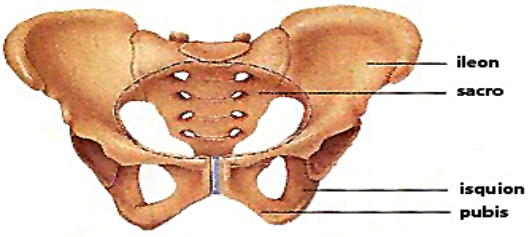

PELVIS FEMENINA

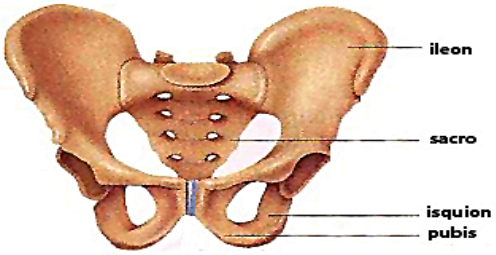

PELVIS MASCULINA

Recuperado https://www.uv.mx/personal/cblazquez/files/2012/01/Sistema-Oseo.pdf

Imagen tomada de https://raqueltusalsera.files.wordpress.com/2016/02/pelvis-partes-1.png

12. TEJIDO CARTILAGINOSO

"El tejido cartilaginoso es una variedad especial de tejido conjuntivo que está constituido principalmente por la matriz cartilaginosa, semejante a un gel, en la cual sus células, los condrocitos, se sitúan en pequeñas cavidades denominadas lagunas. El cartílago es un tejido de consistencia coloidal, flexible, que posee resistencia elástica a la presión. Está desprovisto de vasos sanguíneos y linfáticos, y generalmente se encuentra rodeado por una capa de tejido conjuntivo denso, el pericondrio, excepto en los lugares en que se halla en contacto con el líquido sinovial de las articulaciones.

Existen tres tipos de cartílago: hialino, elástico y fibroso, los cuales se diferencian fundamentalmente por la cantidad de sustancia amorfa que presentan y por el tipo de fibra que predomina en la matriz cartilaginosa.

Funciones.

El tejido cartilaginoso desarrolla varias funciones:

- Sirve de soporte y sostén a otros tejidos.
- Permite la permanencia de la luz (cavidades) de algunos conductos u órganos huecos (fosas nasales, laringe, tráquea y bronquios).
- Reviste ciertas superficies óseas que se ponen en contacto con otras, como las articulares.
- Constituye el soporte esquelético en el embrión y en el feto.
- Interviene como molde para que a partir de él se origine tejido óseo.
- Es un tejido que, en el individuo adulto tiene una distribución restringida.
- En el embrión constituye totalmente el sistema esquelético.
- En ciertos peces cartilaginosos integra en los individuos adultos, de manera definitiva, la totalidad del esqueleto.
- Es un tejido que carece de irrigación e inervación.
- Suple esta ausencia una cubierta de tejido conjuntivo, el pericondrio que rodea al cartílago, membrana conjuntiva ricamente vascularizada e inervada."

Recuperado de http://www.sld.cu/galerias/pdf/sitios/histologia/tejidoconjuntivoseo4.pdf

Origen Embriológico.

El tejido cartilaginoso se origina del mesodermo, las células mesodermales se diferencian en células mesenquimatosas las cuales a continuación darán origen a las células osteocondrógenas. Estas células dependiendo de la menor o mayor cantidad de vascularización y por consiguiente de una menor o mayor cantidad de oxígeno se diferenciarán en condrógenas o en osteógenas, respectivamente.

Células del tejido cartilaginoso

Las células del tejido cartilaginoso son:

Células osteocondrógenas. -Son células que derivan de las células mesenquimatosas. Tienen forma de huso (fusiformes), ligeramente alargadas. Las células osteocondrógenas se diferencian en células óseas o células cartilaginosas dependiendo del microambiente que las rodea.

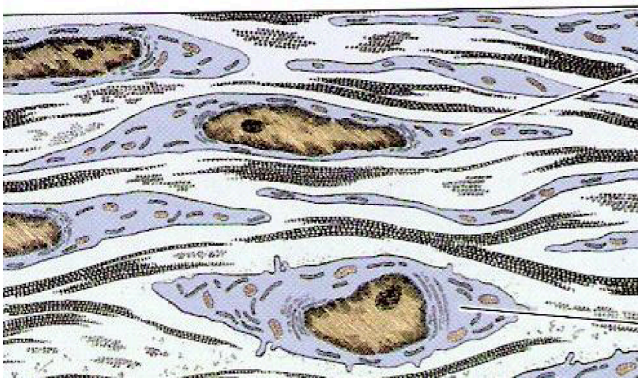

Se observan células fusiformes que empiezan a transformarse en condrógenas; obsérvese el inicio de la secreción de matriz cartilaginosa. Junqueira y Carneiro 2005.

Imagen tomada de http://histologiaunam.mx/descargas/ensenanza/portal_recursos_linea/apuntes/2010TEJIDO_CARTILAGINOSO.pdf

Si en el ámbito mesenquimatoso existe abundancia de irrigación sanguínea que mantiene la concentración de oxígeno en condiciones altas, las células se diferenciarán en osteoblastos; en cambio si la presencia de vasos sanguíneos es escasa y la tensión de oxígeno es muy pequeña o el microambiente carece de irrigación las células osteocondrógenas se transformarán en condroblastos.

Condroblastos. Son células que se diferencian de las denominadas osteocondrógenas y posteriormente de las condrógenas. El estímulo de diferenciación es la existencia de una menor tensión de oxígeno en la mesénquima en proceso de diferenciación. Los condroblastos se localizan en la región interna del pericondrio, sobre la superficie del cartílago.

Tienen forma fusiforme, cuyo contorno se modifica paulatinamente a ovaladas. Se incrementa el depósito de matriz amorfa y fibrilar. Poseen un citoplasma rico en ácido ribonucleico. Conservan la capacidad de reproducirse, originando a otros condroblastos o diferenciarse en condrocitos jóvenes.

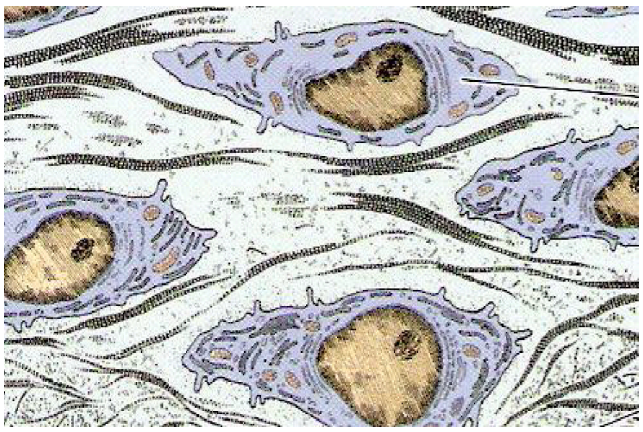

Representación esquemática de condroblastos.
Cuando los condroblastos aumentan la secreción de matriz cartilaginosa (amorfa y fibrilar) y se rodean de ella, se transforman en condrocitos jóvenes. Junqueira y Carneiro, 2005

Imagen tomada de http://histologiaunam.mx/descargas/ensenanza/portal_recursos_linea/apuntes/2010TEJIDO_CARTILAGINOSO.pdf

Condrocitos. Son las células más abundantes del cartílago. Suelen mostrar varias formas. Las más jóvenes son elípticas u ovaladas; esféricas o poligonales, las maduras. Los condrocitos ocupan cavidades de la matriz denominadas lagunas cartilaginosas, dentro de ellas, también pueden albergar dos o más células, especialmente en cartílagos de individuos adultos. En este caso, al conjunto se le denomina "grupo isógeno".

Los condrocitos son las células encargadas de sintetizar y secretar la matriz cartilaginosa del cartílago adulto. Esta se concentra en los bordes de la laguna, denominada matriz territorial.

Representación esquemática de la transformación morfológica de condroblastos a condrocitos jóvenes. En la esquina inferior izquierda se observan dos condrocitos jóvenes dentro de una laguna cartilaginosa rodeados totalmente por matriz amorfa y fibrilar.
Imagen tomada de http://histologiaunam.mx/descargas/ensenanza/portal_recursos_linea/apuntes/2010TEJIDO_CARTILAGINOSO.pdf

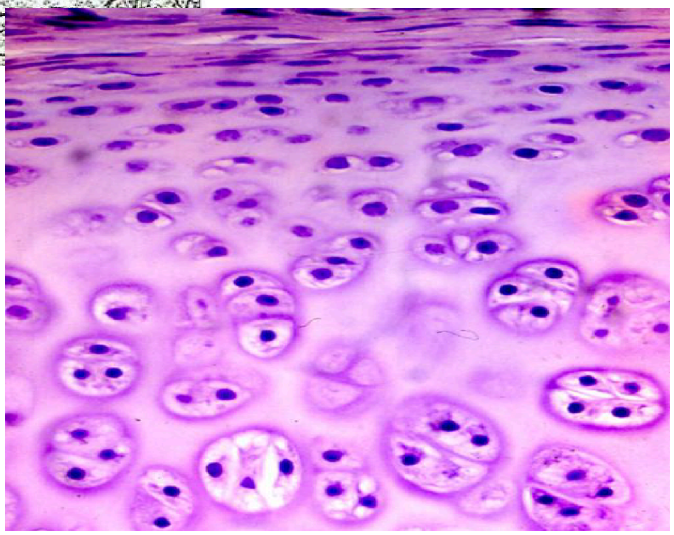

Fotomicrografía de tejido cartilaginoso maduro. Se observa la secuencia de transformación (de arriba hacia abajo) de células condrógenas en condroblastos, condrocitos jóvenes, condrocitos maduros y grupos abundantes isógenos.
Imagen tomada de http://histologiaunam.mx/descargas/ensenanza/portal_recursos_linea/apuntes/2010TEJIDO_CARTILAGINOSO.pdf

Condroclastos. - tienen su origen en la fusión de varios condroblastos, puesto que son multinucleadas y están presentes en el mismo tejido. Su función es fagocitar el cartílago durante la condrogénesis, la formación del cartílago, de forma similar a la acción de los osteoclastos en el hueso. Recuperado de La guía de Biología http://biologia.laguia2000.com/citologia/las-celulas-del-cartilago-condroblastos-condrocitos-y-condroplastos#ixzz4q28raawW

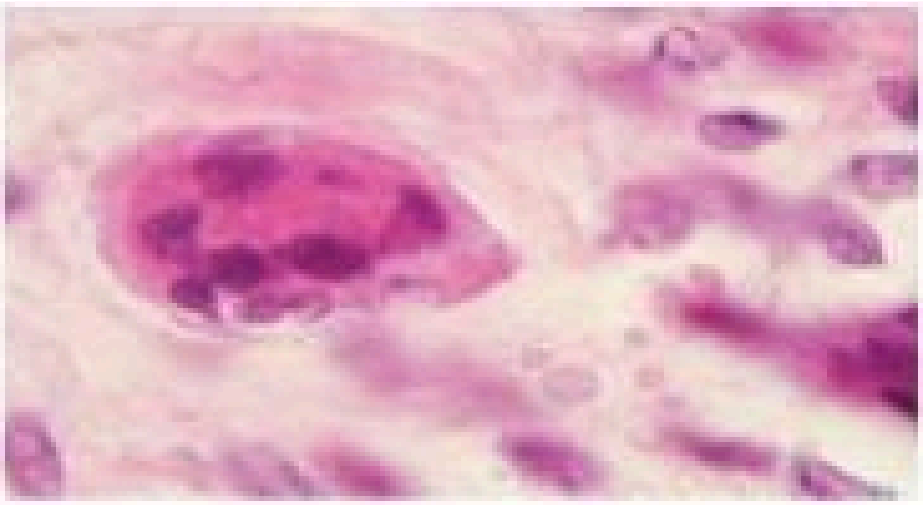

Imagen tomada de http://es.slideshare.net/julianazapatacardona/histologa-cartlago-hueso

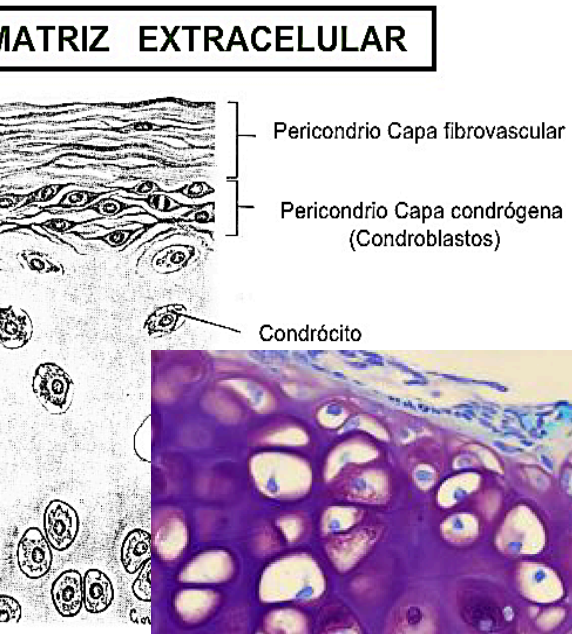

Matriz Cartilaginosa

Como todo tejido conjuntivo, está formado por células y por matriz cartilaginosa integrada a su vez por componentes amorfos y fibrilares.

Las tres clases de cartílagos presentan, como elementos estructurales, las células denominadas condroblastos y condrocitos y la matriz cartilaginosa, constituida por fibras y sustancia amorfa fundamental.

Imagen tomada de https://es.slideshare.net/rolandosegoviac/3-cartilago-y-hueso-on-line-2011

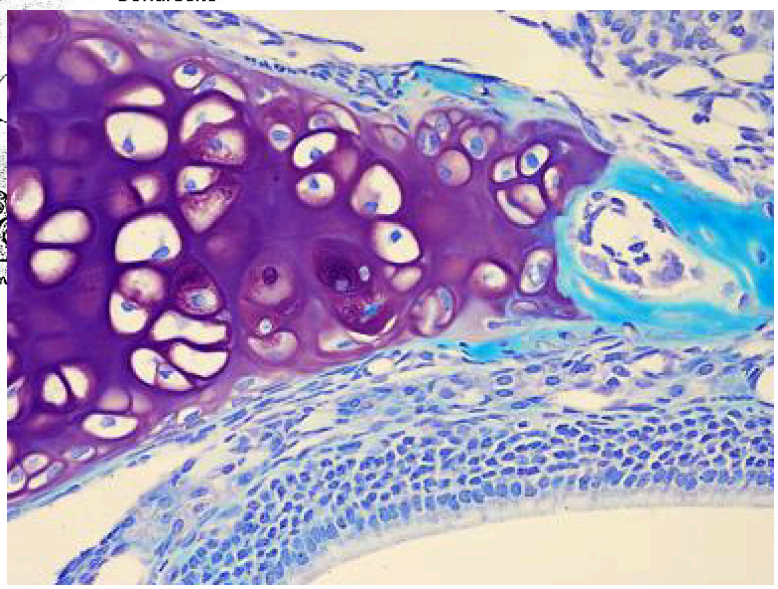

Tabique nasal de roedor. Tinción Luxol Fast blue y violeta de cresilo. La matriz del tejido óseo se tiñe de azul, los núcleos de color azul violeta; la matriz cartilaginosa muestra reacción de metacromasia con el violeta de cresilo. 400x. Cortesía de la doctora Laura Colín Barenque.

Imagen tomada de https://es.slideshare.net/rolandosegoviac/3-cartilago-y-hueso-on-line-2011

a 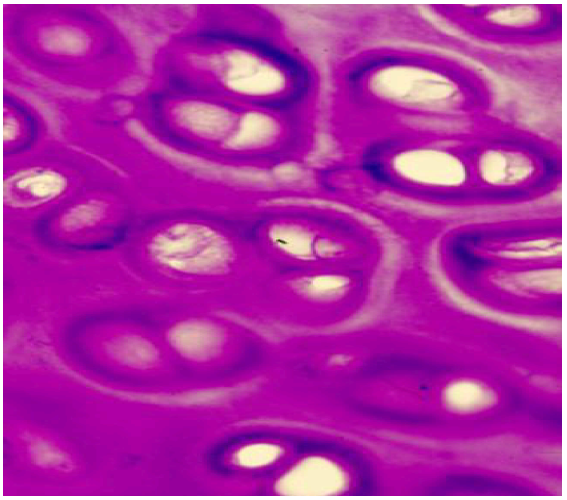

b 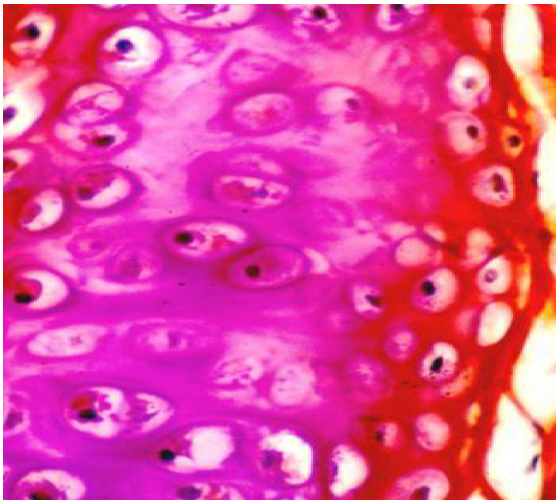

Figura tej. Cart. 11.- a) Tejido cartilaginoso mostrando la basofilia de la matriz amorfa 600x; b) La matriz exhibe el color magenta de la reacción histoquímica P.A.S. + 400x. Imagen tomada de https://es.slideshare.net/rolandosegoviac/3-cartilago-y-hueso-on-line-2011

La matriz amorfa está constituida por cadenas de moléculas de ácido hialurónico que se unen mediante enlaces no covalentes con moléculas de proteinoglicanos, unidos, a su vez, mediante proteínas de enlace formando moléculas gigantes de proteinoglicanos. Los glucosaminoglicanos que forman los proteinoglicanos son el ácido condroitín - 4 -sulfato, condroitín -6 -sulfato y el heparan sulfato. Éstos tienen la capacidad de albergar una cantidad considerable de moléculas de agua.

La hidrofilia de la matriz cartilaginosa se debe a que las cargas negativas de los proteoglicanos atraen cationes como el Na que, a su vez, atraen abundantes moléculas de agua.

La viscosidad y densidad de la matriz y el contenido de agua permiten la difusión de sustancias para que se realice el metabolismo del tejido.

La matriz fibrilar está constituida por:

Fibras conjuntivas del tipo: colágenas, reticulares y elásticas.

Estas fibras se incorporan a la matriz amorfa, en cantidades diferentes dependiendo de tipo de cartílago. La presencia de ellas le confiere cierta acidofilia a la matriz cartilaginosa.

Pericondrio. Es una membrana conjuntiva ricamente vascularizada e inervada que rodea al tejido cartilaginoso. Está constituido por dos capas de tejido conjuntivo. La más externa fibrilar es rica en fibras colágenas y capilares, pero escasa en células fibroblastos y fibrocitos, mientras que la capa interna presenta abundantes células y pocas fibras.

La capa interna se encuentra estrechamente aplicada al tejido cartilaginoso y presenta células mesenquimatosas y abundantes capilares sanguíneos; que se diferencian en condroblastos, estos, a su vez, se diferencian progresivamente en condrocitos. La capa interna constituye la denominada capa condrógena o celular del pericondrio, esencial para mantener metabólicamente funcional al cartílago. No existe en el cartílago fibroso o conjuntivo, en los cartílagos articulares y en el cartílago de crecimiento, epifisiario o de conjunción. Recuperado de http://www.sld.cu/galerias/pdf/sitios/histologia/tejidoconjuntivoseo4.pdf

"N**utrición**.

Por carecer el cartílago de vascularización, la nutrición se efectúa mediante la difusión del líquido tisular a través de la sustancia fundamental, o sea, se nutre a partir de los capilares de la capa externa del pericondrio. Los cartílagos articulares y el fibrocartílago, que carecen de pericondrio, se nutren del líquido sinovial.

Crecimiento.

El crecimiento del cartílago se efectúa mediante dos tipos de mecanismos: crecimiento por aposición o exógeno y crecimiento intersticial o endógeno.

Crecimiento por Aposición.

"Se produce en cartílagos jóvenes en los que el crecimiento intersticial ya no es posible que se lleve a efecto, pues la matriz cartilaginosa ha adquirido consistencia suficiente para impedir la

separación de los condrocitos en lagunas aisladas (esto motiva la formación de grupos isógenos). El crecimiento se hace a expensas de las células condrógenas del pericondrio"

Recuperado de http://histologiaunam.mx/descargas/ensenanza/portal_recursos_linea/apuntes/2010TEJIDO_CARTILAGINOSO.pdf

A partir de la capa interna del pericondrio se producen, de manera continua, nuevas capas de cartílago por proliferación de las células mesenquimatosas que se disponen en la zona más profunda del pericondrio. Estas células se diferencian en condroblastos, los cuales segregan sustancia fundamental amorfa y fibras colágenas, quedando las células incluidas en dicha sustancia. El cartílago crece hacia el exterior por la aposición de capas sucesivas

Crecimiento Intersticial.

Este tipo de desarrollo se realiza generalmente en las etapas embrionaria, fetal y en los primeros años de la vida postnatal. Es un crecimiento del interior del tejido en desarrollo hacia la periferia. En el crecimiento intersticial los condrocitos suelen reunirse en pequeños grupos, denominados, grupos isógenos o nidos celulares, constituidos cada uno de ellos por la progenie de un condrocito que ha pasado por varias divisiones mitóticas.

Una vez que ocurre la constricción del citoplasma en las células que están en procesos de división, un tabique de sustancia intercelular se desarrolla entre ellas, separando las células hijas. Estas, a su vez, pueden dar origen a grupos de cuatro células. De esta forma el crecimiento intersticial desarrolla dos tipos de disposiciones: si la mitosis se efectúa en una sola dirección tenemos un grupo de condrocitos alineados (grupo isogénico axial), pero si las divisiones se realizan en todos los sentidos, tenemos un grupo isogénico coronario. En las líneas epifisarias de los huesos largos la división celular de los condrocitos ocurre en un plano, dando como resultado el ordenamiento de largas columnas, las cuales son invadidas posteriormente por el tejido óseo. La división de los condrocitos y la secreción de una nueva matriz entre las células da lugar a una expansión del cartílago desde el interior." Recuperado de http://www.sld.cu/galerias/pdf/sitios/histologia/tejidoconjuntivoseo4.pdf

12.1. Clasificación del tejido cartilaginoso.

En el cuerpo humano existen tres variedades de cartílago. Cada una de ellas se caracteriza por las particularidades de la matriz cartilaginosa, la disposición de los condrocitos y por la presencia mayoritaria de ciertos componentes fibrilares.

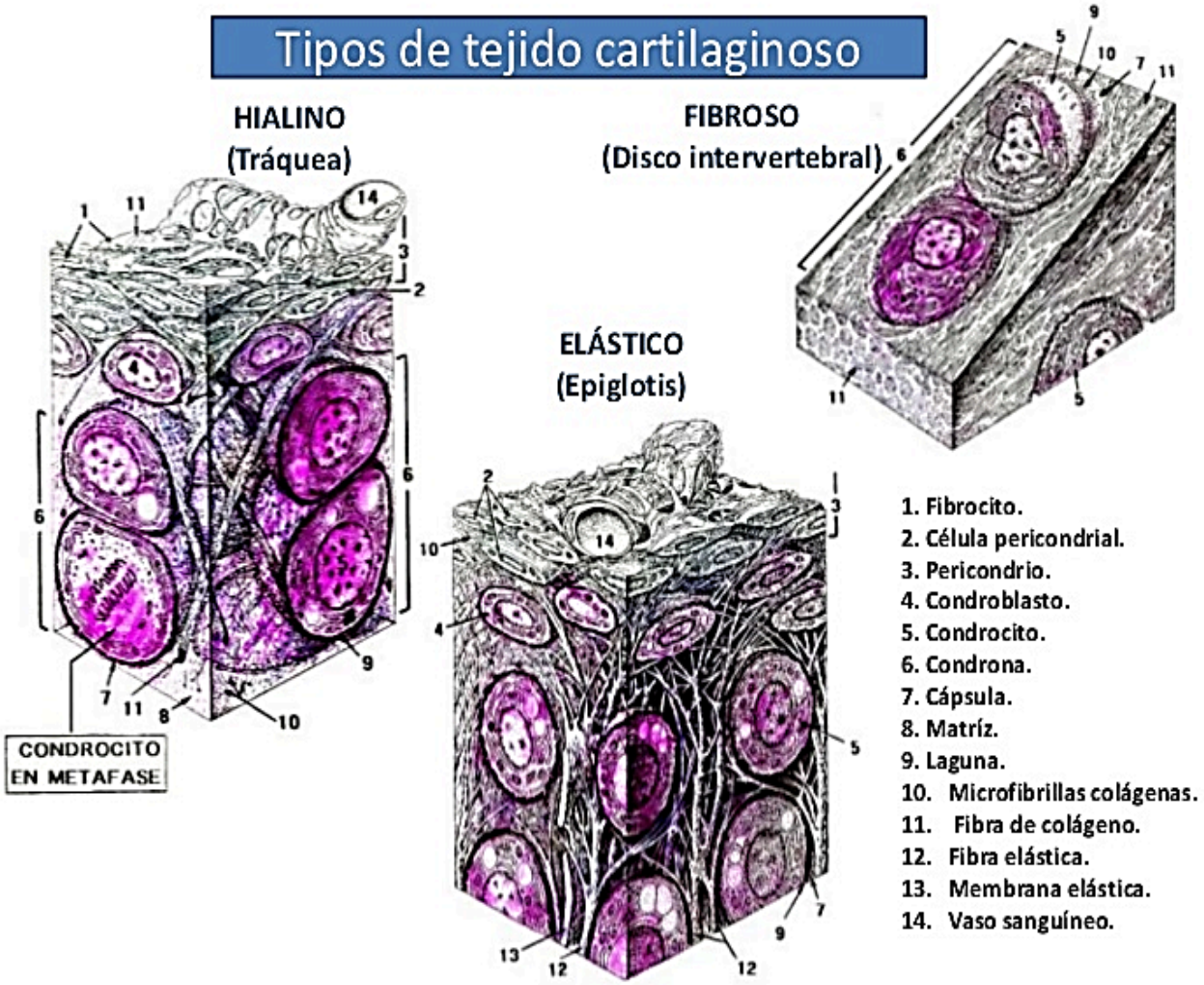

Imagen tomada de https://image.slidesharecdn.com/laorganizacinpluricelular2-111129023858-phpapp01/95/la-organizacin-pluricelular-2-61-728.jpg?cb=1322537319

Cartílago Hialino.

Es el más abundante en el individuo adulto. Constituye el total del tejido cartilaginoso en embriones y fetos jóvenes.

La gran mayoría de los futuros huesos están constituidos, inicialmente, por este tipo de cartílago, posteriormente, durante los procesos de osificación es reemplazado por tejido óseo. En estado fresco se observa de un color blanquecino azulado translúcido.

Las fibras colágenas tipo II se disponen en haces delgados; su orientación y localización dependen de las fuerzas de tensión que se aplican al cartílago. Por debajo del pericondrio, generalmente adoptan un sentido longitudinal; entre las lagunas cartilaginosas forman una trama tridimensional, por ejemplo, en los anillos traqueales y bronquiales. En otros casos como en los cartílagos articulares los haces profundos se disponen en columnas curvas. El cartílago hialino forma parte del tejido de sostén de las vías respiratorias, tabique y fosas nasales, laringe, tráquea y bronquios. Reviste las superficies articulares, forma los cartílagos costoesternales y el disco de crecimiento epifisiario.

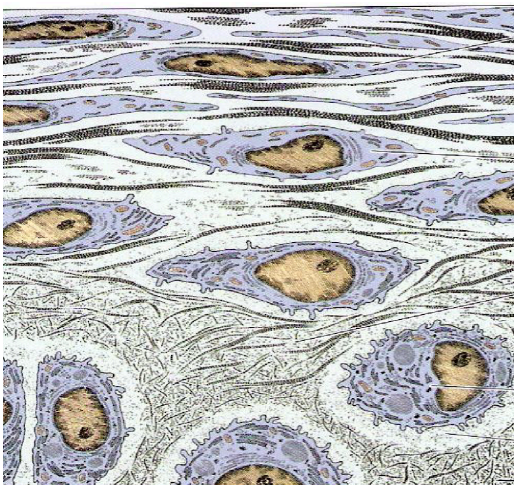

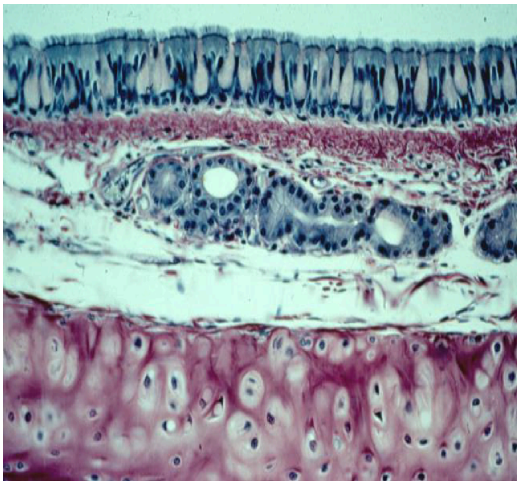

Pericondrio, células condrógenas y condroblastos. Junqueira y Carneiro 2005.

Cartílago hialino de la tráquea

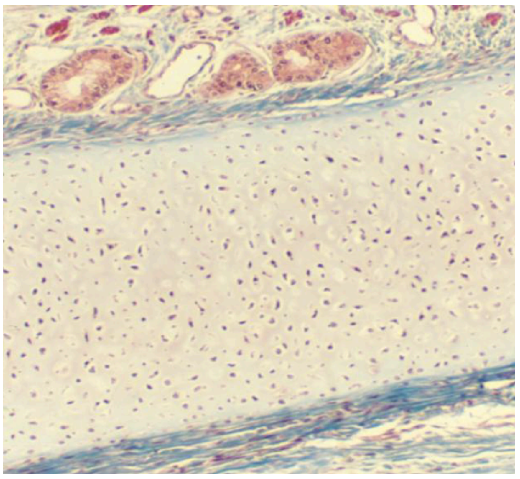

Disposición de haces colagenosos en la cápsula Articular de la epífisis de un hueso largo

Se observa que en la matriz cartilaginosa los condorcitos aún no se integra en grupos isógenos

Imágenes tomadas de http://histologiaunam.mx/descargas/ensenanza/portal_recursos_linea/apuntes/2010TEJIDO_CARTILAGINOSO.pdf

Cartílago Elástico.

Tiene una distribución más restringida que el cartílago hialino. El tejido es de un color amarillento, aspecto debido a la presencia de fibras elásticas embebidas en la matriz cartilaginosa. Es más flexible que el cartílago hialino.

Se caracteriza porque la matriz contiene, además de las fibras colágenas tipo II, abundantes fibras elásticas dispuestas en forma de finas redes entre cuyos espacios se disponen los condrocitos, éstos presentan mayor tamaño que los del cartílago hialino y los grupos isógenos. En la matriz cartilaginosa existe una mayor cantidad de condrocitos por unidad de superficie en comparación a los otros dos tipos de tejido cartilaginoso.

En la matriz territorial, las fibras elásticas exhiben mayor grosor que las de la matriz interterritorial.

El pericondrio también está formado por fibras elásticas las cuales se incorporan a la matriz y se relacionan con las que forman la red fibrilar interna. El cartílago elástico se localiza en el pabellón de la oreja; en el meato del conducto auditivo externo y en el tejido cartilaginoso de la trompa de Eustaquio; constituye

el soporte cartilaginoso de la epiglotis e integra a los cartílagos corniculados y cuneiformes de la laringe. Es un cartílago que no experimenta osificación.

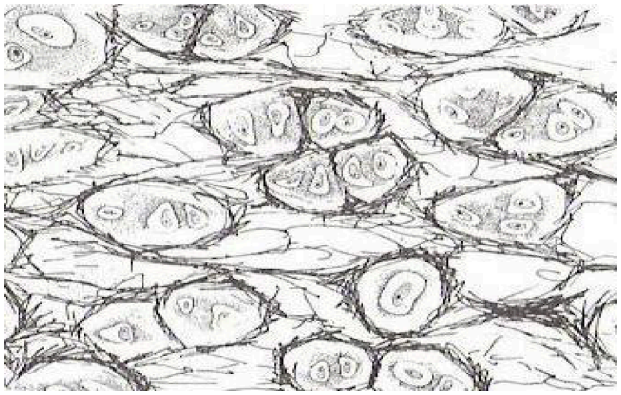

Representación esquemática del tejido cartilaginoso elástico. Las lagunas cartilaginosas se observan rodeadas de Abundantes fibras elásticas y ocupadas por uno más Condorcitos (grupos isógenos).

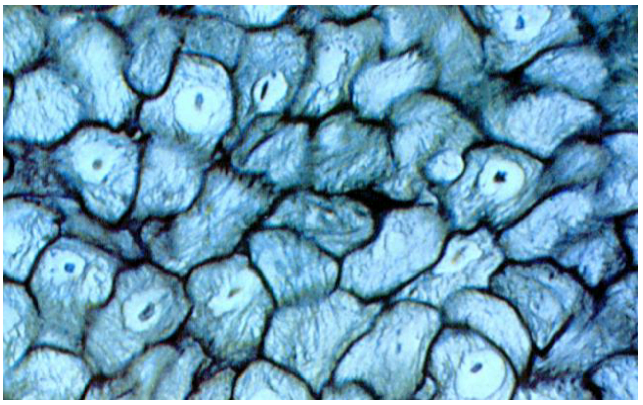

Se observa que la población de condrocitos es notable por unidad de superficie. Las fibras elásticas rodean a cada Condrocito

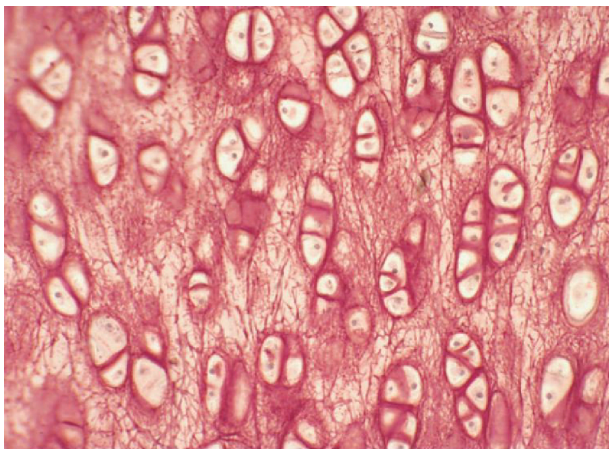

Cartílago elástico de la oreja de cerdo.

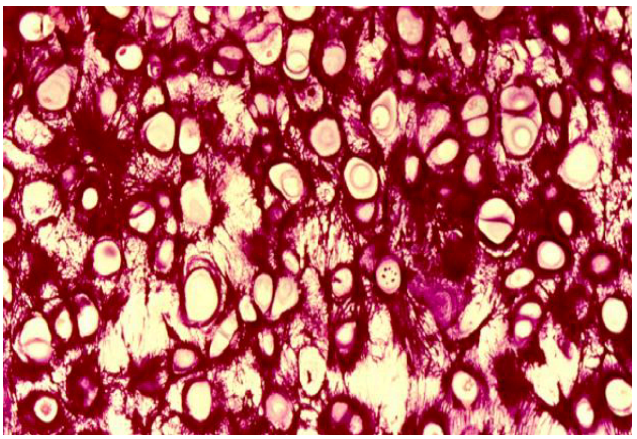

Cartílago elástico

Imágenes tomadas de http://histologiaunam.mx/descargas/ensenanza/portal_recursos_linea/apuntes/2010TEJIDO_CARTILAGINOSO.pdf

Cartílago Fibroso o Conjuntivo

También se le denomina fibrocartílago. Al estado fresco exhibe un color blanquecino. Es un cartílago que carece de pericondrio. Está constituido por matriz fibrilar, que se dispone en forma de haces de fibras colágenas (colágena tipo I) en posición paralela y relacionados entre sí. Entre los haces existe escasa matriz cartilaginosa en donde se sitúan los condrocitos. Estos se alinean unos después de otros, en “fila india". Los condrocitos no forman grupos isógenos. Tiene una distribución muy escasa: Integra los discos intervertebrales y forma parte de la sínfisis púbica. Se le encuentra en el lugar donde los tendones se unen a los huesos y también en los meniscos articulares. En ciertas especies animales Ovinos y Caprinos el tejido conjuntivo que integra el esqueleto conjuntivo del corazón posee este tipo de cartílago. A diferencia de los otros dos tipos de cartílago, que se originan de células condrógenas, el cartílago conjuntivo o fibrocartílago se forma, de acuerdo a las investigaciones realizadas, por la transformación de fibroblastos que, al momento de iniciar la síntesis y secreción de proteinoglicanos y

fibras colágenas tipo I, modifican su morfología porque, de células fusiformes, redondean sus extremos para convertirse en condrocitos. El cartílago conjuntivo o fibroso carece de periostio.

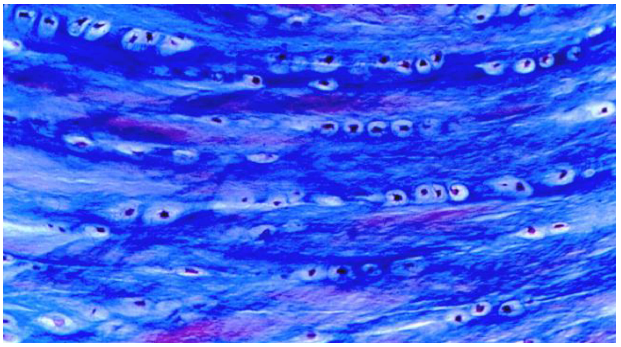

Cartílago conjuntivo o fibroso . Se observan los haces de Colágena I paralelos entres i y entre ellos condrocitos Formando hileras.



Cartílago conjuntivo o fibroso. Obtenido del disco intervertebral

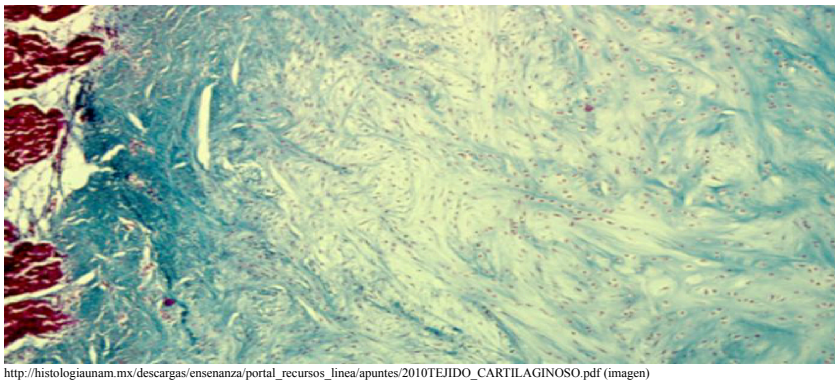

Cartílago conjuntivo o fibroso. La imagen muestra el esqueleto cardiaco atrioventricular de un ovino.
Recuperado de

http://histologiaunam.mx/descargas/ensenanza/portal_recursos_linea/apuntes/2010TEJIDO_CARTILAGINOSO.pdf (imagen)

http://histologiaunam.mx/descargas/ensenanza/portal_recursos_linea/apuntes/2010TEJIDO_CARTILAGINOSO.pdf

CÉLULAS ÓSEAS

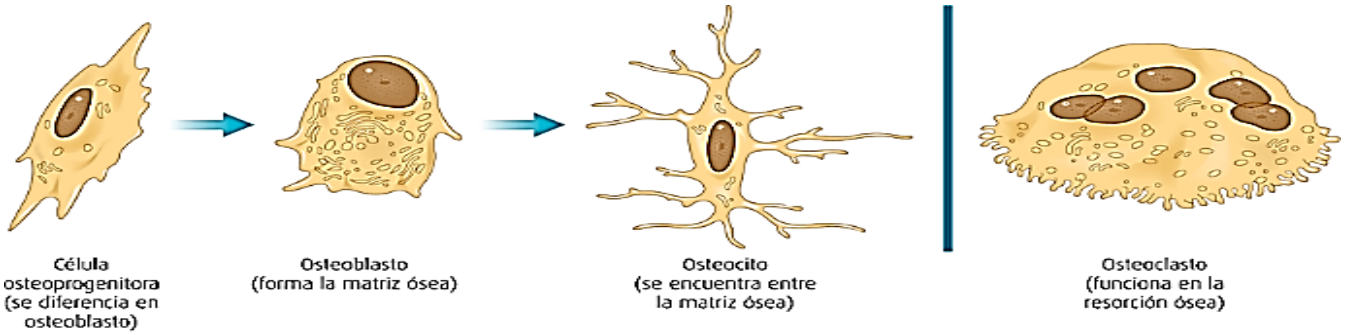

Fuente: Julio Sepúlveda Saavedra: *Texto Atlas de Histología. Biología celular y tisular*, 2e: www.accessmedicina.com
Derechos © McGraw-Hill Education. Derechos Reservados.

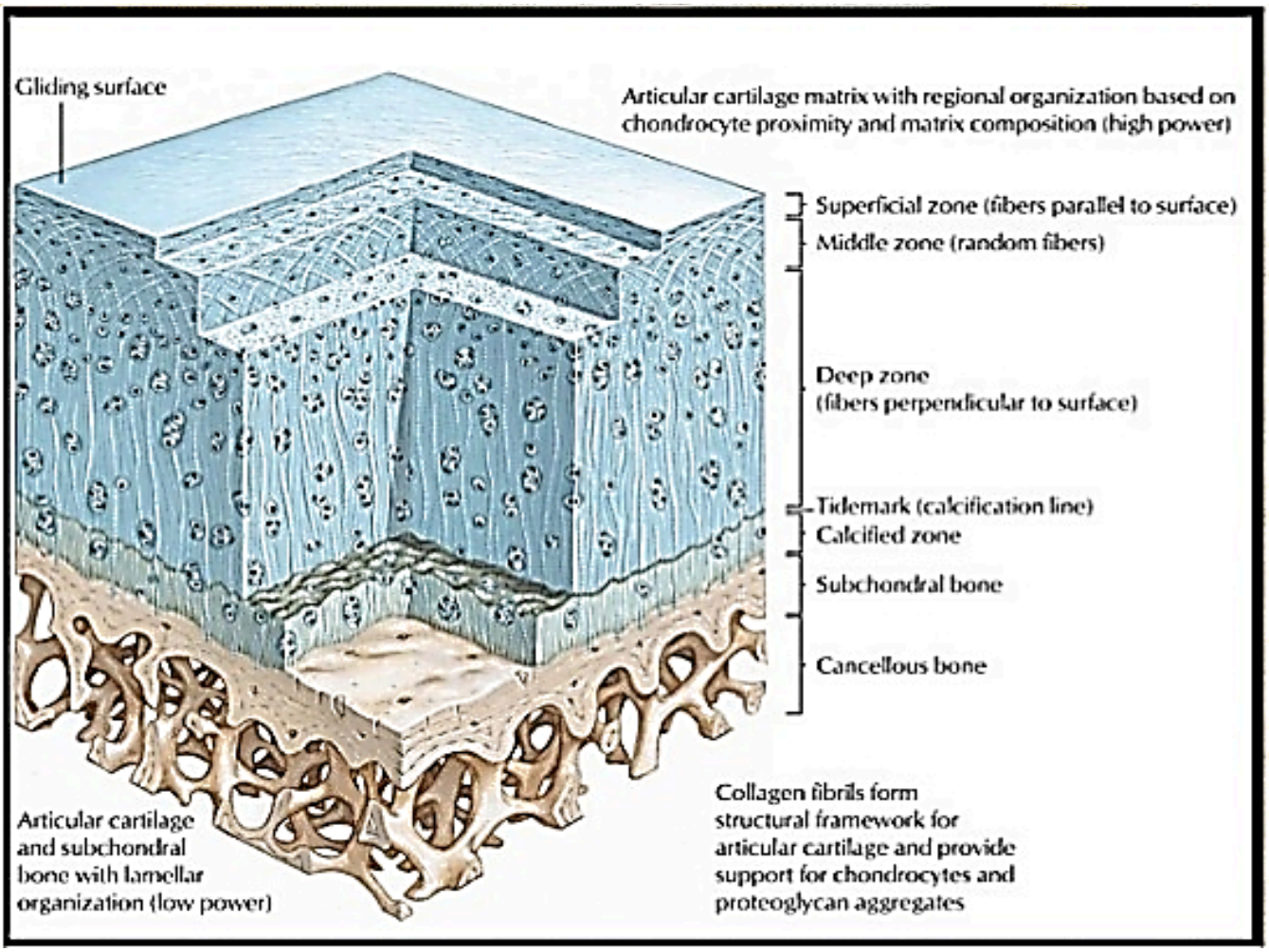

Recuperado de https://image.slidesharecdn.com/tejidocartilaginoso2013-131014083908-phpapp02/95/tejido-cartilaginoso-20-638.jpg?cb=1381740048

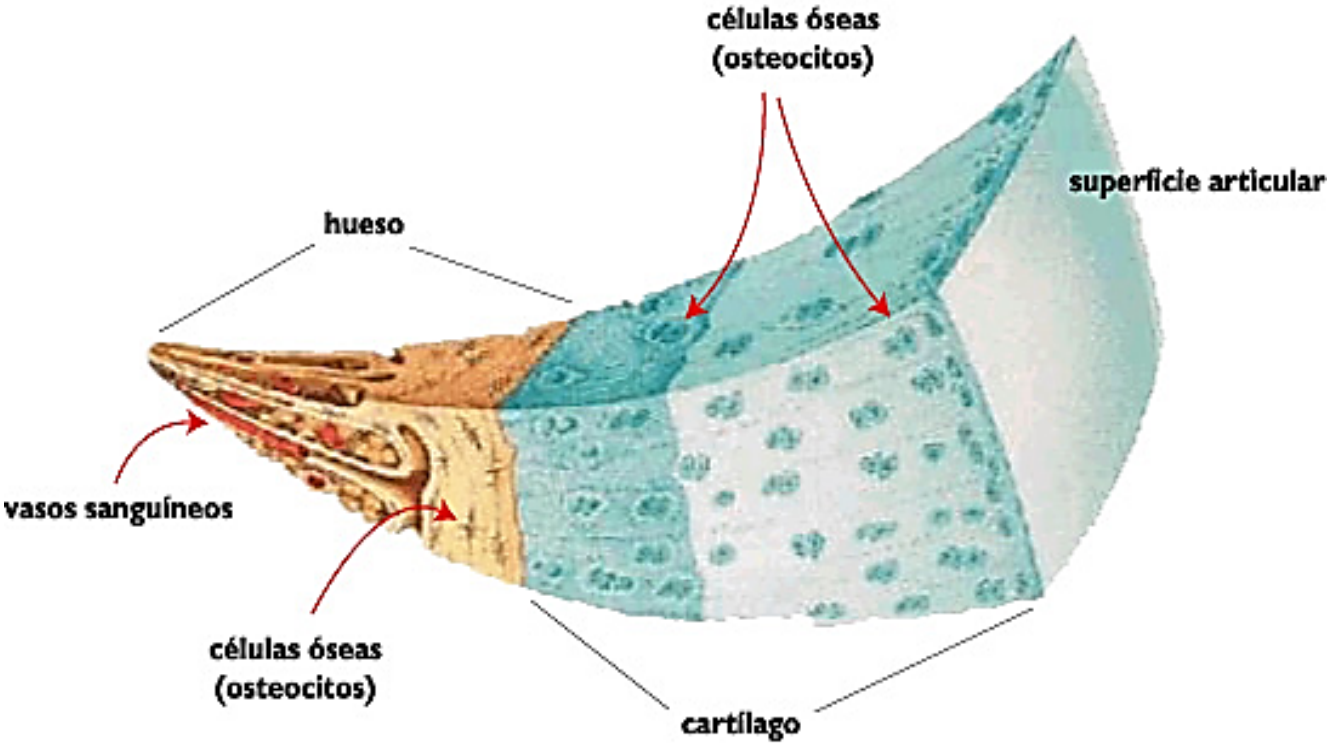

Imagen tomada de http://www.bioreona.es/wp-content/uploads/2012/11/partescartilago.jpg

Autoevaluación

Lea atenta y detenidamente el enunciado propuesto, y marque una (x) en la respuesta correcta de acuerdo a la interrogante planteada. El presente instrumento es de carácter individual, utilice esferográfico, el uso de corrector o borrador, anula la respuesta señalada.

1. Marque con una x la respuesta correcta. ¿Cuál es el hueso más largo del cuerpo humano?

a) ( ) Fémur **b) ( )** Radio **c) ( )** Peroné **d) ( )** Cráneo

2. Marque con una x la respuesta correcta. ¿Qué función cumplen las articulaciones móviles?

a) ( ) Permiten realizar una amplia gama de movimientos
b) ( ) Permiten fabricar hueso
c) ( ) Permiten fabricar cartílago
d) ( ) Ninguna de las anteriores

3. Marque con una x la respuesta correcta. ¿Qué son las articulaciones inmóviles?

a) ( ) Son uniones de huesos en las que participa un tejido fibroso, uniéndolos
b) ( ) Son huesos blandos
c) ( ) Se mueven sin límite
d) ( ) Ninguna de las anteriores

4. Marque con una x la respuesta correcta. ¿Qué son las articulaciones semimóviles?

a) ( ) Son inmóviles
b) ( ) No permiten tanto movimiento como las móviles
c) ( ) Tienen líquido amniótico
d) ( ) Ninguna de las anteriores

5. Marque con una x la respuesta correcta. Los tipos de huesos que se muestran en la imagen ¿a qué tipo corresponden?

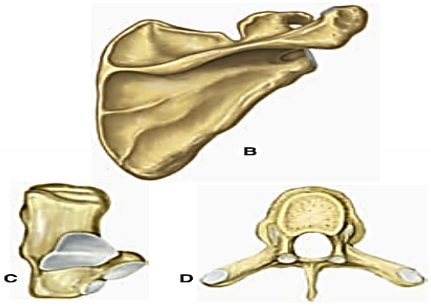

I) ( ) **B** Hueso escapular, **C** Hueso calcáneo, **D** Hueso vertebral

II) ( ) **B** Hueso plano, **C** Hueso corto, **D** Hueso irregular

III) ( ) **B** Hueso largo, **C-D** Huesos cortos

IV) ( ) **I** y **II** son correctas

V) ( ) **I y III** son correctas

6 Marque con una x la respuesta correcta. Ejemplos de huesos largos son:

a) ( ) Temporal – Parietal **b) ( )** Fémur - Tibia **c) ( )** Falanges – Trapecio
d) ( ) Omoplato – Rodilla **e) ( )** Ninguna de las anteriores

7. Marque con una x la respuesta correcta. Corresponde al cráneo de un niño y se caracteriza por la persistencia en los ángulos de las diversas piezas óseas, de superficies no osificadas. ¿A qué formación anatómica se refiere?

a) ( ) Agujeros nutricios **b) ( )** Persiste hasta la edad de 2 o 3 años

c) ( ) Fontanelas **d) ( )** Foramen magno **e) ( )** Ninguna de las anteriores

8. Del listado de palabras que a continuación se señala, transcribirla en ee lugar que complete el enunciado de forma correcta y coherente: articulación – conjuntivo- movimiento- óseas

Es una formación de tejido ……. fibroso que unen las extremidades óseas de una ……. con la función de mantenerlas en su posición natural. Su misión es la fijación elástica de diferentes partes del organismo, función que adquiere su mayor importancia en las articulaciones. A la vez que permiten el……., mantienen en contacto las superficies …….. Articulares.

10. Marque con una x la respuesta correcta. Las Células que componen los Huesos son:

a) ( ) Condroblastos, Condrocitos, Condroclastos
b) ( ) Epífisis, Diáfisis, Metáfisis, Periostio
c) ( ) Osteoblastos, Osteocitos, Osteoclastos
d) ( ) Hueso Compacto, Hueso esponjoso
e) ( ) Ninguna de las anteriores

11. Marque con una x la respuesta correcta. **¿**En cuántas regiones principales se divide el cuerpo humano**?**

a) ( ) 2 regiones **b) ( ) 3** regiones **c) ( ) 4** regiones

d) ( ) 5 regiones **e) ( ) 6** regiones

12. Marque con una x la respuesta correcta. Externamente el hueso tiene las siguientes partes:

a) ( ) Endostio, Cavidad medular, Hueso Compacto, Hueso Esponjoso, Médula ósea amarilla, Médula ósea Roja, Línea Epifisiaria

b) ( ) Epífisis, Diáfisis, Metáfisis, Periostio, Cartílago articular, Canal Nutricio

c) ( ) Hueso Compacto, Hueso Esponjoso

d) ( ) Ninguna de las anteriores

13. Complete el enunciado, escogiendo la palabra correcta: **Articulación–Ligamento –Músculos - Cartílago -Tendones - Movimiento- Óseos – Tendón**

Los ……se insertan en el hueso mediante los …….. Por lo tanto, el…….. es la parte del músculo que sirve de unión entre el vientre muscular y las inserciones en los segmentos
…… correspondientes.

14. Marque con una x la respuesta correcta. La sustancia que lubrica y nutre al cartílago articular de las articulaciones diartrodias es:

A) ( ) La membrana sinovial **B) ( )** El líquido sinovial

C) ( ) La cápsula sinovial **D) ( )** Cartílago articular **E) ( )** Ninguna de las anteriores

15. Marque con una x la respuesta correcta. Referente a las posiciones corporales, la siguiente descripción: "El paciente se encuentra en decúbito supino con la cabeza fuera del tablero (colgando), debiendo quitar el cabecero de la cama, con el objetivo de mantener el cuello en hiperextensión. Los hombros en el límite de la cabecera de la cama o camilla "; corresponde a...

A) ( ) Decúbito Supino
B) ( ) Decúbito
C) ( ) Decúbito Prono

D) ( ) Decúbito Lateral
E) ( ) Posición de Roser

13. SISTEMA ARTICULAR

"Una articulación es el área de contacto entre los huesos, un hueso y un cartílago, o entre tejido óseo y los dientes. En anatomía, una articulación es el elemento de unión entre dos huesos próximos. Las funciones más importantes de las articulaciones son de constituir puntos de unión del esqueleto y producir movimientos mecánicos, proporcionándole elasticidad y plasticidad al cuerpo, además de ser lugares de crecimiento. En el cuerpo humano hay más de 200 articulaciones. La artrología es la parte de la anatomía que estudia las articulaciones." Recuperado http://www.edvillajunco.es/doc/2_Articulaciones.pdf

13.1. Componentes anatómicos de una articulación móvil

En una articulación móvil, además de los huesos vinculados, hay unos elementos destinados a proteger los extremos óseos y otros que garantizan la estabilidad del conjunto:

"El Cartílago. - Formado de tejido cartilaginoso hialino, de color blanco, reviste las superficies articulares de los huesos. Carece de nervios y vasos sanguíneos propios lo que hace dificultosa su nutrición. Tiene por función disminuir las presiones entre los puntos de apoyo de los huesos e impide el desgaste de las articulaciones facilitando el deslizamiento de los huesos."

Recuperado de http://www.amicivirtual.com.ar/Anatomia/04SistArticular.pdf

"Superficies Articulares: son los bordes de las epífisis de los huesos largos, aquellas que se ponen en contacto. Las superficies articulares tienen formas muy variadas y de estas formas depende el tipo de articulación que es y los movimientos que va a realizar."

Recuperado de http://www.amicivirtual.com.ar/Anatomia/04SistArticular.pdf

Imágenes tomadas de

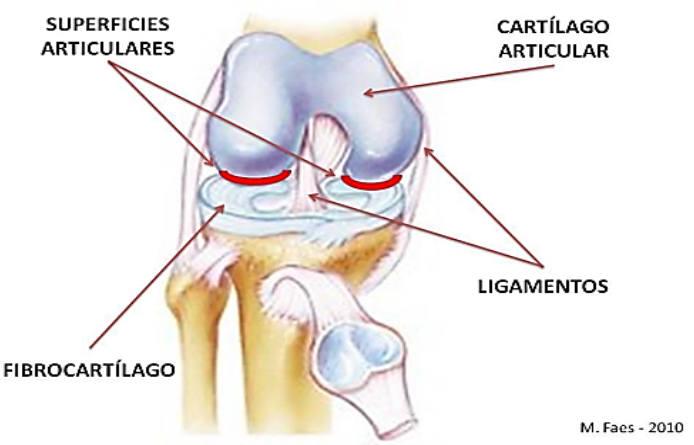

https://www.google.com.ec/search?q=articulacion+y+sus+partes&source=lnms&tbm=isch&sa=X&ved=0ahUKEwi_i4HZjd_VAhUGTCYKHeCMDSoQ_AUICigB&biw=1440&bih=791#imgrc=5u9J-sGMtGHb-M:

"La Cápsula Articular. - Se considera una extensión del periostio de los huesos que forma un envoltorio fibroso que une los huesos entre sí. Tiene como función contener, encerrar y fijar la articulación y sirve como límite de movimiento. Posee una gran vascularización. Es gruesa por lo que se divide en dos partes:

La **cápsula fibrosa** y la **membrana sinovial.**

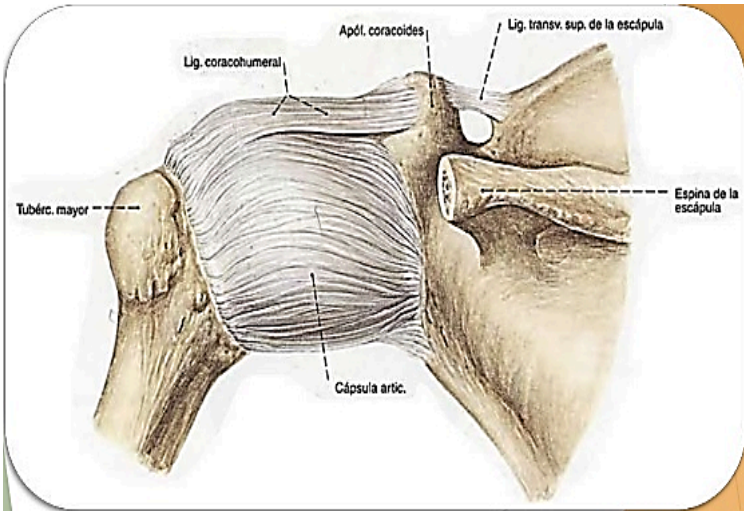

- **La cápsula fibrosa** es externa, proporciona estabilidad y protección a la articulación. A menudo, ligamentos adicionales ayudan a esta función al limitar movimientos específicos.

  La membrana sinovial es interna, recubre la cavidad articular y produce líquido sinovial, un lubricante que disminuye la fricción y aporta nutrientes al cartílago articular." **Recuperado de http://media.axon.es/pdf/93713.pdf.** "Las membranas sinoviales revisten las cavidades articulares. Al igual que las serosas, las sinoviales tapizan estructuras que no se abren al exterior. A diferencia de las mucosas, las serosas y la piel, las sinoviales carecen de epitelio y por esta razón no son tejidos epiteliales. Las sinoviales presentan una capa discontinua de células llamadas sinoviocitos, los cuales están cerca de la cavidad sinovial (espacio entre los huesos) y una capa de tejido conectivo (areolar y adiposo) por debajo de aquellos. Los sinoviocitos secretan algunos componentes del líquido sinovial." Recuperado de http://www.anatolandia.com/2015/07/membranas-que-son-y-como-se-clasifican.html

Imagen tomada de : http://www.anatolandia.com/2015/07/membranas-que-son-y-como-se-clasifican.html

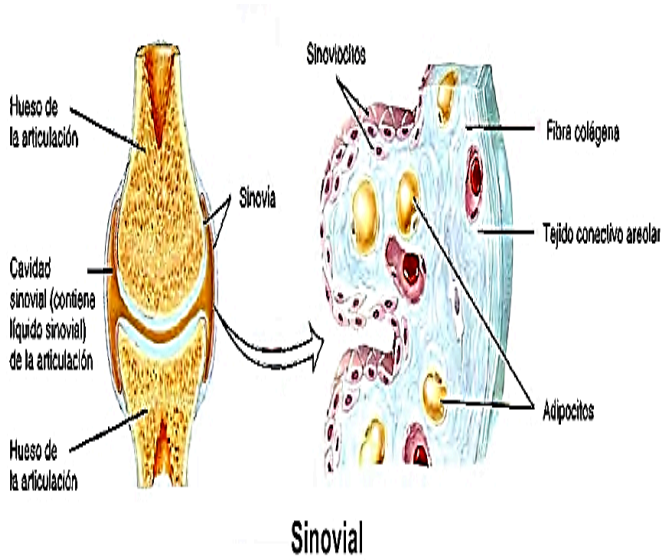

https://image.slidesharecdn.com/preparaduria-131104080355-phpapp01/95/articulacin-escapulohumeral-5-638.jpg?cb=1383552281

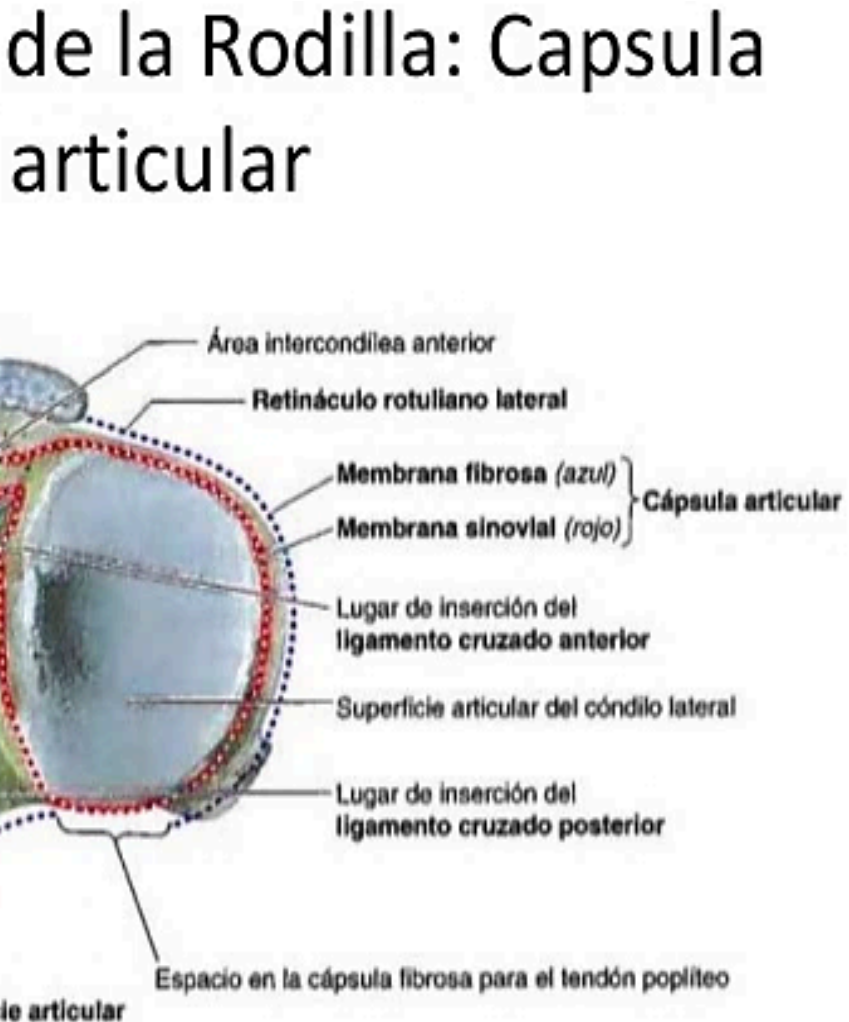

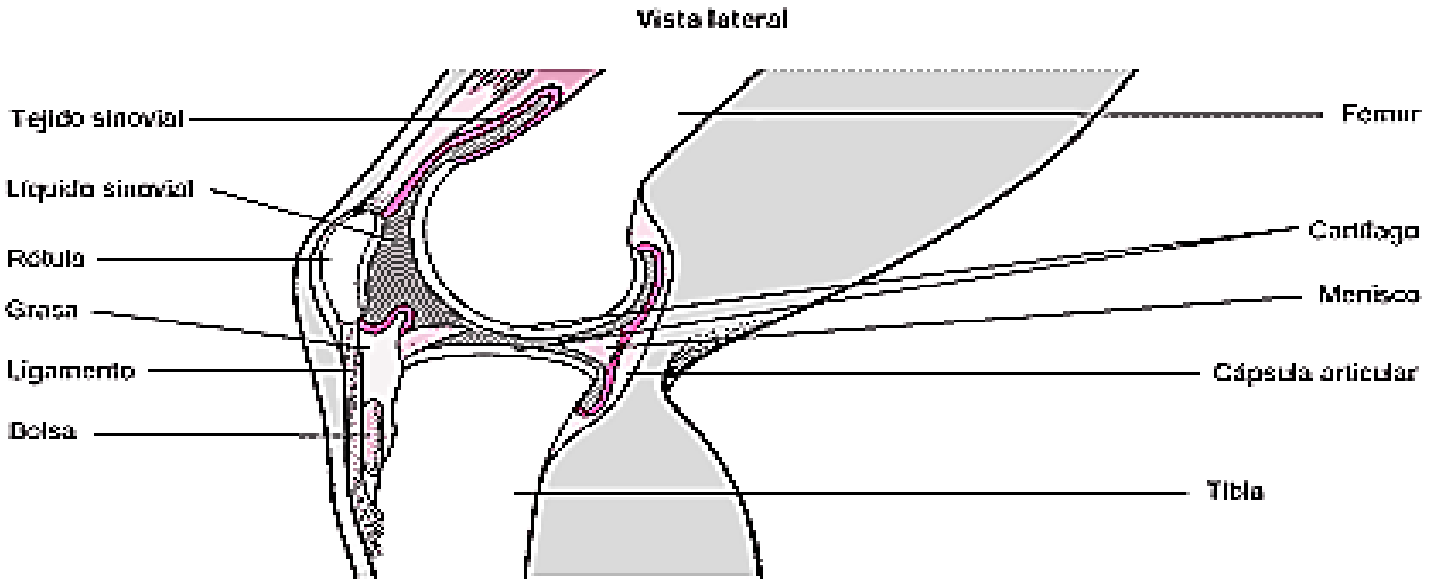

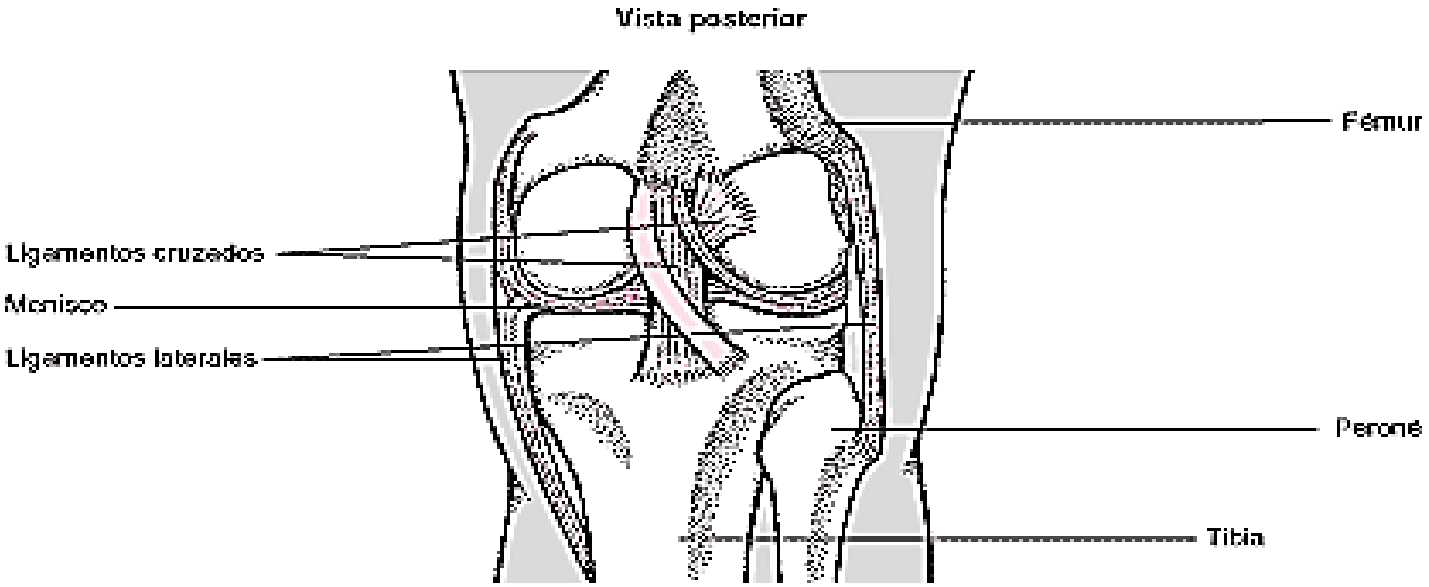

Imagen tomada de https://es.slideshare.net/MsMartine/articulaciones-del-miembro-inferior-47841249

Imagen tomada de http://www.blogodisea.com/wp-content/uploads/2010/03/sinovial-dedos-tronar-rodilla.gif

"Líquido Sinovial: líquido viscoso formado casi en su totalidad por agua; el resto se reparte entre proteínas, ácidos grasos y otras sustancias que llegan por plasma. Es muy similar a la clara del huevo. Tiene por función lubricar las articulaciones disminuyendo las fricciones entre los cartílagos y a la vez los nutre. Esta nutrición se favorece con el movimiento a causa de presiones alternas sobre los cartílagos, proceso tipo "esponja" de expresión y absorción en donde penetran sustancias nutritivas en los mismos." **Recuperado de http://www.amicivirtual.com.ar/Anatomia/04SistArticular.pdf** "El líquido sinovial rellena la cavidad articular, un delgado espacio exclusivo de las articulaciones diartrósicas y esencial para el movimiento libre. Los sacos de líquido sinovial se denominan bolsas y pueden encontrarse en todo el cuerpo. Las vainas sinoviales rodean los tendones largos de las manos y los pies." Recuperado de http://media.axon.es/pdf/93713.pdf

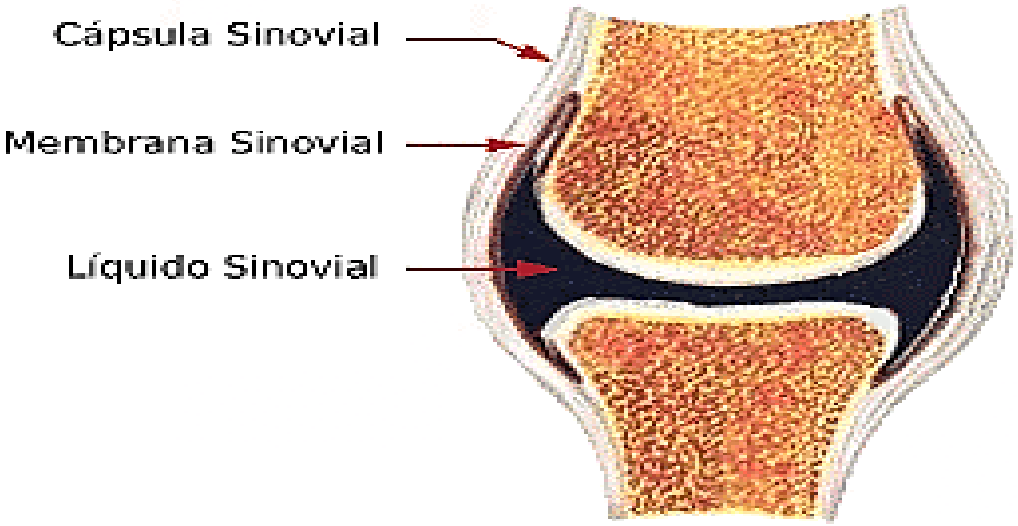

Imagen tomada de http://files.estructura.webnode.es/200000006-3cf193deb9/imagen_hueso.png

"Ligamentos: Son cordones de tejido fibroso muy resistentes que se encuentran en casi todas las articulaciones, cuando se encuentran dentro de las mismas se denominan intracapsulares (como por ejemplo el ligamento redondo de la cadera) y cuando están por fuera de ella se denominan extracapsulares (como los ligamentos laterales de la rodilla). La función de los ligamentos es unir, ligar los huesos; estabilizan la articulación limitando movimientos demasiados amplios. Los esfuerzos de tensión exagerada pueden acarrear su estiramiento gradual al extremo de que destruyan su función de mantener la integridad de la articulación.

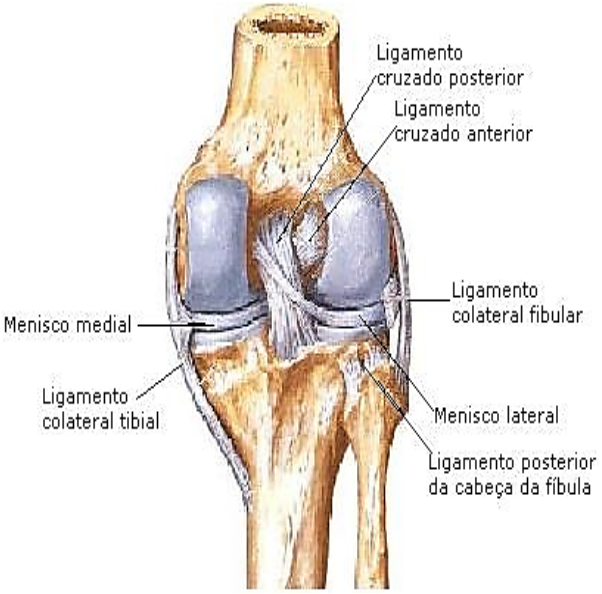

Imagen tomada de

https://www.google.com.ec/search?biw=1440&bih=791&tbm=isch&sa=1&q=capsula+articular&oq=cap&gs_l=psy-ab.1.0.0i67k1l3j0.793020.793958.0.797613.3.3.0.0.0.0.416.819.4-2.2.0....0...1.1.64.psy-ab..1.2.817.-y8pAbY59Ac#imgdii=SHcRGiKDwdO7PM:&imgrc=QH2TnWiEi34xGM

Fibrocartílagos (Meniscos y rodetes): Son estructuras de tejido conectivo fibroso que adaptan las articulaciones para lograr un mejor apoyo y amortiguación de la articulación. Un ejemplo serían los meniscos en la rodilla, el rodete cotiloideo en la cadera y el rodete glenoideo en el hombro. También una forma más especializada sería el disco

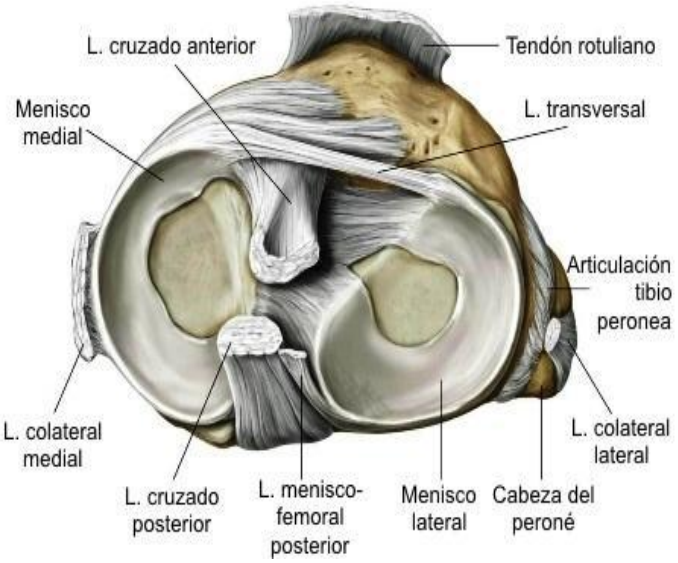

intervertebral en la columna." Recuperado de http://www.amicivirtual.com.ar/Anatomia/04SistArticular.pdf

"Los meniscos articulares en forma de placa, se insertan en la cápsula articular. Su función es armonizar las superficies articulares y amortiguar presiones. Los rodetes articulares corresponden a anillos ubicados en el borde de las cavidades articulares." **Recuperado de http://unefaanatomia.blogspot.com/2008/05/articulaciones.html**

Imagen tomada de http://www.cto-am.com/images/rodilla/meniscos/menisco1.jpg

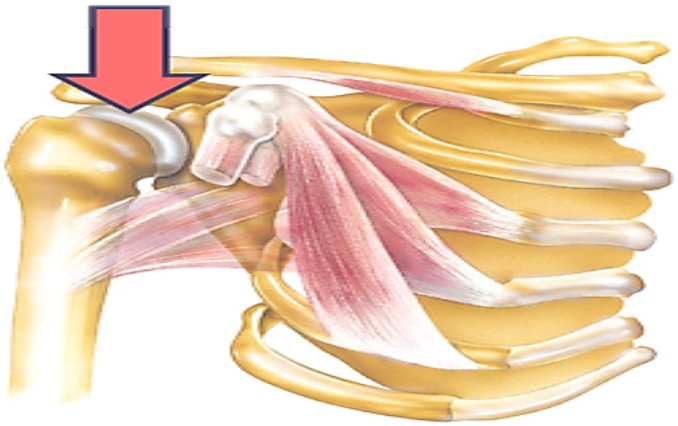

Imagen tomada de: http://unefaanatomia.blogspot.com/2008/05/articulaciones.html

"Los Tendones: - los tendones (otro tipo de tejido conectivo duro), localizados a ambos lados de la articulación, se sujetan a los músculos que controlan los movimientos de ésta.

Los músculos insertan en el hueso mediante los tendones. Por lo tanto, el tendón es la parte del músculo que sirve de unión entre el vientre muscular ('cuerpo' del músculo) y las inserciones en los segmentos óseos correspondientes. Hay músculos que tienen tendones muy cortos, mientras que otros tienen tendones realmente largos. Los tendones transmiten la fuerza muscular hacia los segmentos óseos para producir el movimiento del cuerpo.

Imagen tomada de

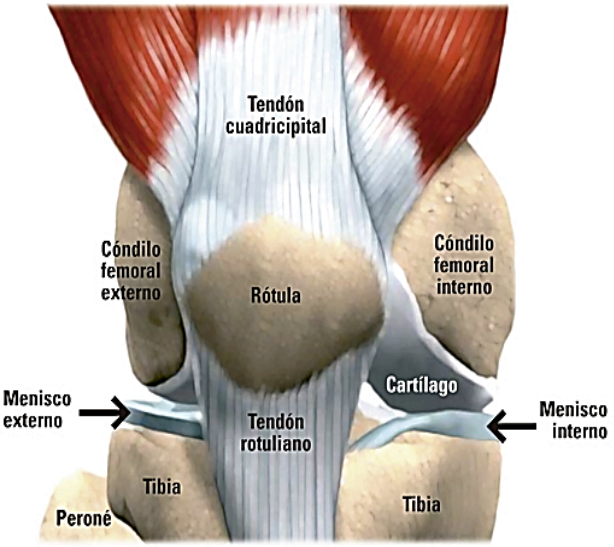

https://www.google.com.ec/search?q=bursas&tbm=isch&tbs=rimg:CSbysz2qRgIcIjgutMqmiBQvISlWc9GYN9Ssxe5t2G64S8Yln6EAf2-Tf3Ogb6FiEpq9OfN8IkNTw80LS_1GfOg97EyoSCS60yqaIFC8hEXZ9GmvDD0cZKhIJKVZz0Zg31KwR0uxOFQHnBVYqEgnF7m3YbrhLxhEhJ4dabg1eWioSCSWfoQB_1b5N_1EQtuJvU_1wFAWKhIJc6BvoWISmr0Rf7dSLBNiEcIqEgk583wiQ1PDzRHISZwdk-leNCoSCQtL8Z86D3sTEcpaw5Spsmz3&tbo=u&sa=X&ved=0ahUKEwjy57vYod_VAhWKhFQKHT1IDPIQ9C8IHA&biw=1440&bih=791&dpr=1#imgdii=JZ-hAH9vk39pjM:&imgrc=JvKzPapGAhw8lM:

Las Bursas: las bolsas llenas de líquido, llamadas Bursas, localizadas entre los huesos, ligamentos, u otras estructuras adyacentes, ayudan a amortiguar la fricción en una articulación."

Imagen y texto recuperados de http://www.edvillajunco.es/doc/2_Articulaciones.pdf

http://www.centralx.es/p/imagen/sistema-musculoesqueletico/esqueleto/articulaciones/bolsa-sinovial/

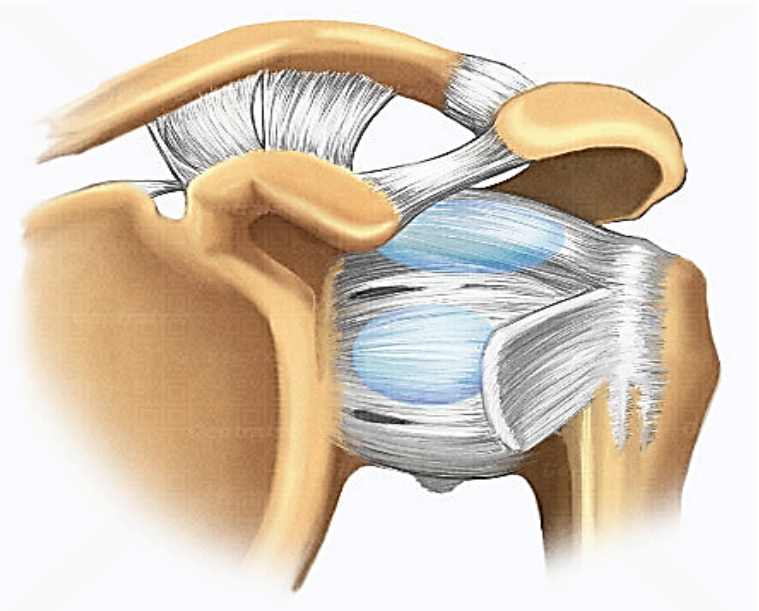

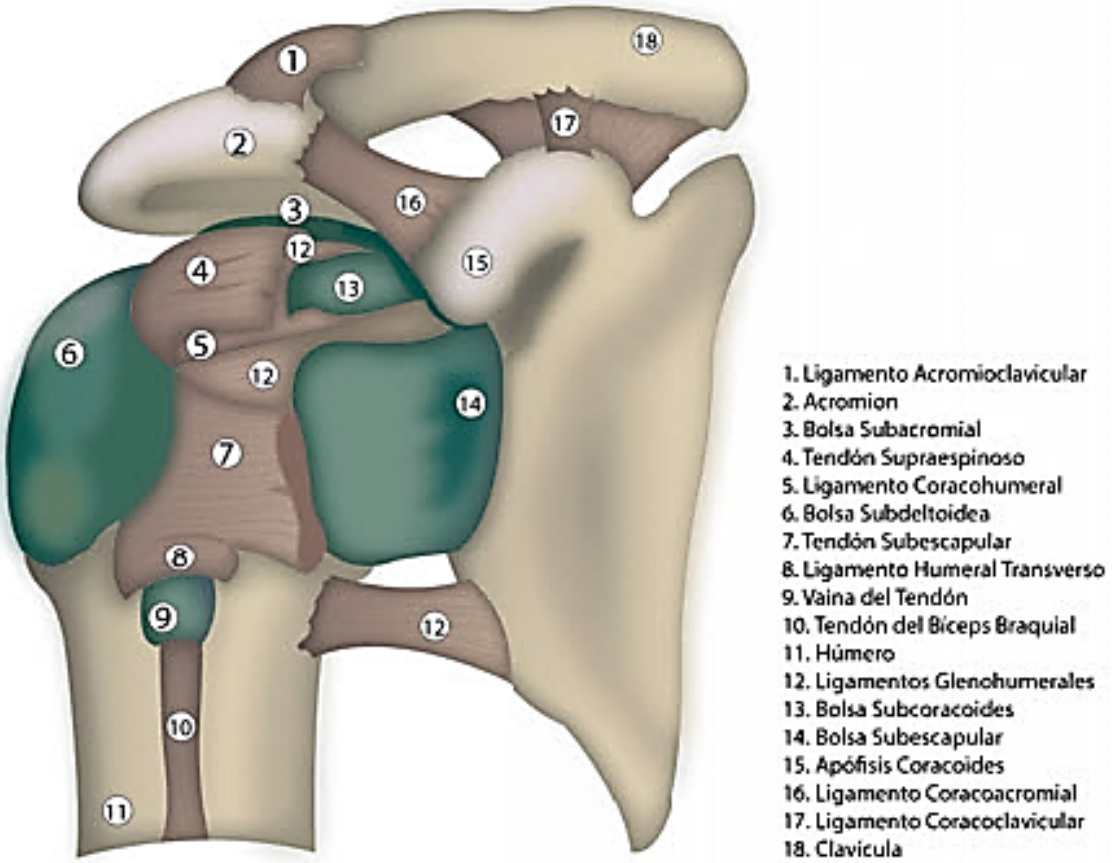

Figura 1. Articulación del hombro*

* Todas las figuras son propiedad del autor

Imagen tomada de http://www.scielo.org.co/img/revistas/cesm/v27n2/v27n2a08f1.jpg

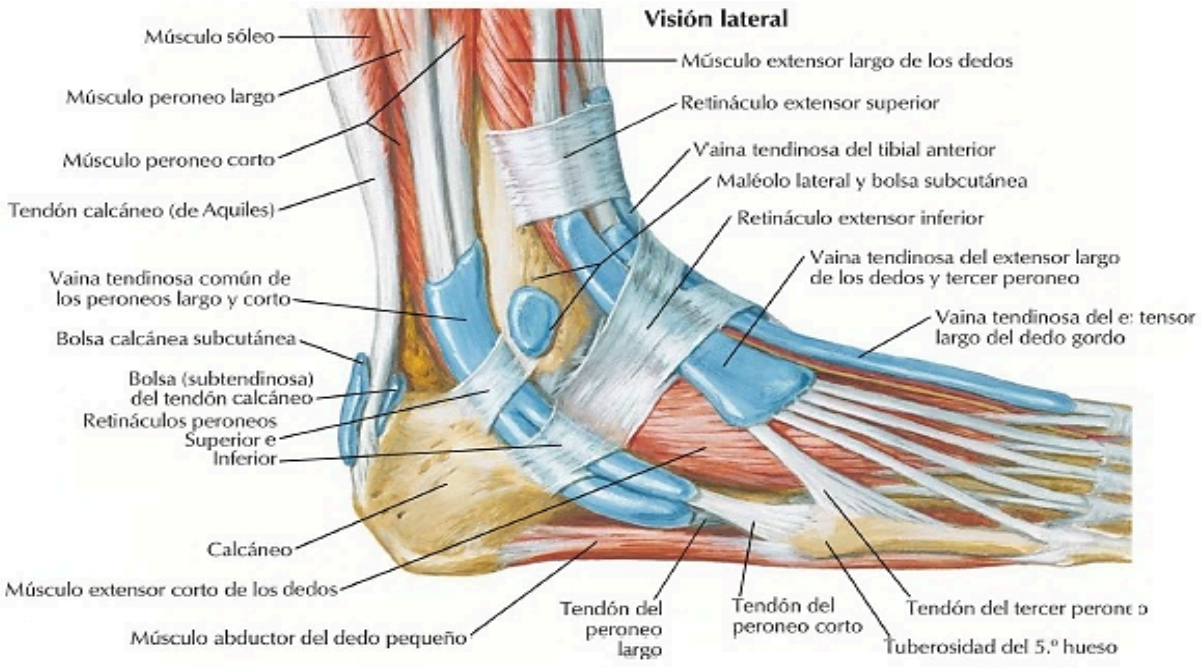

Imagen tomada de https://1.bp.blogspot.com/-GdDohLL-TBY/WDOEvzA_X5I/AAAAAAAAAKY/f2aALXzB_H01jnAYn7KRc_N3lRpB6Q6YgCLcB/s1600/tendones%2Bdel%2Btobillo%2B-%2Bvista%2Blateral.jpg

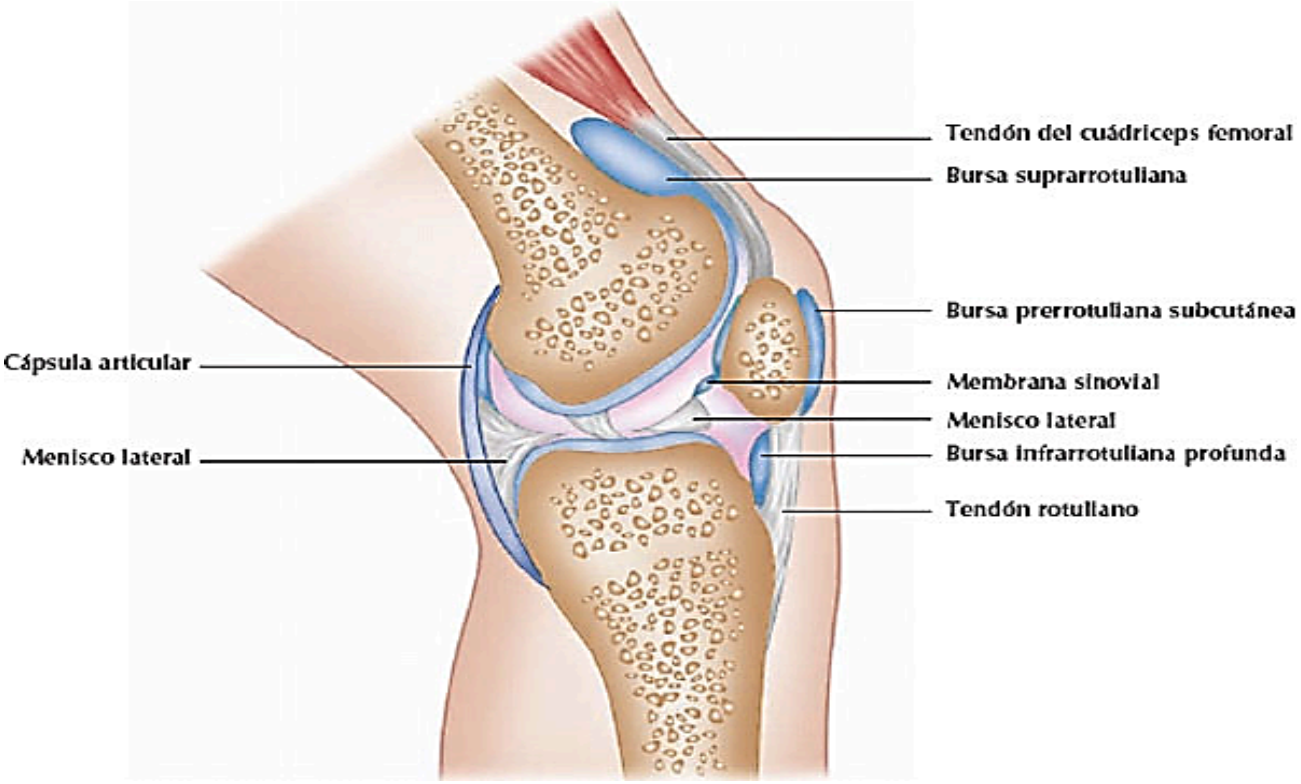

Imagen tomada de
https://www.google.com.ec/search?biw=1440&bih=791&tbm=isch&sa=1&q=liquido+sinovial&oq=liquido&gs_l=psy-ab.1.0.0i67k1j0l3.471665.474689.0.477905.7.7.0.0.0.0.534.1342.2-3j5-1.4.0....0...1.1.64.psy-ab..3.4.1341.gtGivDTbtOQ#imgdii=

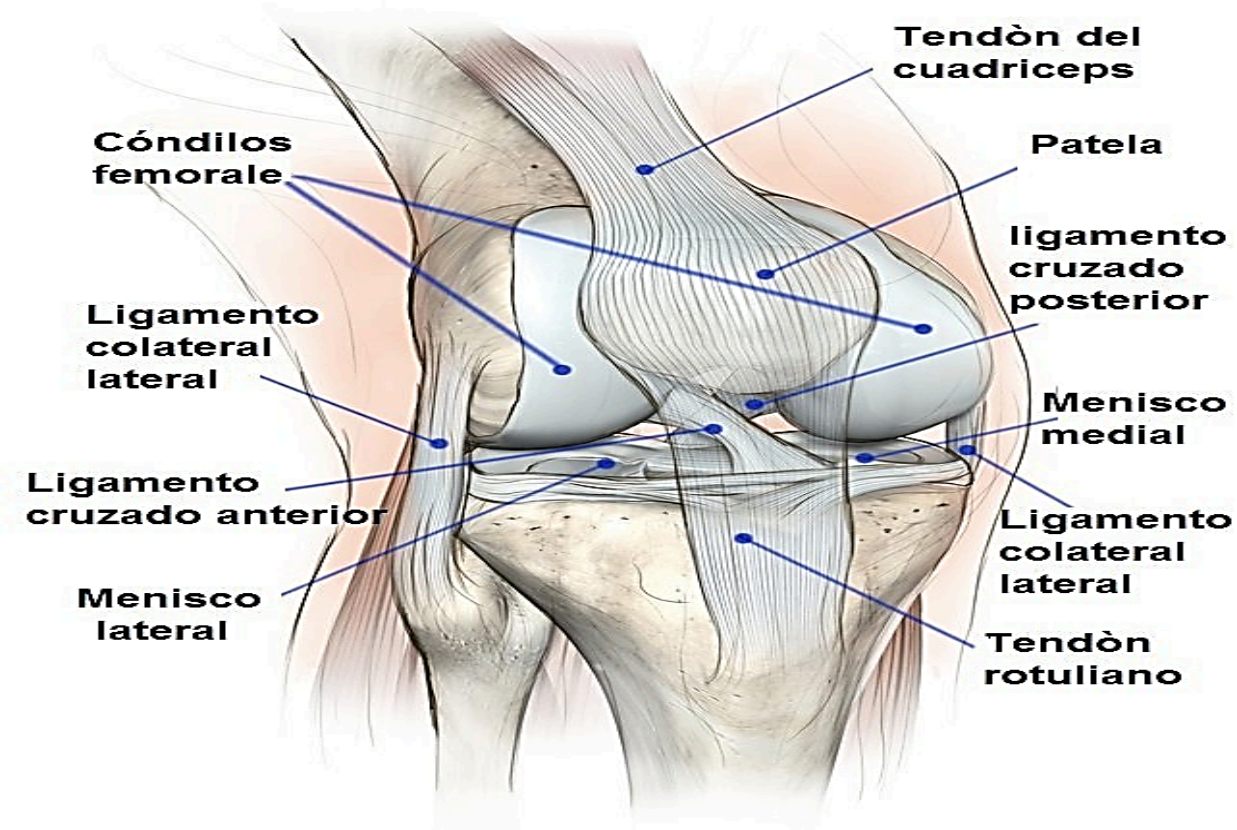

Oru-b4_VdQ5_DM:&imgrc=I3CCcNg5K1ZTbM:

Imagen tomada de
https://www.google.com.ec/search?biw=1440&bih=791&tbm=isch&sa=1&q=capsula+articular&oq=cap&gs_l=psy-ab.1.0.0i67k1l3j0.793020.793958.0.797613.3.3.0.0.0.0.416.819.4-2.2.0....0...1.1.64.psy-ab..1.2.817.-y8pAbY59Ac#imgdii=40bkdKq2fOTQYM:&imgrc=Vl0BvURmAtUSgM:

14. TIPOS DE ARTICULACIONES

De acuerdo a su grado de movimiento podemos clasificar a las articulaciones en tres tipos:

•Articulaciones inmóviles o sinartrosis.

•Articulaciones semimóviles o anfiartrosis.

•Articulaciones móviles, sinoviales o diartrosis.

"Pero este tipo de clasificación ha traído problemas en su interpretación, es por eso que se ha preferido clasificarlas de acuerdo a la sustancia interpuesta entre las superficies articulares.

Articulaciones Fibrosas

Articulaciones Cartilaginosas

Articulaciones Sinoviales

Actualmente, han existido discusiones respecto a la clasificación de las articulaciones.

Algunos anatomistas prefieren la clasificación antigua y otros la moderna. En realidad, ambas clasificaciones presentan ventajas y desventajas." Recuperado de http://www.anatomiahumana.ucv.cl/efi/APOYO%20ARTICULAR%201.pdf

14.1. Articulaciones inmóviles o sinartrosis:

Está constituida por dos extremos óseos más un tipo de tejido que une a estos elementos y que mantiene la rigidez entre las piezas óseas. Este tipo de articulaciones se encuentran en el cráneo, cara y en los huesos largos en crecimiento.

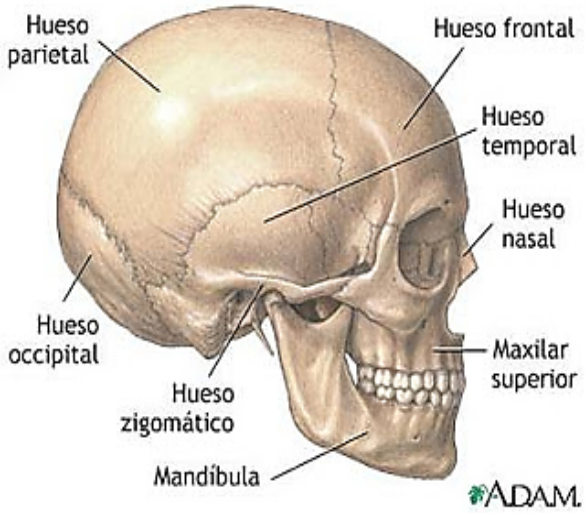

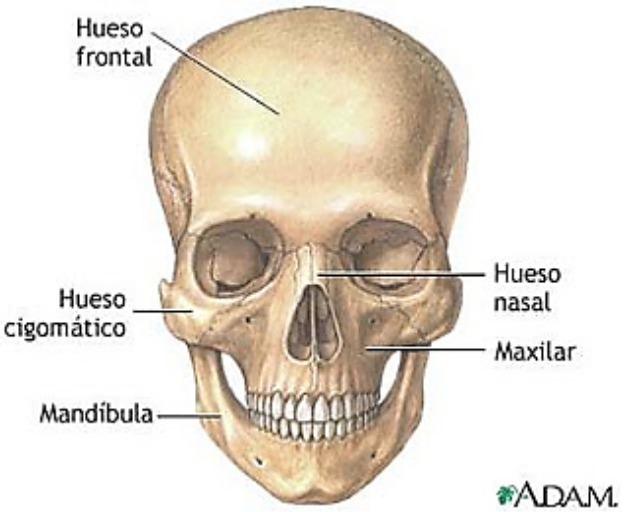

Imágenes tomadas de: http://unefaanatomia.blogspot.com/2008/05/articulaciones.html

Las sinartrosis constituyen puntos en donde se produce crecimiento óseo. En relación al tipo de tejido dispuesto entre los huesos la sinartrosis se divide en: Sinfibrosis, y Sincondrosis. Las articulaciones de sinfibrosis a su vez se subdividen en: sinfibrosis dentada, sinfibrosis escamosa, sinfibrosis armónica, sinfibrosis esquindelesis, y sinfibrosis gonfosis.

•Sinfibrosis.

Hay tejido fibroso interpuesto. Se pueden denominar suturas:

Se clasifican a su vez según la característica de los bordes de unión articular en:

- **Sinartrosis sinfibrosis dentada:** Sus bordes articulares son dentados como ocurre con las articulaciones de: Fronto-parietal, Biparietal y Parieto-occipital.





Imagen y texto tomados de: http://unefaanatomia.blogspot.com/2008/05/articulaciones.html

- **Sinartrosis sinfibrosis escamosa:** Si los bordes articulares son en bisel como ocurre en la articulación parieto-temporal.

Imagen y texto tomados de: http://unefaanatomia.blogspot.com/2008/05/articulaciones.html

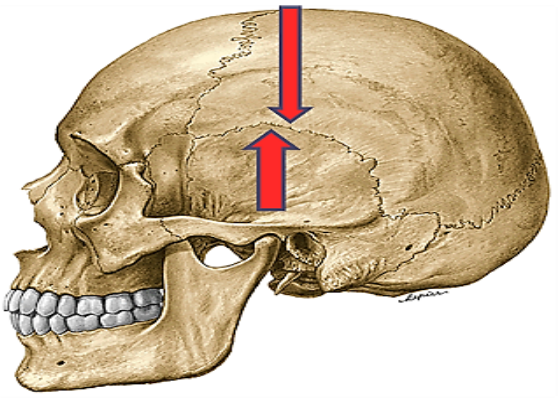

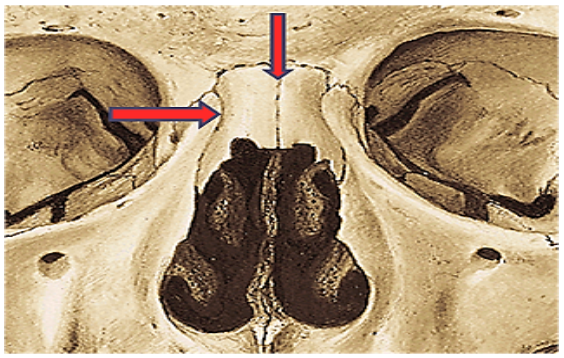

- **Sinartrosis sinfibrosis armónica:**

Si los bordes articulares son rugosos, como ocurre con las articulaciones naso-nasal, naso-maxilar y ungüi-maxilar.

Imagen y texto tomados de: http://unefaanatomia.blogspot.com/2008/05/articulaciones.html

- **Sinartrosis Sinfibrosis esquindelesis:**

Cuando uno de los bordes articulares entra en el borde del otro hueso en forma ranura. Ejemplo de este tipo es la articulación vomero-esfenoidal.

Imagen y texto tomados de: http://unefaanatomia.blogspot.com/2008/05/articulaciones.html

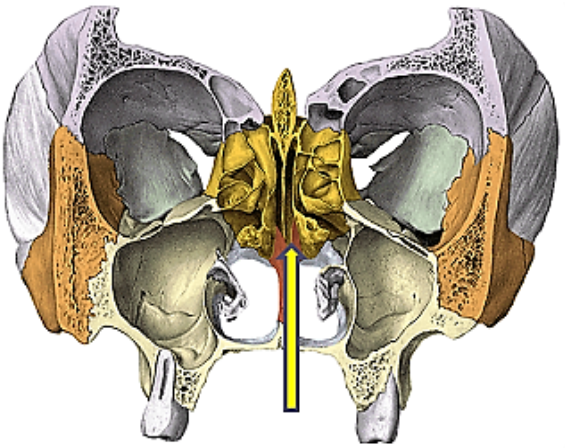

- **Sinartrosis Sinfibrosis gonfosis:** Cuando uno de los huesos se articula con el otro a través de una cavidad; Ejemplo de esto son las articulaciones dento-alveolares.

Imagen y texto tomados de: http://unefaanatomia.blogspot.com/2008/05/articulaciones.html

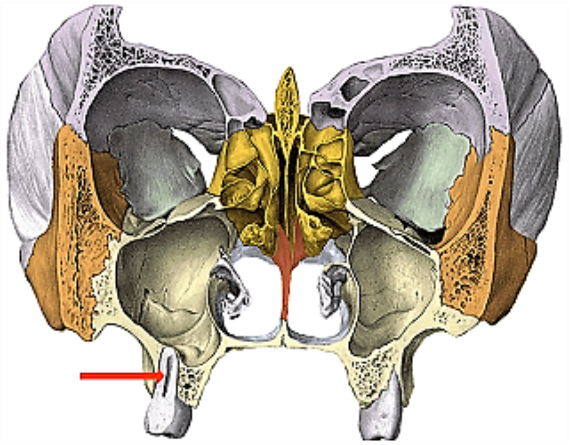

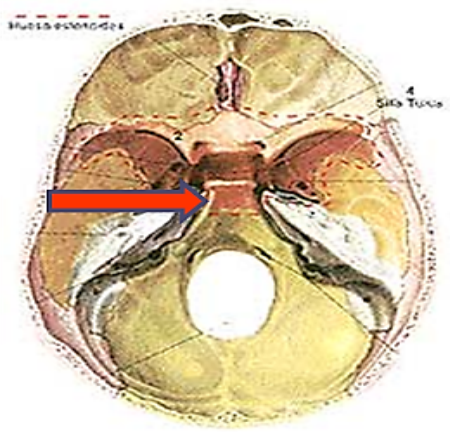

•**Sincondrosis:**

Hay tejido cartilaginoso interpuesto entre las superficies articulares. Ejemplo, la articulación occípito-esfenoidal o la unión diáfisis-epífisis de un hueso largo.

En los sujetos adultos estas sinartrosis sufren procesos de osificación constituyendo las llamadas sinostosis.

Imagen y texto tomados de: http://unefaanatomia.blogspot.com/2008/05/articulaciones.html

14.2. Articulaciones semimóviles o anfiartrosis:

Permiten leves movimientos y se reconocen dos tipos: Sínfisis y Sindesmosis

•Sínfisis: Donde los extremos óseos están unidos por un disco de tejido fibrocartilaginoso.

Imagen y texto tomados de: http://unefaanatomia.blogspot.com/2008/05/articulaciones.html

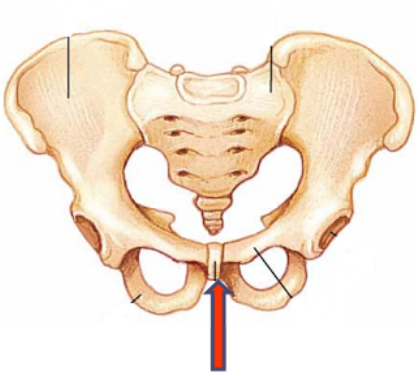

•**Sindesmosis**:

Las piezas óseas son mantenidas en posición por una membrana o ligamento interóseo de tipo fibroso.

Imagen y texto tomados de: http://unefaanatomia.blogspot.com/2008/05/articulaciones.html

14.3. "Articulaciones móviles, sinoviales o diartrosis

Son articulaciones muy móviles, de gran complejidad anatómica y funcional. Tienen en común las formaciones anatómicas de base que las constituyen:

-Las superficies óseas están revestidas de cartílago

-Los huesos están unidos por una cápsula articular y ligamentos

-La cápsula presenta un revestimiento sinovial en su cara interna

Según la forma de las superficies articulares, las diartrosis se clasifican en:

Enartrosis (Esféricas): las superficies articulares son esféricas o casi esféricas. Una de ellas convexa, se aloja en una superficie cóncava, ejemplo de esa es la articulación escápulo-humeral, la coxo-femoral y la astrágalo-escafoidea.

•Juntas forman una esfera.

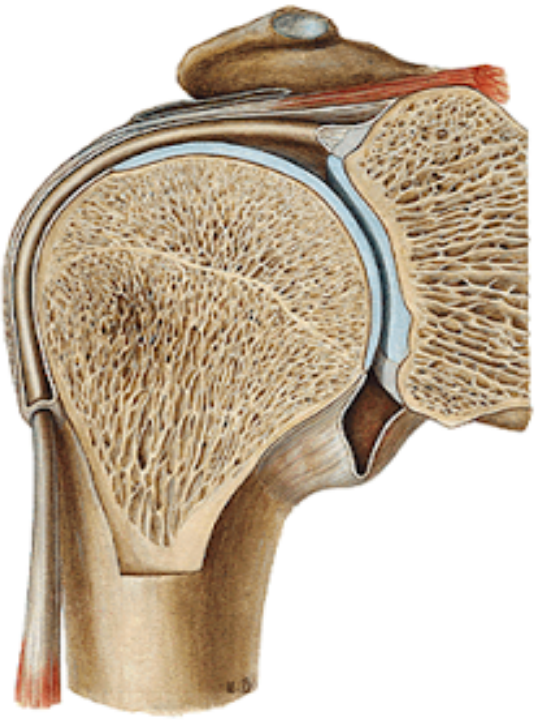

Imagen tomada de: http://unefaanatomia.blogspot.com/2008/05/articulaciones.html

Condíleas (Condilartrosis – Elipsoidales: las superficies articulares están representadas por dos segmentos elipsoidales dispuestos en sentido inverso (articulación radiocarpiana: cóndilo carpiano convexo, extremo inferior del radio cóncavo). Se distinguen en ellas dos subgéneros:

-Bicondileas Simples: dos superficies convexas deslizan una sobre la otra (articulación temporomaxilar de menisco interpuesto) Recuperado de http://www.anatomiahumana.ucv.cl/efi/APOYO%20ARTICULAR%201.pdf

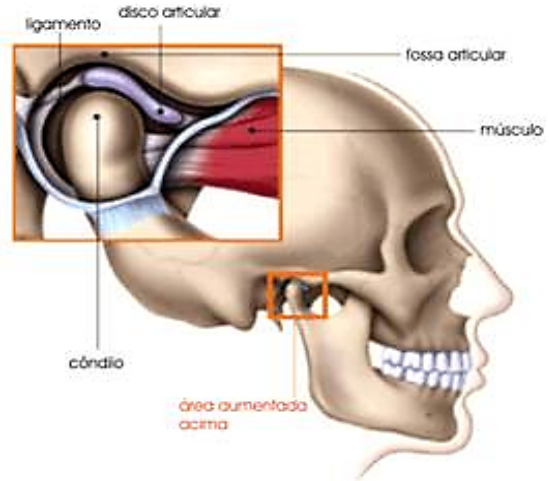

Imagen tomada de:http://www.clinicaichiban.com.br/uploads/fckupload/image/ATM.jpg

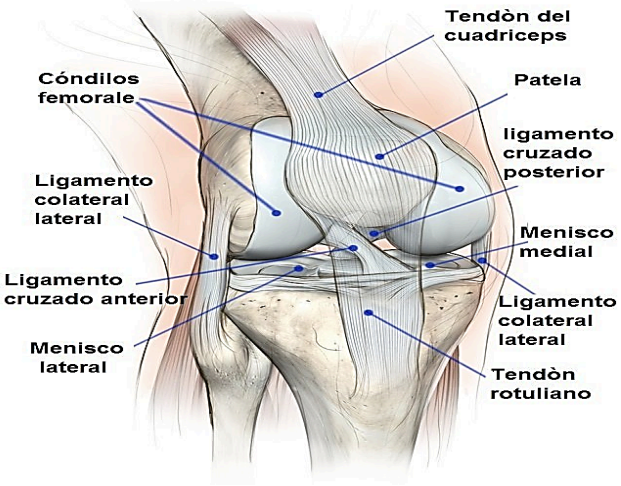

"**-Bicondileas Dobles**: dos cóndilos de una epífisis entran en contacto con superficies más o menos cóncavas o planocóncavas (articulación de la rodilla).

Recuperado de http://www.anatomiahumana.ucv.cl/efi/APOYO%20ARTICULAR%201.pdf

Imagen tomada de https://www.google.com.ec/search?biw=1440&bih=791&tbm=isch&sa=1&q=capsula+articular&oq=cap&gs_l=psy-ab.1.0.0i67k1l3j0.793020.793958.0.797613.3.3.0.0.0.0.416.819.4-2.2.0....0...1.1.64.psy-ab..1.2.817.-y8pAbY59Ac#imgdii=40bkdKq2fOTQYM:&imgrc=Vl0BvURmAtUSgM:

"Encaje reciproco o Condíleas invertidas o configurada en silla de montar: cada una de las superficies articulares es cóncava en un sentido y convexa en el otro. La concavidad de una corresponde a la convexidad de la otra. Ejem, la articulación esterno-clavicular, Trapecio-metacarpiana y calcáneo-cuboidea."

http://www.anatomiahumana.ucv.cl/efi/APOYO%20ARTICULAR%201.pdf

Imagen tomada de http://unefaanatomia.blogspot.com/2008/05/articulaciones.html

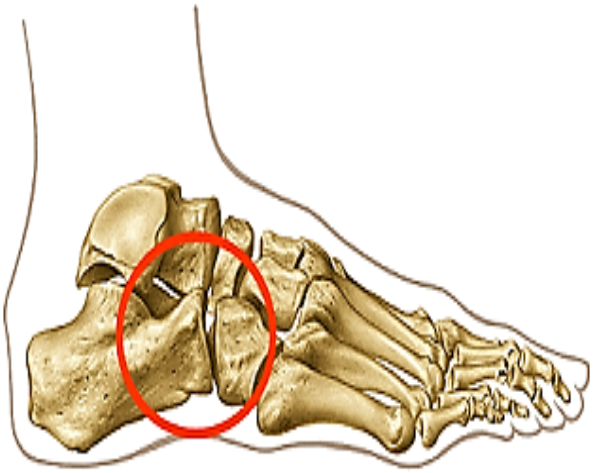

"Troclear o Trocleartrosis (monoaxiales): Similares a una bisagra, una de las superficies tiene forma de polea, en cuya "garganta" se aloja la saliente de la superficie articular opuesta. Ej. la articulación del codo y los dedos, las interfalángicas de las manos y pies, en la rodilla y la tibiotarsiana." Texto e imagen dos de recuperada de http://www.anatomiahumana.ucv.cl/efi/APOYO%20ARTICULAR%201.pdf

- Articulación humerocubital

"Trocoides (Trocoidartrosis - Pivote): las superficies articulares son segmentos de cilindro, uno convexo y otro cóncavo. Sólo permiten una rotación lateral y medial. Por ejem, articulaciones atlanto - odontoidea y las radiocubitales." Texto e imagen recuperados tomados de http://www.anatomiahumana.ucv.cl/efi/APOYO%20ARTICULAR%201.pdf

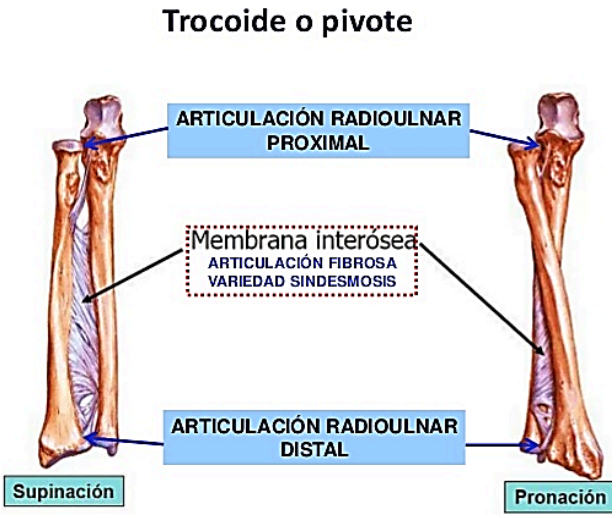

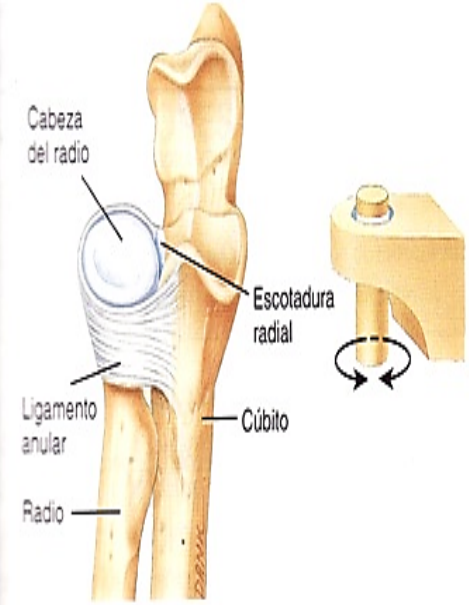

(c) Articulación en pivote o trocoide entre la cabeza del radio y la cavidad radial del cúbito

Imagen tomada de: https://www.google.com.ec/search?biw=1440&bih=791&tbm=isch&q=sisarcosis&sa=X&ved=0ahUKEwi5xoax09_VAhWJbSYKHbB_BOQQhyYIJQ#imgdii=qbOyl5HN6AVj7M:&imgrc=HnuBzszNUhcAbM:
Imagen tomada de: http://unefaanatomia.blogspot.com/2008/05/articulaciones.html

"Artrodias (Artrodiartrosis): presenta superficies articulares más o menos planas que se deslizan una sobre otra (apófisis articulares vertebrales, llamados hoy procesos articulares vertebrales)." Imagen y texto recuperados de http://www.anatomiahumana.ucv.cl/efi/APOYO%20ARTICULAR%201.pdf

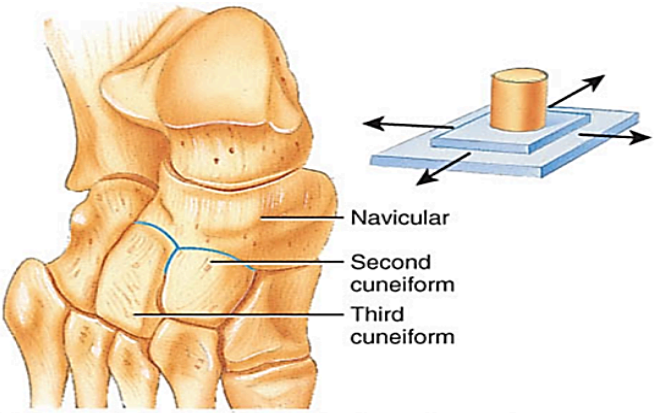

(a) Planar joint between the navicular and second and third cuneiforms of the tarsus in the foot

Sinsarcosis: se da esta denominación a espacios celulosos de deslizamiento y no a articulaciones verdaderas (espacios interserratotorácico, interserratoescapular, espacios previsceral y retrovisceral del cuello)."Recuperado de http://www.anatomiahumana.ucv.cl/efi/APOYO%20ARTICULAR%201.pdf

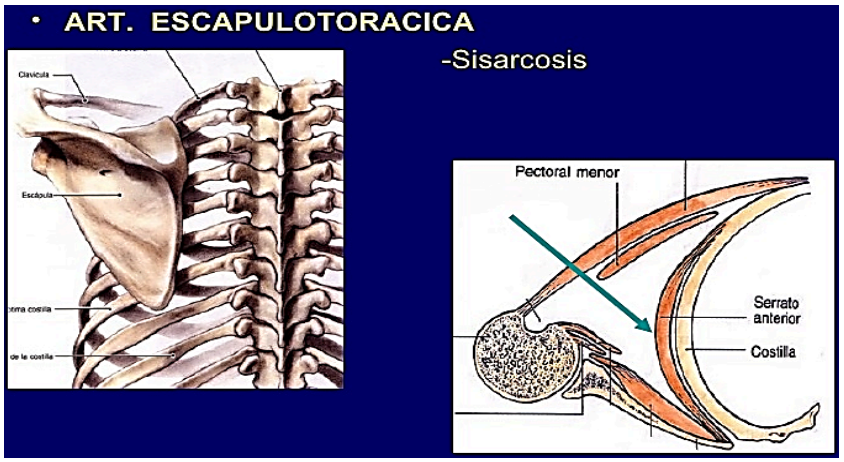

Imagen tomada de https://es.slideshare.net/ignacioperezt/1-cintura-escapular

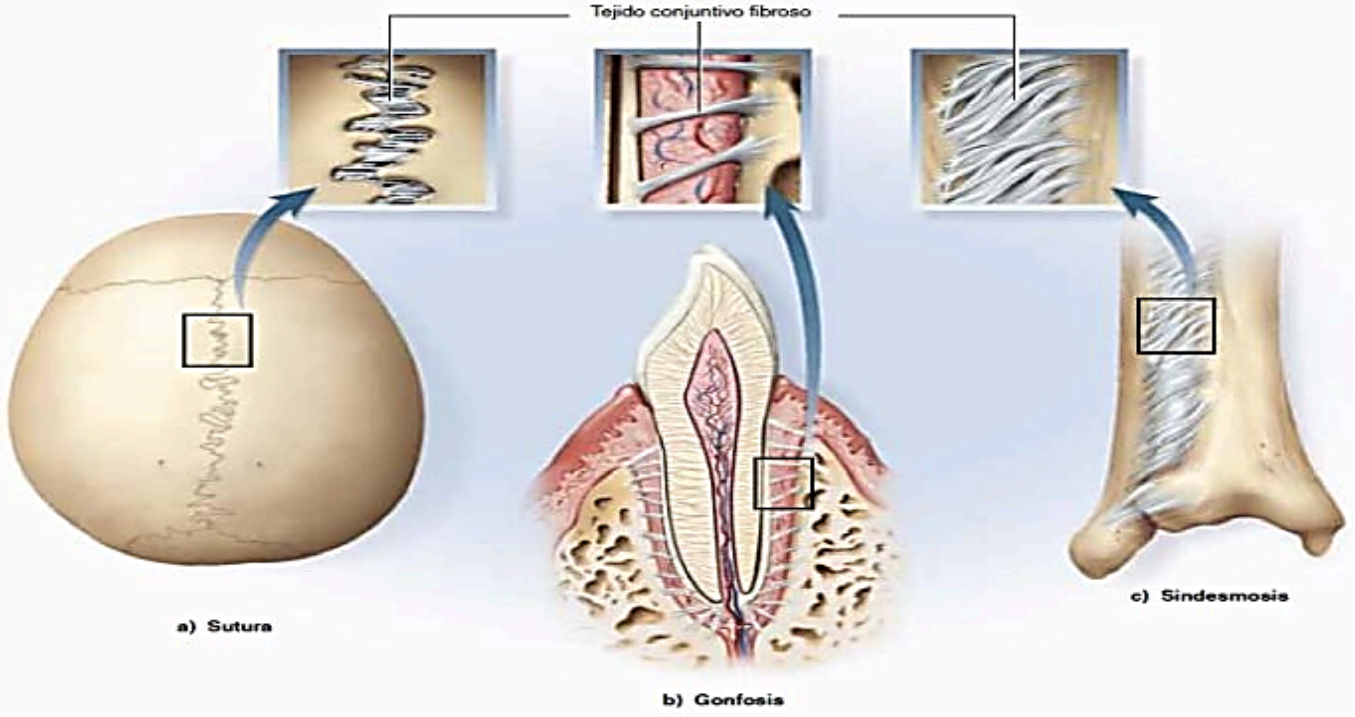

Imagen tomada de https://www.google.com.ec/search?biw=1440&bih=791&tbm=isch&sa=1&q=capsula+articular&oq=cap&gs_l=psy-ab.1.0.0i67k1l3j0.793020.793958.0.797613.3.3.0.0.0.0.416.819.4-2.2.0....0...1.1.64.psy-ab..1.2.817.-y8pAbY59Ac#imgdii=CBMCgcM2924_yM:&imgrc=mKmNU06p9UivGM:

Autoevaluación

Lea atenta y detenidamente el enunciado propuesto, y marque una (x) en la respuesta correcta de acuerdo a la interrogante planteada. El presente instrumento es de carácter individual, utilice esferográfico para el desarrollo del mismo, el uso de corrector o borrador anula la respuesta señalada.

1. Marque con una x la respuesta correcta. El término que describe la formación de las células sanguíneas cuál es.

a) ( ) Homeostasis

b) ( ) Hematopoyesis

c) ( ) Hemodinamia

d) ( ) Hemorragia

e) ( ) Ninguna de las anteriores

2. Marque con una x la respuesta correcta. El mineral que se almacena en los huesos y ayuda a mantener el equilibrio ácido-base de la sangre, la conducción del impulso nervioso, la contracción muscular, el mantenimiento de la presión arterial y la coagulación de la sangre es:

a) ( ) P **b) ( )** Mg **c) ( )** Ca

d) ( ) C **e) ( )** Mn **f) ( )** Ninguna de las anteriores

3. Marque con una x la respuesta correcta. ¿Cuál es el Tejido poroso que es el sitio para la formación de células sanguíneas?

a) ( ) Hueso esponjoso **b) ( )** Trabéculas c) **( )** Hueso compacto

d) **( )** Periostio **e) ( )** Ninguna de las anteriores

4. Marque con una x la respuesta correcta. ¿Cuál es el Tejido que rodea los huesos, que proporciona nutrición, protección y regeneración después de la lesión?

a) ( ) Hueso esponjoso **b) ( )** Trabéculas **c) ( )** Hueso compacto
d) ( ) Periostio **e) ( )** Ninguna de las anteriores

5. Marque con una x la respuesta correcta. ¿Cómo se llama la Proyección articular redondeada que forma una articulación?

a) ( ) Agujero **b) ( )** Meato **c) ( )** Cóndilo
d) ( ) Fosa **e) ( )** Ninguna de las anteriores

6. Marque con una x la respuesta correcta. La Prominencia aguda y delgada en la que se inserta un tendón o un ligamento se denomina...

a) ( ) Rama **b) ( )** Espina **c) ( )** Meato
d) ( ) Carilla **e) ( )** Ninguna de las anteriores

7. Marque con una x la respuesta correcta. Cómo se llama el proceso por el cual los osteoblastos elaboran hueso que sustituye un modelo fibroso o cartilaginoso.

a) ( ) Osificación **b) ( )** Hematopoyesis **c) ( )** Osteología
d) ( ) Artrología **e) ( )** Ninguna de las anteriores

8. Marque con una x la respuesta correcta. Cómo se llama el componente que llena el centro de la diáfisis de un hueso largo maduro se llama...

a) ( ) Trabéculas **b) ( )** Calcio **c) ( )** Médula
d) ( ) Hueso compacto **e) ( )** Ninguna de las anteriores

9. Marque con una x la respuesta correcta. ¿Cuál es el tipo de hueso según su morfología que se encuentran en la muñeca de la mano?

a) ( ) Hueso sesamoideo **b) ( )** Hueso corto **c) ( )** Hueso irregular
d) ( ) Hueso plano **e) ( )** Ninguna de las anteriores

10. Marque con una x la respuesta correcta. ¿Cómo se llama al movimiento accesorio descrito por una serie de puntos sobre una superficie ósea que toma contacto con una serie de puntos correspondientes sobre la otra?

a) ( ) Espín **b) ( )** Deslizamiento **c) ( )** Rodamiento
d) ( ) Convexo **e) ( )** Ninguna de las anteriores

11. Identifique y describa todas las funciones del hueso.

……

……

……

……

12. Marque con una x la respuesta correcta. **"**Las células del tejido óseo en el que su citoplasma presenta ergastoplasma, aparato de Golgi y puede presentar lisosomas, son capaces de sintetizar y de reabsorber, en

forma limitada, a componentes de la matriz ósea, tiene importancia en la regulación de la calcemia, son células de revestimiento óseo bañadas por el líquido tisular del tejido conjuntivo que rodea a los capilares sanguíneos", se denominan

A) ( ) Osteoprogenitoras
B) ( ) Osteoblastos
C) ( ) Osteocitos
D) ( ) Osteoclastos
E) ( ) Ninguna de las anteriores

Marque con una x la respuesta correcta. **El tejido óseo esponjoso se encuentra en:**

A) ( ) La metàfisis
B) ( ) La neurófisis
C) ( ) La epífisis
D) ( ) La hipófisis
E) ( ) La diáfisis

Marque con una x la respuesta correcta. **Aunque la dureza del hueso se debe a sus componentes minerales, sin la existencia de……, el hueso sería frágil.**

A) ( ) Queratina
B) ( ) Miosina
C) ( ) Actina
D) ( ) Colágeno
E) ( ) Hidroxiapatita

15. "CLASIFICACIÓN DE LAS ARTICULACIONES SEGÚN LA SUSTANCIA INTERPUESTA ENTRE LAS SUPERFICIES ARTICULARES.

15.1. Articulaciones Fibrosas

Como ya se ha dicho, los huesos de estas articulaciones se unen por tejido fibroso. El grado de movilidad que ocurre en la articulación fibrosa (sinartrosis) depende de la longitud de las fibras que unen los huesos.

Suturas. Aunque los huesos se encuentran separados, se mantienen unidos por varias túnicas de tejido conjuntiva robusto.

La unión de las superficies de articulación es muy grande y existe muy poco movimiento entre los huesos. Las suturas sólo ocurren en el cráneo; por eso se habla a veces de articulaciones ' de tipo craneal ".

Los bordes de los huesos pueden superponerse (sutura escamosa) o interdigitarse entre sí (sutura de dientes de sierra). Los huesos de la bóveda del cráneo del recién nacido no se hallan totalmente en contacto. Existen zonas en donde las suturas crean una zona amplia de tejido fibroso ("manchas Blandas") que se denominan fontanelas.

La fontanela anterior es la más prominente de todas. La fusión de los huesos por las líneas de sutura (sinostosis) se inicia en la cara interna de la bóveda del cráneo al iniciarse la tercera década de la vida y continúa su progresión después, En las personas muy ancianas se borran prácticamente todos los signos de suturas craneales.

Sindesmosis (del griego syndesmos, ligamento). Los huesos que forman este tipo de articulación fibrosa se unen por una lámina de tejido fibroso. El tejido puede ser un ligamento o membrana fibrosa; p.ej., la

membrana interósea comunica el borde interóseo de la Ulna. El movimiento que permite la sindesmosis puede ser mínimo o considerable. El grado, de movimiento depende de la distancia entre los huesos y de la flexibilidad del tejido fibroso de conexión. La membrana interósea entre los huesos del antebrazo es suficientemente amplia y flexible para que ocurra un movimiento considerable, como se observa durante la pronación y supinación del antebrazo y de la mano.

Gonfosis (del griego gomphos, cerrojo y osis, estado). Se trata de una articulación especial entre el diente y la cavidad alveolar, al que el tejido fibroso del ligamento periodontal fija sólidamente al diente. El movimiento de esta articulación (es decir el movimiento dental) representa un estado patológico.

15.2. Articulaciones Cartilaginosas

Existen dos tipos de articulaciones cartilaginosas; los huesos pueden estar unidos por cartílago hialino o por fibrocartílago.

Articulaciones cartilaginosas primarias (sincondrosis, articulaciones con cartílago hialino). Los huesos son unidos por cartílago hialino, que permite cierto movimiento de flexión en los primeros años de vida. Este tipo de articulación suele ser transitoria, por ejemplo, durante el desarrollo del hueso largo. La placa de cartílago epifisiario separa los extremos (epífisis) del cuerpo (diáfisis) de los huesos. Las articulaciones cartilaginosas primarias permiten que el hueso crezca longitudinalmente. Una vez que ocurre el desarrollo completo del hueso, el cartílago se transforma en hueso y las epífisis se unen a la diáfisis, quedando una línea Epifisiaria que se consolida con la edad. Algunas Sincondrosis permanecen, como, por ejemplo, la que ocurre entre el cartílago costal de la primera costilla y el esternón.

Articulaciones cartilaginosas secundarias (sínfisis, articulaciones fibrocartilaginosas).

Las caras de los huesos de la articulación están cubiertas por cartílago hialino y los huesos son unidos a través de un tejido fibroso robusto, fibrocartílago o ambos. Se trata de articulaciones potentes y con una movilidad discreta. Las articulaciones entre los cuerpos vertebrales de la columna que se unen por discos intervertebrales de fibrocartílago son articulaciones cartilaginosas secundarias. Estas articulaciones están destinadas a fortalecer los huesos y absorber los choques. El conjunto de las articulaciones ofrece una gran flexibilidad a la columna. Por ejemplo, la articulación cartilaginosa secundaria es la sínfisis del pubis, entre los cuerpos de los dos pubis.

La articulación manubrio esternal entre el manubrio y el cuerpo del esternón es también una articulación cartilaginosa secundaria. En el recién nacido, existe una articulación cartilaginosa secundaria entre la mitad derecha e izquierda de la mandíbula, conocida como sínfisis mandibular (sínfisis del mentón). Esta articulación desaparece cuando se osifican las dos porciones de la mandíbula (maxilar inferior), que se unen formando un solo hueso en la primera infancia. El lugar original de la articulación se puede ver en el adulto.

15.3. Articulaciones Sinoviales. - Las articulaciones sinoviales son las más frecuentes e importantes desde el punto de vista funcional. Estas articulaciones permiten un movimiento libre entre los huesos y son típicas de casi todas las articulaciones de los miembros (por ejemplo, articulaciones del

hombro y de la cadera). Se denominan articulaciones sinoviales porque contienen una sustancia lubricante llamada líquido sinovial y están tapizadas por una membrana o cápsula sinovial. Las tres características fundamentales de la articulación sinovial. Las articulaciones sinoviales poseen: (1) Cavidad Articular, (2) Cartílago Articular (3) Cápsula Articular (cápsula fibrosa tapizada por la membrana sinovial). En general están reforzadas por ligamentos accesorios independientes o insertados en la cápsula articular (engrosamientos intrínsecos). La fricción entre los huesos se reduce al máximo en las articulaciones sinoviales, ya que las caras articulares están cubiertas por una túnica delicada de cartílago articular, lubricado por líquido sinovial viscoso.

16. INERVACIÓN DE LAS ARTICULACIONES.

Las articulaciones poseen una rica inervación. Las terminaciones nerviosas se encuentran en la cápsula articular, tanto en la cápsula fibrosa como en la membrana sinovial. Los nervios articulares que se distribuyen en la articulación son ramos de los que inervan la piel situada por encima de los músculos que mueven la articulación. La ley de Hillton establece que los nervios que inervan una articulación también se dirigen a los músculos que mueven esa articulación y a la piel que cubre la inserción de estos músculos. El tipo fundamental de sensación que transmiten las articulaciones es la propiocepción, que ofrece información sobre el movimiento y la posición de las distintas porciones del cuerpo. Los impulsos se transmiten desde las terminaciones nerviosas de la cápsula hasta la médula espinal y el cerebro, los cuales participan en los reflejos encargados del control de los músculos que mueven las articulaciones. Las fibras dolorosas son abundantes en la cápsula fibrosa y en los ligamentos asociados. Estas terminaciones sensitivas responden a la torsión y estiramiento, como ocurre cuando se distiende la articulación con líquido (p.ej. rodillas hinchadas) por sinovitis o inflamación de la membrana sinovial.

Irrigación arterial y el drenaje venoso de las articulaciones

Existen numerosas arterias articulares que irrigan las articulaciones y emergen de los vasos que rodean la articulación (p.ej. Arterias epifisiarias). Estas arterias suelen comunicarse o anastomosarse formando redes como p.ej. las anastomosis que rodean al codo. El intercambio entre estas arterias y la cavidad articular ocurre mediante difusión. Las venas que acompañan a las arterias y, al igual que éstas, están presentes en la cara articular, sobre todo en la membrana sinovial." **Recuperado de http://www.anatomiahumana.ucv.cl/efi/APOYO%20ARTICULAR%201.pdf**

17. "ARTICULACIONES

17.1. Articulaciones de la cintura pélvica.

Los huesos ilíacos se articulan por delante entre sí, en la sínfisis del pubis, que es una articulación cartilaginosa. El sacro se articula con

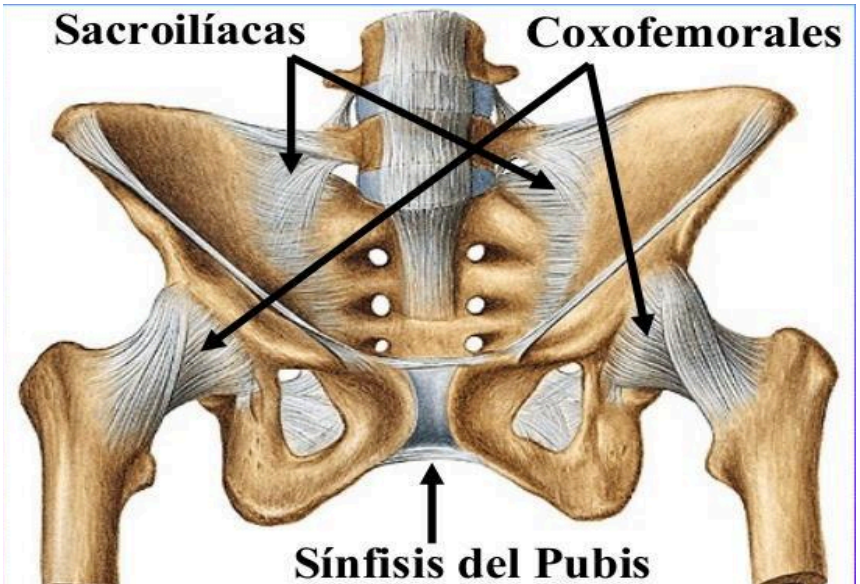

ambos huesos ilíacos por las articulaciones sacroilíacas (articulaciones sinoviales) y con el cóccix por la articulación sacrococcígea (articulación cartilaginosa conteniendo un disco fibrocartilaginoso entre ambos huesos).

Imagen tomada de https://es.slideshare.net/krlasanchez/31-miembro-inferior-huesos-y-articulaciones-20399522

17.2. Articulación de la cadera.

La articulación de la cadera es la articulación coxofemoral que es una articulación sinovial, de tipo esférico. Puede hacer movimientos muy amplios entre la cabeza del fémur y el hueso ilíaco. Está reforzada por varios ligamentos.

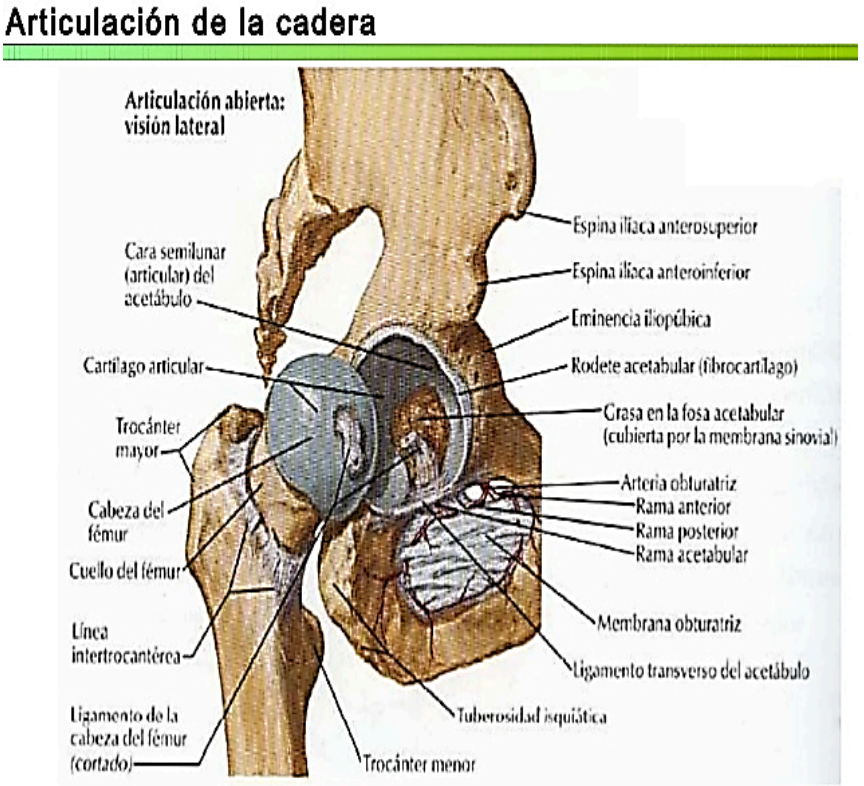

Imagen tomada de https://es.slideshare.net/wilygimenez/tema-42-articulaciones-del-miembro-inferior-cadera

"Articulación coxofemoral (Articulación de la cadera, Articulación coxofemoralis)

La articulación coxofemoral es una articulación Sinovial Esferoidea, contiene algunos ligamentos que son fundamentales en la estabilización de la articulación durante varios movimientos. Los ligamentos de la articulación coxofemoral se dividen en dos grupos principales: ligamentos capsulares e intracapsulares. Los ligamentos capsulares refuerzan la cápsula articular, estos incluyen al ligamento Iliofemoral, Pubofemoral y el Isquiofemoral. Los ligamentos intracapsulares se ubican dentro de la cápsula articular e incluyen al ligamento transverso del acetábulo y al ligamento de la cabeza del fémur." Recuperado de https://www.kenhub.com/es/study/articulacion-coxofemoral

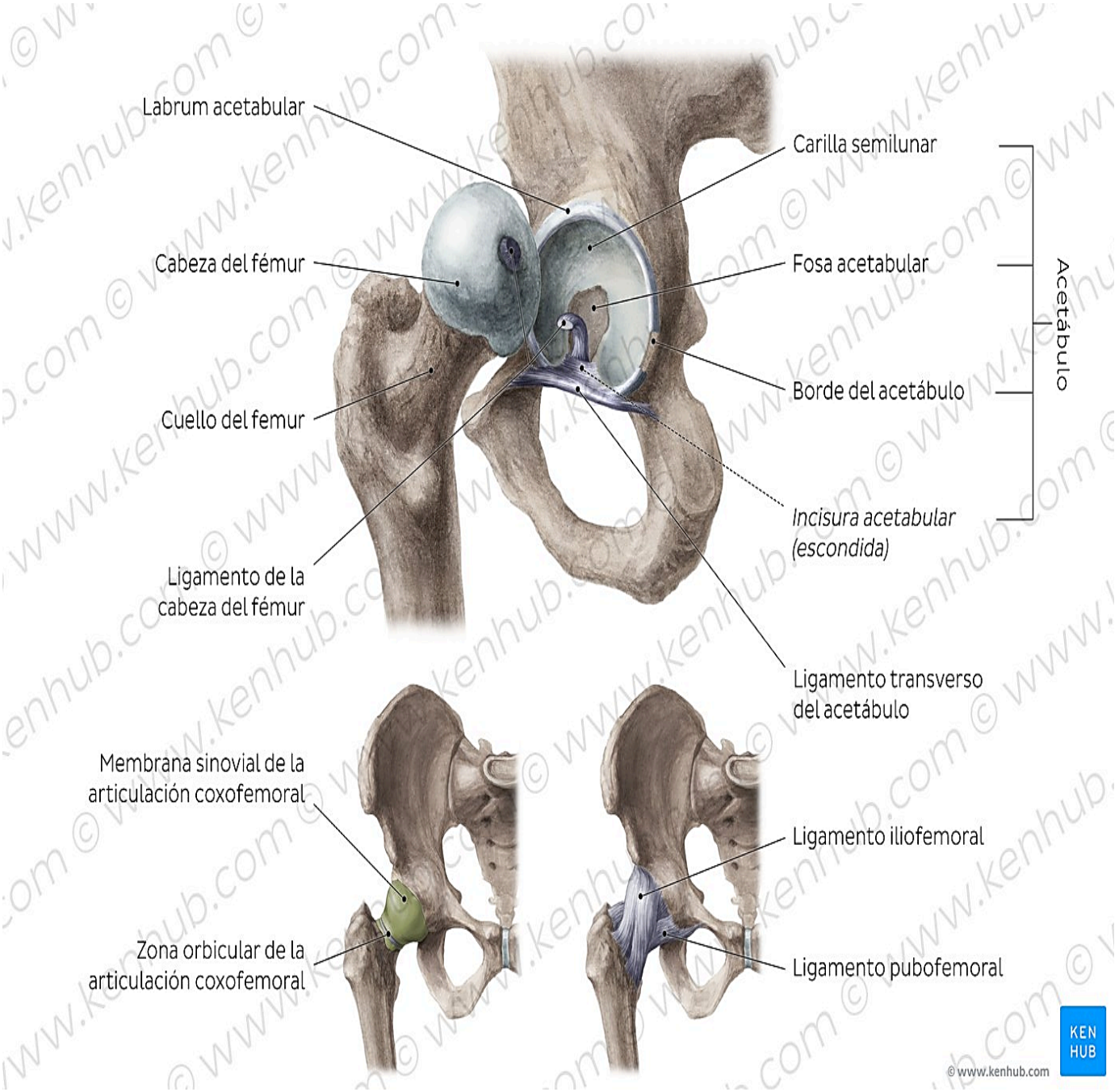

Imagen Extraída el 18/12/2021 de: https://www.kenhub.com/es/study/articulacion-coxofemoral

"Ligamentos Intracapsulares

- **Cápsula articular:** a nivel del coxal se encuentra periférico de lo que corresponde al limbo de la cavidad acetabular o ceja cotiloidea. A nivel del fémur la cápsula llega hasta la base del cuello del fémur.
- **Labrum (Rodete acetabular):** Es un fibrocartílago con forma de anillo que se extiende por todo el borde acetabular que entrega mayor superficie y perfección para poder recibir la cabeza del fémur.
- **Ligamento redondo (Ligamento de la cabeza del fémur)**: va desde la fovea capitis hasta el fondo de la cavidad cotiloidea (cavidad acetabular).

- **Ligamento Transverso del acetabulum:** que une los dos extremos de la ceja cotiloidea, sus inserciones son desde cada asta de la escotadura acetabular (escotadura isquiopubiana).

Ligamentos Extraarticulares

- **Ligamento Iliofemoral (o ligamento de Bertini):** tiene forma de Y invertida**,** va desde la espina ilíaca anteroinferior hasta la línea intertrocantérea. Continuamente se divide en dos fascículos; uno sigue un trayecto casi horizontal que llega al trocánter mayor (Iliopretrocantéreo) y otro que desciende casi verticalmente al trocánter menor (Iliopretrocantíneo). Se tensa en el movimiento de aducción.
- **Ligamento Pubofemoral:** Este ligamento parte del pubis (eminencia iliopectínea, cresta pectínea, rama horizontal del pubis y en el cuerpo del pubis) y llega a la proximidad del trocánter menor, superficial a la cápsula articular. Se tensa en el movimiento de abducción.
- **Ligamento Isquiofemoral:** se ubica en la parte posterior e inferior de la articulación, desde la porción isquiática del borde acetabular (Limbo o ceja cotiloidea) y llega hasta la parte alta del cuello del fémur, próximo a la fosa trocantérica a nivel del trocánter mayor. Se tensa en el movimiento de extensión.
- **Ligamento Zonular (Superficie semiluna da articular):** envuelve circularmente a toda la cápsula entre ésta y los tres ligamentos anteriores". Es un cartílago articular que cubre la superficie de la cavidad acetabular desde el Transfondo hasta el Limbo Texto Recuperado de https://www.exapuni.com/carreras/apunte/Universidad%20de%20Buenos%20Aires/Medicina/Anatom%C3%ADa/Articulacion%20Coxofemoral/894/0, el 18 /12/2021

17.3. Articulación de la rodilla. (Articulación Femorotibiopatelar)

La articulación de la rodilla es una articulación sinovial Troclear o en Bisagra entre el extremo inferior del fémur, la rótula y el extremo superior de la tibia. Las superficies articulares de los huesos están en contacto entre sí y recubiertas de cartílago, rodeadas por una cápsula fibrosa y varios ligamentos. En esta articulación hay dos meniscos, varios ligamentos y muchas bolsas sinoviales.

"La componen cuatro huesos que son el fémur, la tibia el peroné y la rótula y a su vez se distinguen tres articulaciones: la femorotibial, femororotuliana y tibioperonea, propiamente dicha la articulación de la rodilla es la femorotibial que es una articulación de tipo troclear.

Caras Articulares.

Son por un lado los cóndilos femorales y las cavidades glenoideas de los platillos tibiales.

Ambas caras articulares están recubiertas por cartílago, que son dos superficies ovaladas en forma de platillo en donde de las zonas internas de ambos platillos se levantan dos bordes óseos denominados espinas tibiales.

Entre los cóndilos femorales y las cavidades glenoideas de la tibia existen unos cartílagos fibrosos denominados meniscos, tienen forma de "C" el menisco interno y de "O" el menisco externo.

Toda la articulación de la rodilla se encuentra envuelta por una fuerte capa, que se fija en el fémur por encima de los cóndilos y en la tibia por debajo de los platillos tibiales.

Además de la cápsula que fija los segmentos óseos de esta articulación existen unos ligamentos muy importantes que aumentan la estabilidad articular, estos son:

- **Ligamento lateral interno (Ligamento Colateral Medial)**: va desde el epicóndilo interno femoral hasta el epicóndilo interno tibial, haciendo escala o fijándose en el menisco interno.
- **Ligamento lateral externo (Ligamento Colateral Lateral)**: va desde el epicóndilo femoral externo hasta la cabeza del peroné fijándose también al menisco externo.

Los ligamentos laterales estabilizan lateralmente la articulación.

- **Ligamento anterior de la rodilla** (tendón de inserción del músculo cuádriceps), este tendón baja por la parte anterior de la rótula envolviéndola y se inserta en la tuberosidad anterior de la tibia, este es el tendón del cuádriceps.
- **Ligamento Rotuliano**: igualmente que el anterior va desde la rótula a la tuberosidad anterior de la tibia confundiéndose con el tendón del cuádriceps. "Estabiliza la rodilla por anterior y morfológicamente es lo mismo que el tendón del cuádriceps que llega a la tuberosidad de la tibia." https://kinesiologiaestudiantes.blogspot.com/2016/09/artrologia-miembro-inferior.html
- **Ligamento Capsular o Cápsula Articular:** es una cápsula fibrosa que se extiende desde la circunferencia superior que rodea el fémur y una circunferencia inferior que envuelve el extremo superior de la tibia
- **Retinácula patelae (Ligamento Transverso de la Rodilla - Yugal)**: conjunto de fibras transversales que envuelven por encima a la rótula formando una red y va de una parte a la otra de la cápsula articular.
- "Menisco Medial: es corto y ancho, forma un círculo casi completo
- Menisco Lateral: el largo y angosto, tiene forma de "C"
- Ligamento Menisco femoral (Plica sinovial): son dos ligamentos accesorios que nacen del cuerno o asta posterior del menisco lateral y llega al cóndilo medial del fémur por su cara interna, se divide en menisco femoral anterior y posterior." https://kinesiologiaestudiantes.blogspot.com/2016/09/artrologia-miembro-inferior.html
- **"Ligamento Poplíteo Arqueado**: va desde la cabeza de la fibula en dirección a él cóndilo lateral del fémur, también tiene fibras que se envuelven para permitir el paso del músculo poplíteo.
- **Ligamento Poplíteo Oblicuo**: este ligamento es una expansión del tendón del semimembranoso, partiendo a nivel del cóndilo medial de la tibia y se dirige hacia superior y oblicuamente hacia el cóndilo lateral del fémur.**"** https://kinesiologiaestudiantes.blogspot.com/2016/09/artrologia-miembro-inferior.html
- **Ligamentos cruzados**: son ligamentos intraarticulares.
  - **Ligamento cruzado anterior**: desde la espina tibial anterior hasta el cóndilo externo del fémur.
  - **Ligamento cruzado posterior**: desde el cóndilo femoral interno hasta la superficie retroespinal."

Texto Recuperado de https://www.exapuni.com/carreras/apunte/Universidad%20de%20Buenos%20Aires/Medicina/Anatom%C3%ADa/Articulacion%20Coxofemoral/894/0, el 18 /12/2021

Tendòn del cuadriceps
Cóndilos femorale
Patela
ligamento cruzado posterior
Ligamento colateral lateral
Menisco medial
Ligamento cruzado anterior
Ligamento colateral lateral
Menisco lateral
Tendòn rotuliano

Imagen tomada de https://www.google.com.ec/search?biw=1440&bih=791&tbm=isch&sa=1&q=capsula+articular&oq=cap&gs_l=psy-ab.1.0.0i67k1l3j0.793020.793958.0.797613.3.3.0.0.0.0.416.819.4-2.2.0....0...1.1.64.psy-ab..1.2.817.-y8pAbY59Ac#imgdii=40bkdKq2fOTQYM:&imgrc=VI0BvURmAtUSgM:

17.4. Articulación del tobillo.

La articulación del tobillo es la articulación tibiotarsiana o tibioperoneoastragalina, entre la cara inferior de la tibia, las caras articulares de los maléolos y el astrágalo. Está reforzada por varios ligamentos." Recuperado de http://www.edvillajunco.es/doc/7_extremidad_inferior.pdf

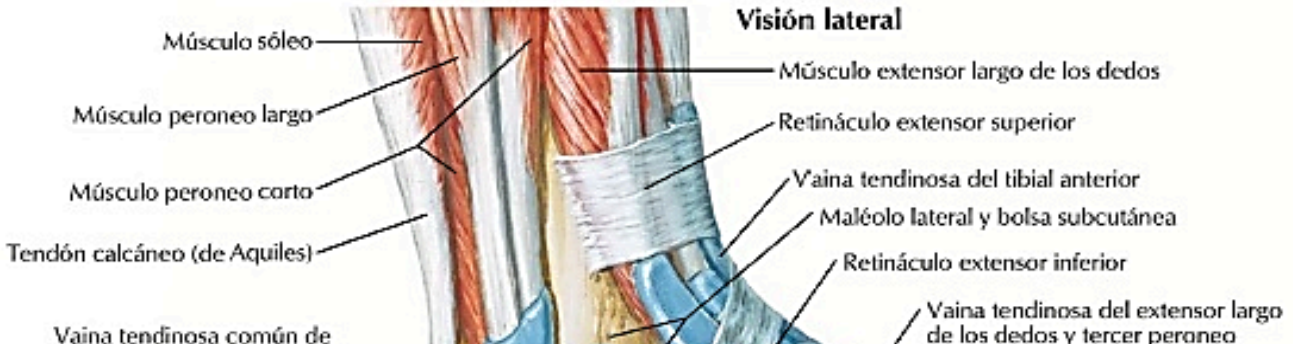

Imagen tomada de https://1.bp.blogspot.com/-GdDohLL-TBY/WDOEvzA_X5I/AAAAAAAAAKY/f2aALXzB_H01jnAYn7KRc_N3lRpB6Q6YgCLcB/s1600/tendones%2Bdel%2Btobillo%2B-%2Bvista%2Blateral.jpg

17.5. "Articulación Glenohumeral o Escapulohumeral

La articulación escápulohumeral o glenohumeral es la articulación del hombro, perteneciente al grupo de las *enartrosis*, variedad de diartrosis, cuyas superficies articulares son la cabeza del húmero y la cavidad glenoidea de la escápula, ambas recubiertas de cartílago articular hialino.

Estando el sujeto de pie, con los brazos caídos a lo largo del cuerpo, la cabeza humeral, hemisférica y lisa, está dirigida hacia dentro, atrás y arriba, mientras que la cavidad glenoidea de la escápula mira hacia el exterior, adelante y arriba; el rodete glenoideo, fibrocartilaginoso, la agranda notablemente. Rrecuperado de http://2acrinlajealanatomiahombron.blogspot.com/2010/11/articulacion-glenohumeral-o.html

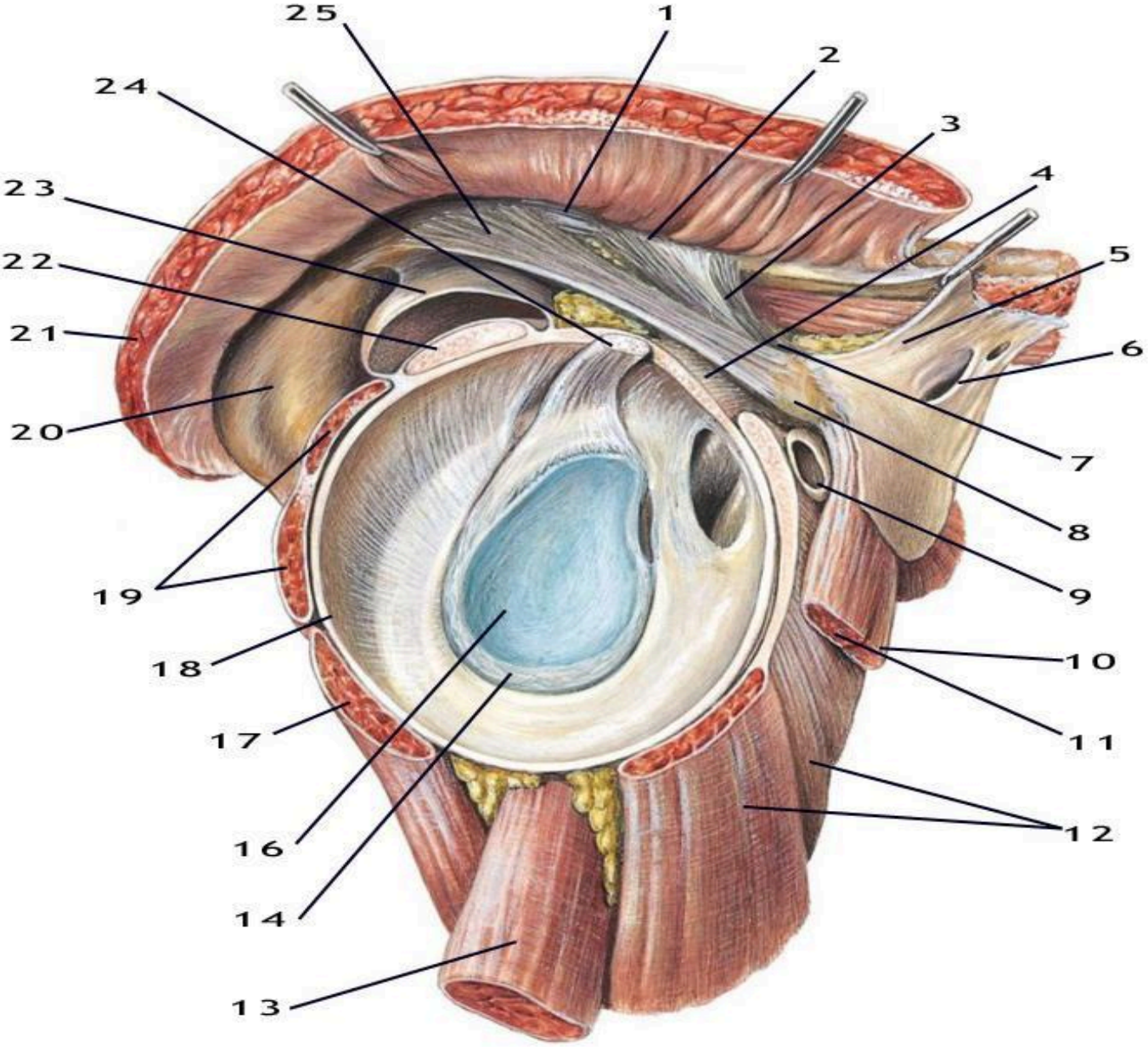

Tabla de referencias (vista externa de la articulación escápulo humeral - hombro derecho)

1. ligamento acromioclavicular; **2.** Clavícula (debajo del ligamento trapezoide); **3.** Ligamento trapezoide; **4.** Tendón del músculo supraespinoso; **5.** Fascia pectoral; **6**. Hiato de la vena cefálica, en la fascia pectoral; **7.** Ligamento conoides; **8.** Apófisis coracoides; **9.** Bursa coracobraquial; **10**. Músculo coracobraquial; **11**. Músculo bíceps braquial (porción corta); **12**. Músculo subescapular; **13.** Músculo tríceps braquial (porción larga); **14.** Labrum glenoideo; **16.** Cavidad glenoidea; **17.** Músculo redondo menor; **18.** Cápsula articular; **19.** Músculo infraespinoso; **20**. Acromion; **21**. Músculo deltoides; **22.** Tendón del músculo supraespinoso; **23.** Bursa subacromial; **24.** Tendón de la porción larga del músculo bíceps braquial; **25.** Ligamento coracoideoacromial. Texto e imagen recuperados de http://3.bp.blogspot.com/-c2j9DNzo_0s/UQJwjU3vkHI/AAAAAAAAAFI/wd-FHyVzZa0/s200/acromioclavlig.JPG

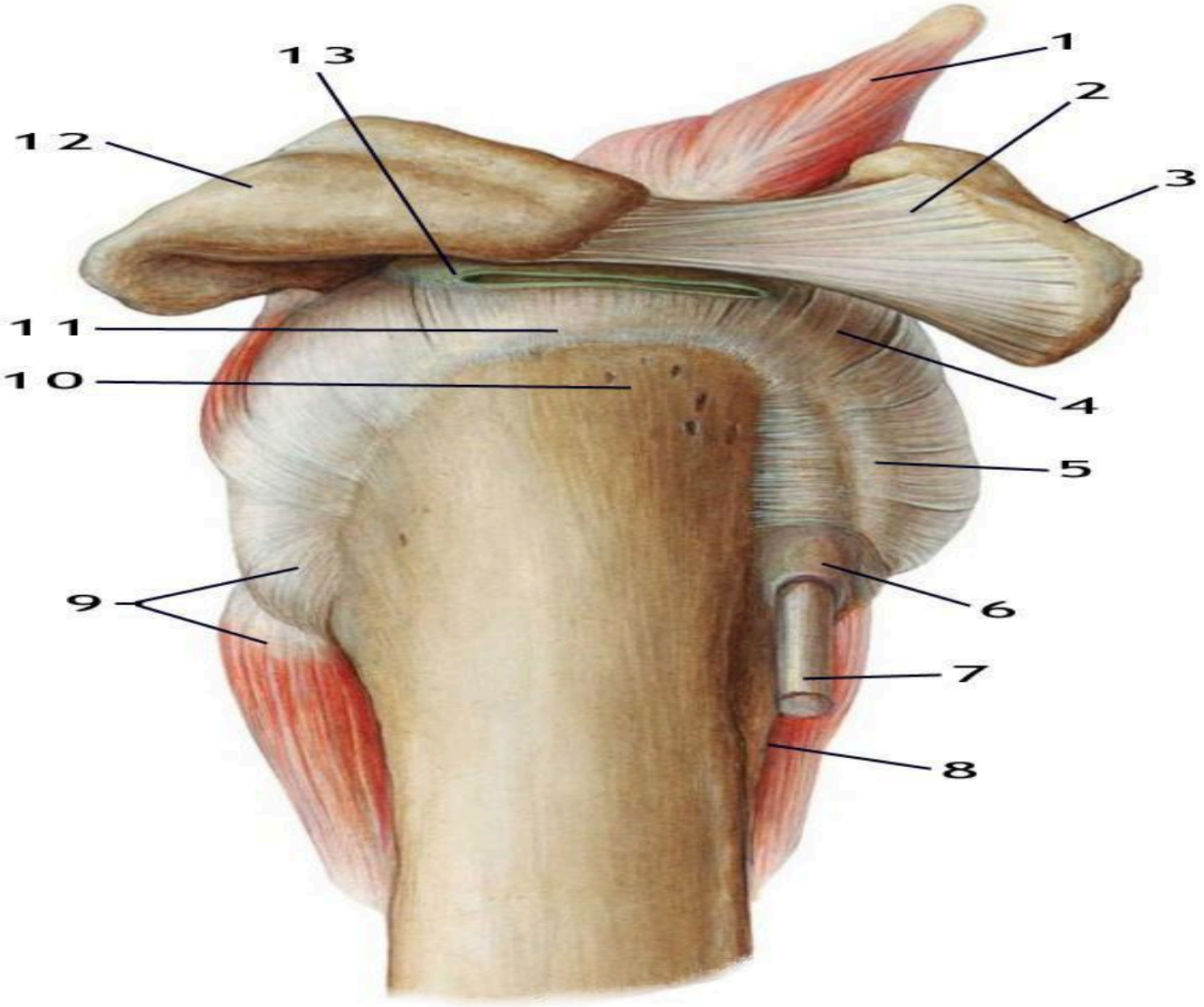

Tabla de referencias (hombro derecho visto por su cara externa). Visión detallada de la articulación subdeltoidea.

1. músculo supraespinoso; 2. Ligamento acromiocoracoideo; 3. Apófisis coracoides; 4. Ligamento coracohumeral; 5. Tendón del músculo subescapular; 6. Vaina tendinosa del tendón de la porción larga del bíceps braquial; 7. Tendón de la porción larga del músculo bíceps braquial; 8. Músculo subescapular; 9. Músculo redondo menor; 10. Tuberosidad mayor (troquiter); 11. Tendón del músculo supraespinoso; 12. Acromion; 13. Bursa subacromial.

3. Articulación escápulotorácica: Se trata de otra articulación por deslizamiento (tampoco es una verdadera articulación desde el punto de vista anatómico). Esta articulación permite el deslizamiento de la escápula por sobre la parrilla costal. Tiene por tanto una cara escapular y otro costal. La cara escapular está ocupada por el músculo subescapular y la cara costal se halla tapizada por el músculo serrato anterior, por lo que esta articulación se establece entre estos dos músculos (sinsarcosis). Biomecánicamente se trata de la más importante después del glenohumeral, aunque no puede actuar de forma independiente de las demás, con las que forma un sistema mecánico articular. Esta articulación se ve favorecida por un movimiento sinérgico de la clavícula al ser arrastrada por el omóplato, mediado por la articulación acromioclavicular, de manera tal que por cada 60º de movimiento escápulo torácico, 20º pertenecen al acromion y 40º a la articulación esternocostoclavicular. Texto e imagen recuperados de http://3.bp.blogspot.com/-c2j9DNzo_0s/UQJwjU3vkHI/AAAAAAAAAFI/wd-FHyVzZa0/s200/acromioclavlig.JPG

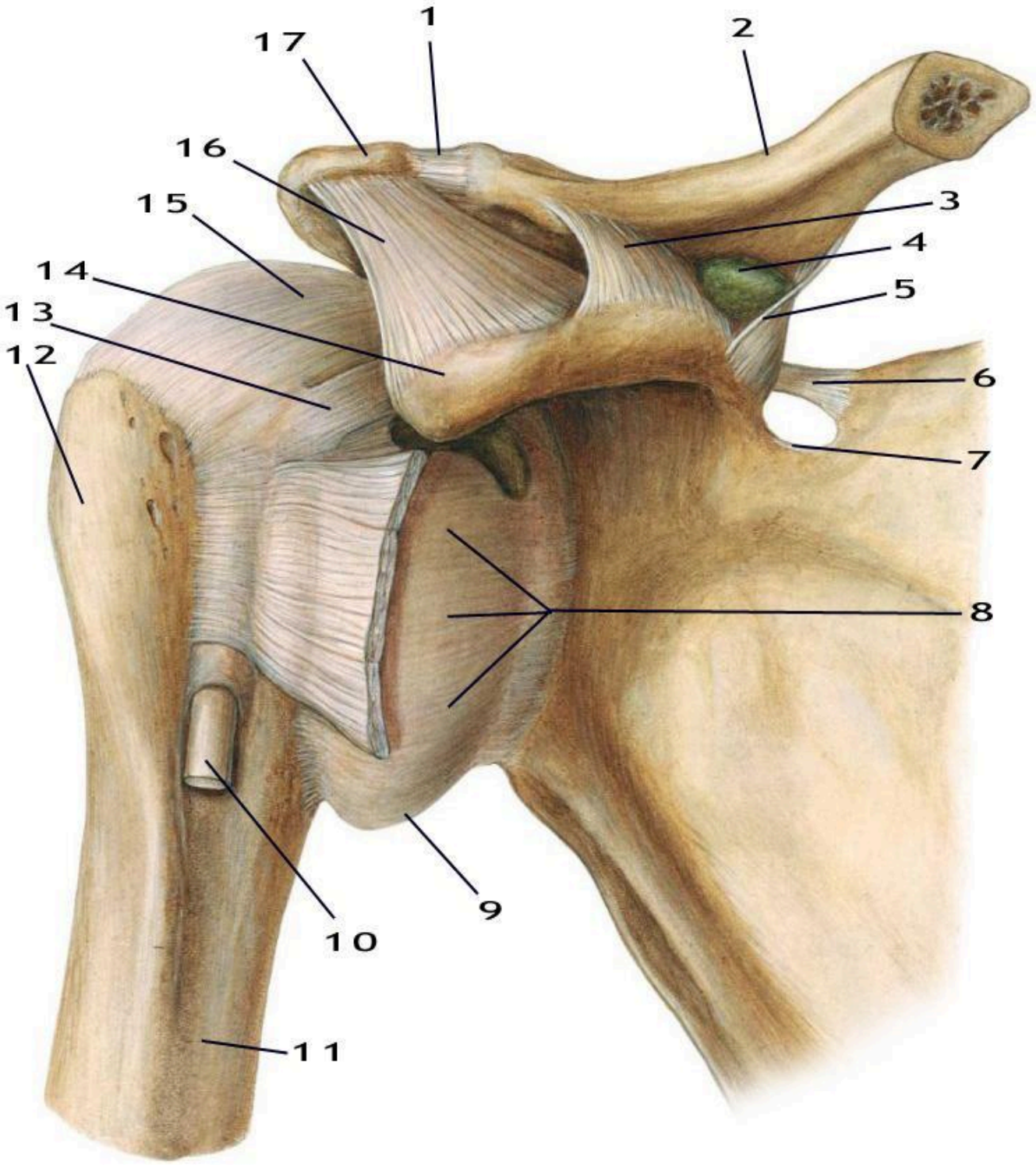

1. ligamento acromioclavicular (articulación acromioclavicular); 2. Clavícula; 3. Ligamento coracoclavicular (trapezoide); 4. Bursa sinovial; 5. Ligamento coracoclavicular (conoides); 6. Ligamento escapular transverso superior; 7. Escotadura escapular; 8. Cápsula articular glenohumeral, con los ligamentos glenohumerales (superior, medio e inferior); 9. Receso axilar; 10. Tendón de la porción larga del músculo bíceps braquial; 11. Húmero; 12. Tubérculo mayor del húmero (troquiter); 13. Ligamento coracohumeral; 14. Apófisis

coracoides; 15. Tendón del músculo supraespinoso; 16. Ligamento coracoacromial; 17. Acromion. Texto e imagen recuperados de http://3.bp.blogspot.com/-c2j9DNzo_0s/UQJwjU3vkHI/AAAAAAAAAFI/wd-FHyVzZa0/s200/acromioclavlig.JPG

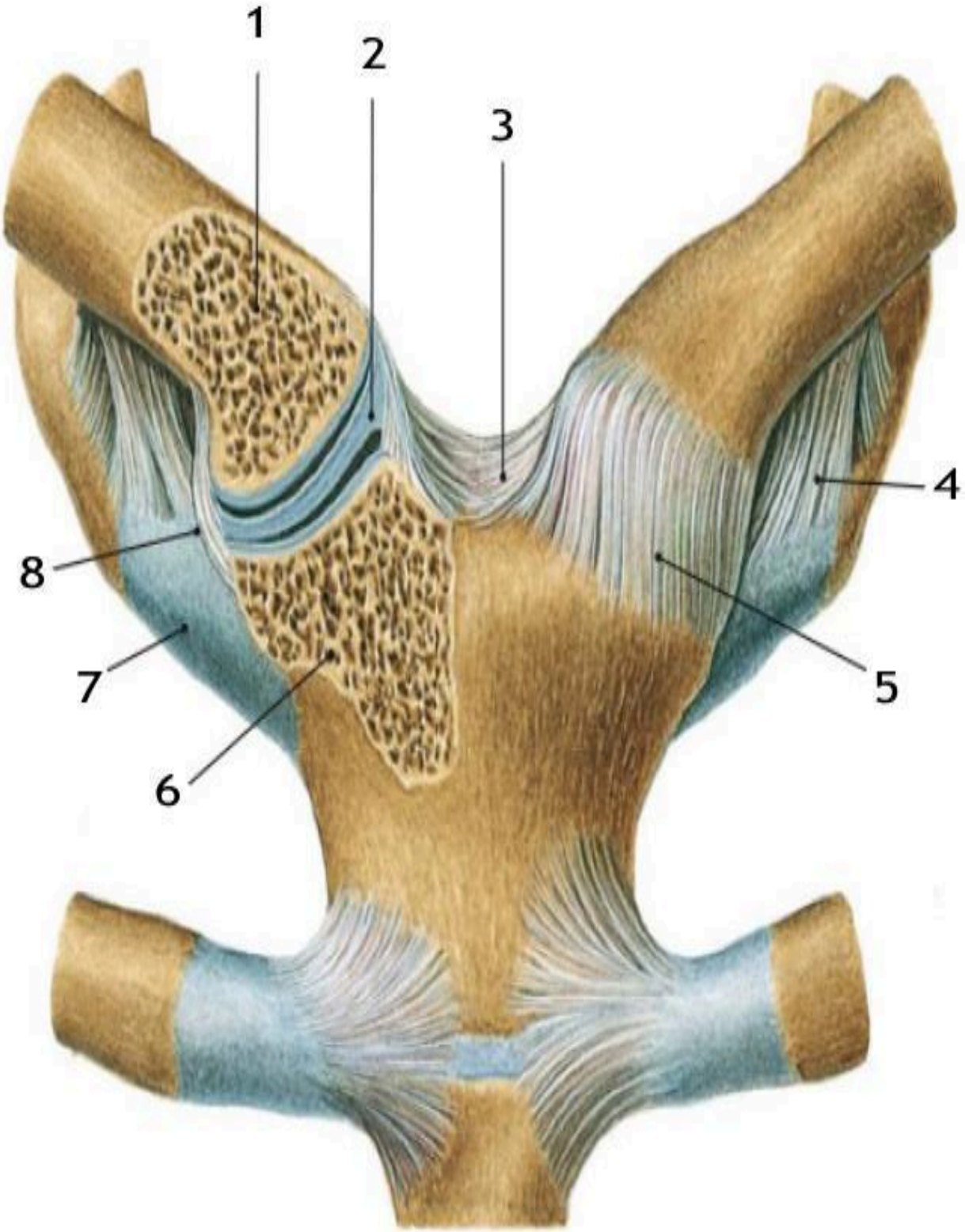

1. clavícula; 2. Menisco articular; 3. Ligamento interclavicular; 4. Ligamento costoclavicular; 5. Ligamento esternoclavicular anterior; 6. Manubrio esternal; 7. 1º cartílago costal; 8. Cápsula articular. Texto e imagen recuperados de http://3.bp.blogspot.com/-c2j9DNzo_0s/UQJwjU3vkHI/AAAAAAAAAFI/wd-FHyVzZa0/s200/acromioclavlig.JPG

18. FONTANELAS

"Donde se encuentran más de dos huesos de osificación intramembranosa, la intersección entre las suturas es ocupada por una gran membrana, las llamadas fontanelas, que son seis, una en cada esquina de los huesos parietales; ellas dan la flexibilidad necesaria en los huesos laminares durante el nacimiento y el periodo de rápido crecimiento cerebral. Las más grandes son la fontanela anterior **o Bregmática** en la intersección de los dos huesos frontales y los dos huesos parietales, y la fontanela posterior **o Lambdoidea** en la intersección de los parietales con el hueso occipital. Las otras son pares de fontanelas **anterolaterales o esfenoidales (ptérica)**, y fontanelas **posterolaterales o mastoideas (astérica)** que están situadas en las esquinas laterales e inferiores de los huesos parietales. Las fontanelas se reducen a dimensión de suturas muy rápido después del nacimiento, así: fontanela posterior a los 2 a 3 meses, fontanela anterolateral a los 3 meses, fontanela posterolateral al final del primer año y fontanela anterior durante el segundo año. En el adulto la fontanela anterior corresponde al punto craneométrico Bregma, la fontanela anterolateral al punto Pterión y la fontanela posterolateral al Asterión." Recuperado de http://www.bdigital.unal.edu.co/634/7/9789584442864.06.pdf

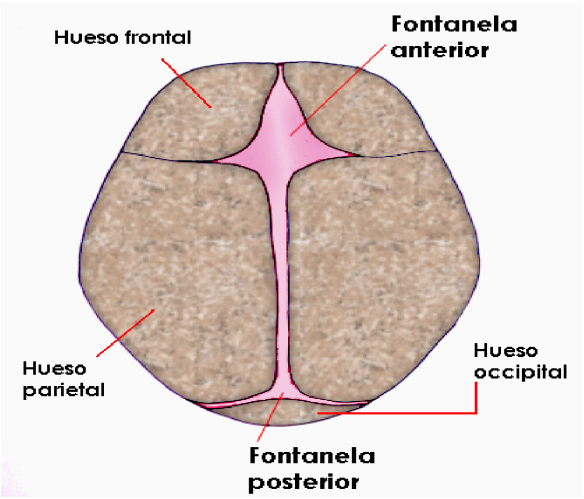

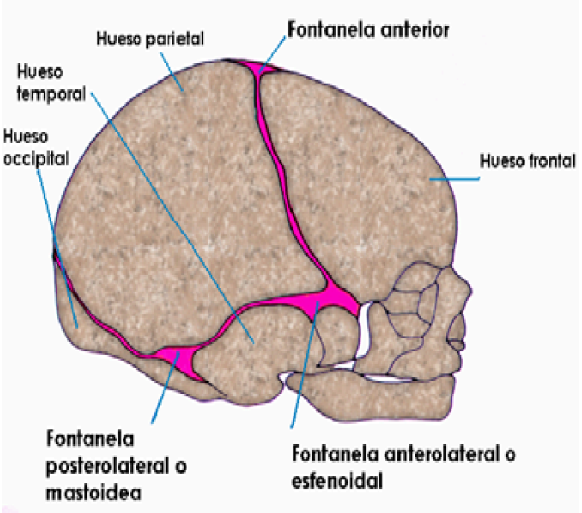

Imágenes tomadas de: http://www.bdigital.unal.edu.co/634/7/9789584442864.06.pdf

19. "SUTURAS CRANEALES

"Una sutura del cráneo es un tipo de articulación fibrosa que se da únicamente en los huesos de la cabeza. Están unidas por medio de fibras de Sharpey. Las suturas permiten una ligera cantidad de movimiento, que contribuye a la compliancia y elasticidad del cráneo. Estas articulaciones son sinartrosis. Lo habitual es que varios de los huesos del cráneo permanezcan sin soldar en el momento de nacer. El término "fontanelas" se utiliza para denominar los "puntos blandos" resultantes. La fusión de los huesos del cráneo en el nacimiento se llama craneosinostosis. Las posiciones relativas de los huesos siguen cambiando durante la vida adulta (aunque muchísimo más despacio), lo que puede proporcionar información útil a la medicina forense y la

arqueología. A una edad avanzada las suturas del cráneo pueden osificarse (convertirse en hueso) completamente." Recuperado de: http://neurocirugiacontemporanea.com/doku.php?id=sutura_craneal

Los bordes externos de los huesos de la bóveda están limitados por suturas, las que son los puntos hacia los cuales los centros de osificación que se expanden se encuentran con sus vecinos. Ya que los huesos de la bóveda son una variedad dermal, las suturas están compuestas de tejido conectivo fibroso representando los vestigios de la membrana de la cual los huesos originalmente se osificaron. En el plano medio sagital, los huesos frontales quedan conectados en la sutura **Metópica** o la sutura interfrontal y los huesos parietales en la sutura interparietal o sagital. La sutura coronal está formada entre los huesos frontales y parietales.

La parte inferior del hueso frontal se osifica independientemente de la prominencia frontal, esta osificación también comienza en la décima semana y rápidamente se une con la osificación que viene de la prominencia frontal.

La conexión sutural del hueso parietal con la escama del temporal es una sutura biselada o **sutura escamosa** (sutura temporoparietal).

Esto se relaciona con el hecho de que el hueso temporal permite el crecimiento de la base craneal, mientras los huesos parietales permiten el crecimiento de la bóveda craneal. El sobrepaso de la sutura temporoparietal hace posible la adaptación al crecimiento entre la base craneal y la bóveda.

La escama del hueso occipital es particular y está asociada con algunas circunstancias de crecimiento. La parte inferior de este hueso se forma por osificación endocondral mientras la parte superior se forma por osificación intramembranosa. El sitio donde las dos partes se fusionan en la semana 11 a 12, es la región en la cual la tienda del cerebelo se anclará intracranealmente. La parte de hueso preformado en cartílago cubre el cerebelo, mientras la intramembranosa cubre los hemisferios. La osificación intramembranosa de la escama comienza en la semana 10 en dos centros, los cuales se extienden y se fusionan con los dos centros de la parte cartilaginosa. Se forma por tanto una sutura occipitoparietal entre la escama del occipital y los huesos parietales, llamada también **sutura lambdoidea**.

Los huesos wormianos o suturales son huesos aislados de tamaño y forma variable que ocasionalmente se encuentran en las suturas y en las fontanelas. Ellos son osificados desde centros independientes y son más frecuentes en las suturas lambdoideas. El desarrollo de esos osículos puede tener un componente genético.

Estructura y función de las suturas

Las suturas son encontradas solamente en el cráneo y tienen dos funciones principales:

a. Como un sitio secundario de crecimiento óseo.

b. Para dar una unión firme a los huesos adyacentes mientras permite un ligero movimiento como respuesta a la fuerza mecánica.

Las fibras y la organización celular de las suturas no son uniforme y varía dependiendo del sitio, la edad y dentro de la misma sutura en el tiempo, pero como una generalización cada una está formada por una continuación de fibras y periostio celular alrededor de los márgenes de los huesos adyacentes, unidos por una

capa intermedia de tejido fibroso y vasos sanguíneos. La capa celular provee las células necesarias para la osteogénesis en los márgenes suturales; la capa intermedia permite el crecimiento continuo del tejido conectivo sutural y permite pequeños ajustes en los huesos. Esto también facilita probablemente una angulación progresiva entre los huesos a medida que estos alteran su forma durante el crecimiento, reduciendo la necesidad de superficies extensas de remodelado.

La morfología sutural está determinada por el sitio y la fuerza mecánica a la cual las suturas están sujetas. En el caso de la sutura coronal los huesos parietales traslapan los huesos frontales mientras la sutura sagital es una sutura borde a borde; en general las suturas de la línea media son borde a borde, mientras todas las demás son de traslape. Durante el periodo de crecimiento, las suturas tienen una configuración predominantemente lineal, pero con la edad se vuelven biseladas e interdigitadas." Recuperado de http://www.bdigital.unal.edu.co/634/7/9789584442864.06.pdf

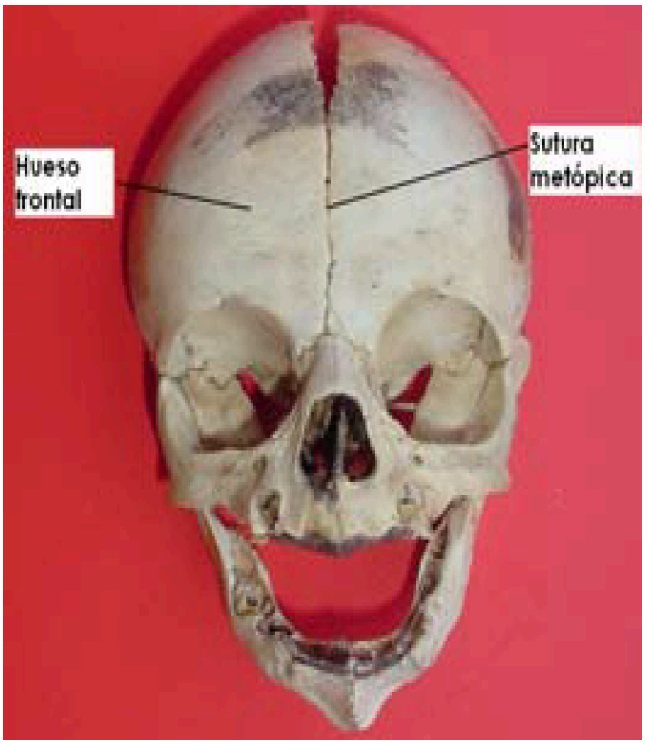
Hueso
frontal
Sutura
metópica

Sutura
metópica

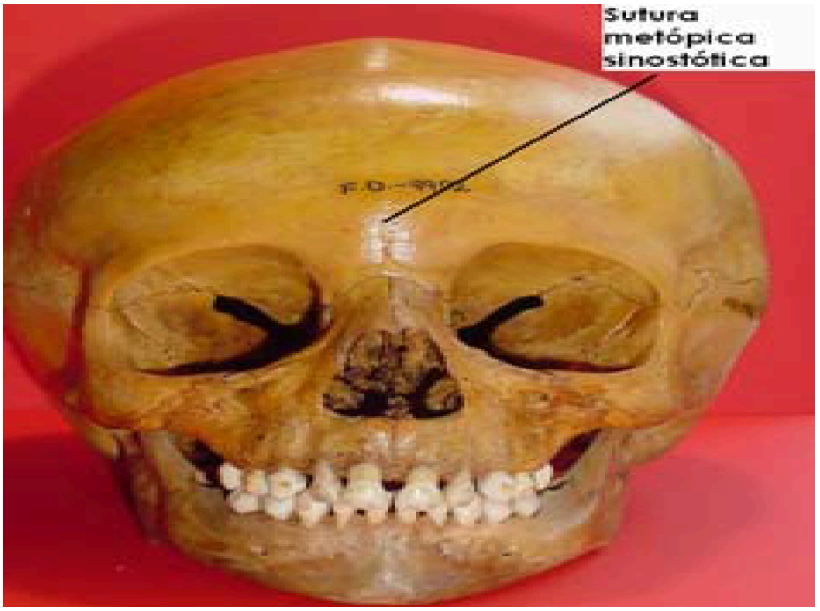

Imágenes tomadas de: http://www.bdigital.unal.edu.co/634/7/9789584442864.06.pdf

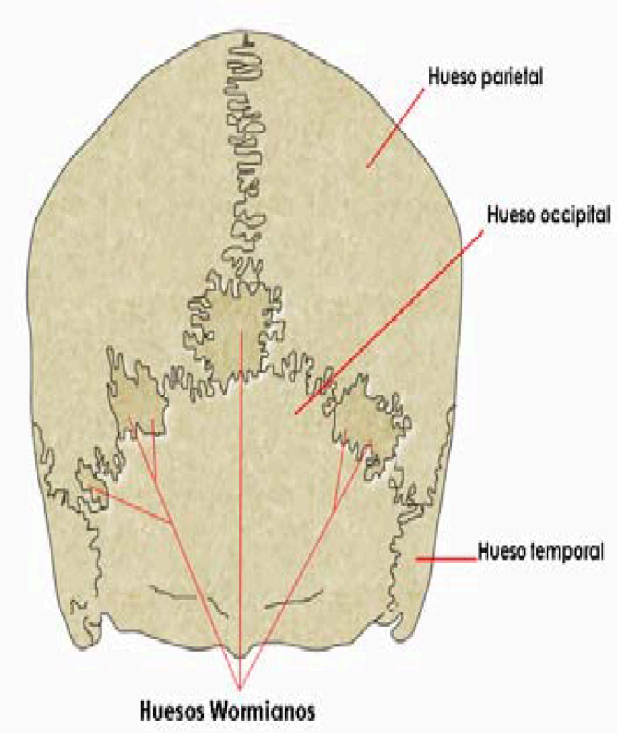

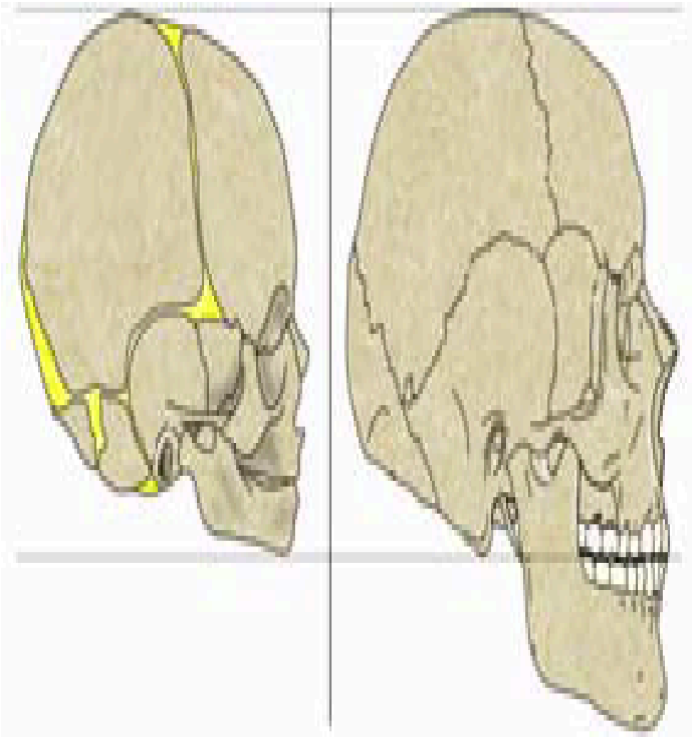

Comparación de las proporciones faciales y craneales en el recién nacido y en el adulto.

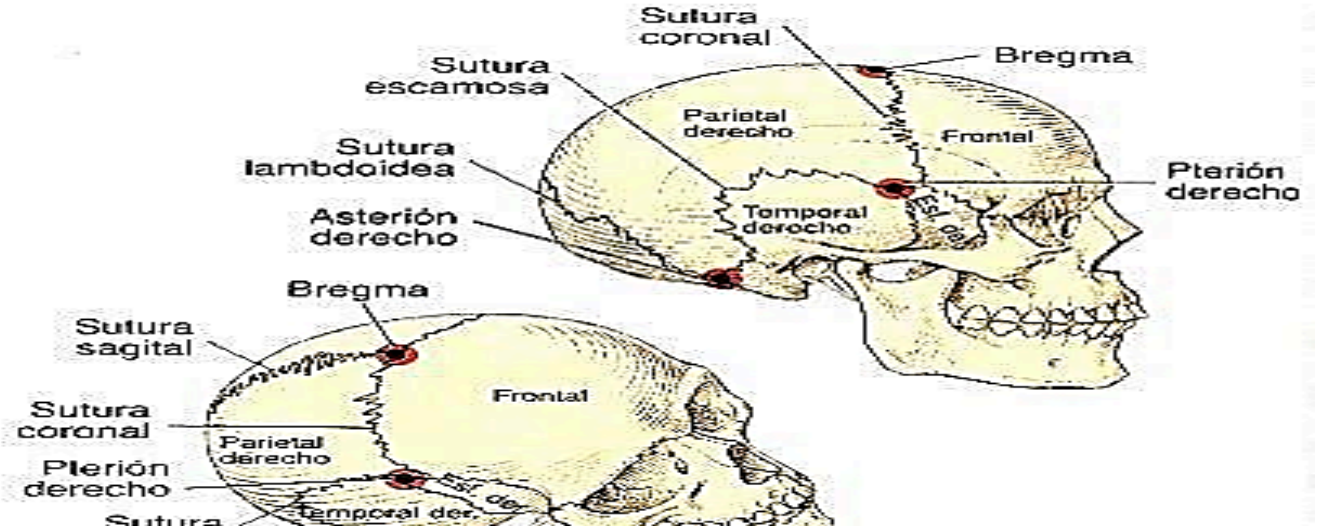

Imágenes tomadas de: http://www.bdigital.unal.edu.co/634/7/9789584442864.06.pdf

Imagen tomada de https://sites.google.com/site/fisioblastosnensantes/ /rsrc/1475205611570/1---huesos-del-craneo-y-de-la-cara/1-1---suturas-craneales-y-puntos-suturales/suturas.jpg

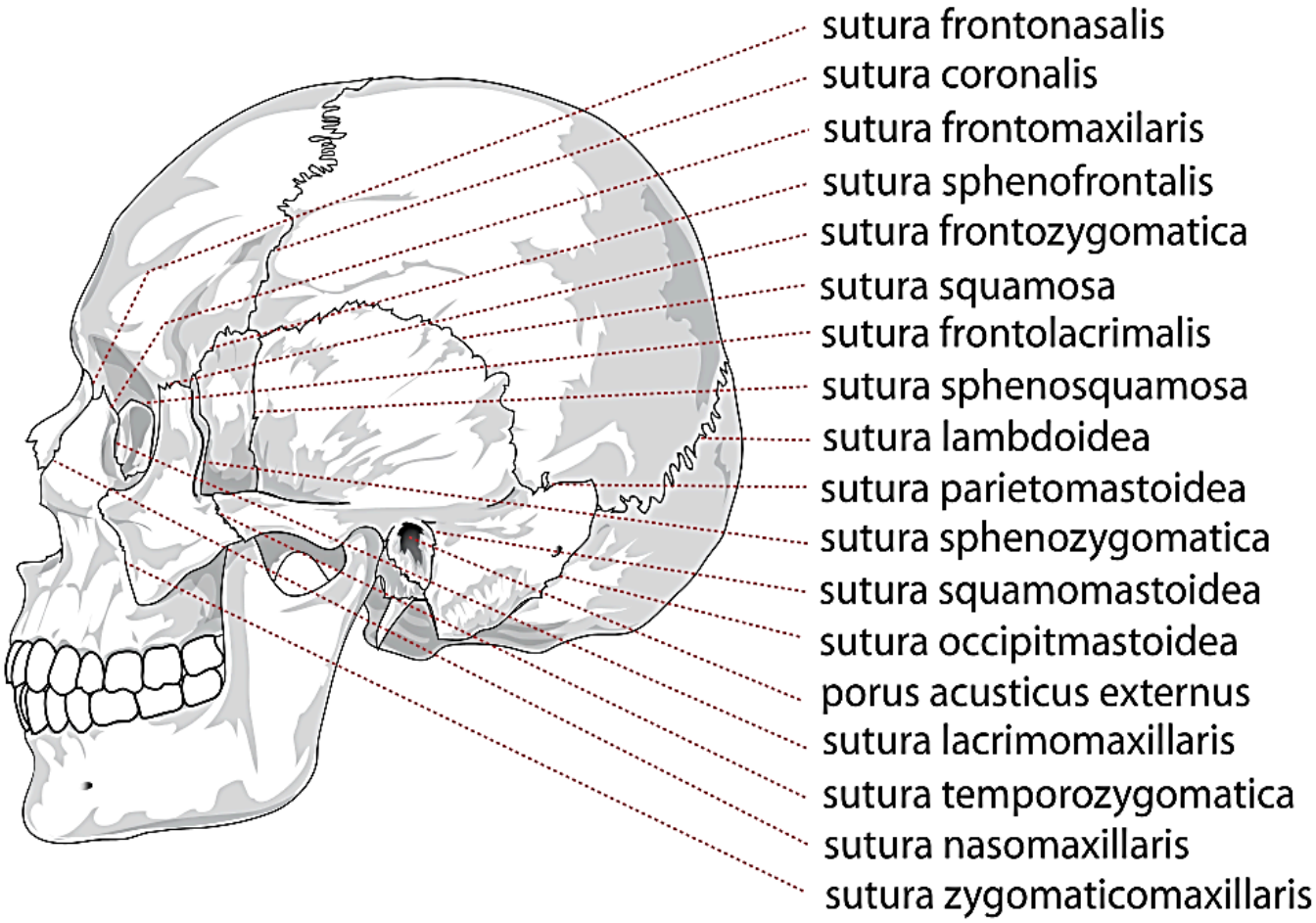

- Sutura metópica
- Sutura coronal
- Sutura lambdoidea
- Sutura occipitomastoidea
- Sutura parietomastoidea
- Sutura esfenofrontal
- Sutura esfenoparietal
- Sutura esfenoescamosa
- Sutura esfenocigomática
- Sutura escamosa
- Sutura temporocigomática
- Sutura frontocigomática
- Sutura frontoetmoidal
- Sutura petroescamosa
- Sutura esfenoetmoidal

- Sutura esfenopetrosa

“DETERMINACION DE LA EDAD DE UN CRANEO

Cronología de la Dentición: El análisis de la evolución de la dentición temporal y permanente ofrece un rango que va desde los seis meses (erupción de los incisivos temporales inferiores) hasta los 21 años (erupción de los terceros molares definitivos); datos que permiten deducir de manera precisa la edad del espécimen.

Osificación de las suturas del cráneo: En general, hacia los treinta años comienza la osificación de las suturas de la calvaria; proceso que se desarrolla desde endocráneo hacia exocráneo. Una de las primeras suturas que sufre sinostosis es la sutura sagital, situación que comienza hacia los 30 años; de modo tal que hacia los 35 años ya se observa este proceso en la cara exocraneal de la calvaria. Le sigue luego la sutura coronal, a partir los 38, proceso de osificación avanza desde bregma hacia Pterión, de modo que hacia los 42 años la sutura completa aparece como una sinostosis. Otro tanto ocurre en la sutura parieto-occipital, cuyo proceso de osificación avanza desde lambda (42 años) hacia Asterión (47 años). La osificación del ala mayor del esfenoides con el parietal y el frontal (Pterión) ocurre hacia los 60 años. Un poco más tarde (65 años) ocurre lo mismo a nivel de la sutura entre el ala mayor con la escama del temporal. Por su parte, la sutura occipito-mastoidea se osifica hacia la séptima década. La osificación de la sutura escamosa (borde inferior del parietal con la escama del temporal) ocurre tardíamente, hacia la octava década de la vida.” https://www7.uc.cl/medicina/cursos/Anatomia/PortalOdonto/html/cabeza/Puntoscraneom/GuiaCraneometria.html el 17 de abril del 2023

20. “PUNTOS CRANEOMÉTRICOS

En la bóveda craneal, calvaría o calota, existen puntos denominados “Craneométricos”. Algunos de estos puntos se sitúan en la confluencia de suturas y otros puntos Craneométricos van a tener relación con las fontanelas.

“Debido a sus características morfológicas, el cráneo presenta una serie de intersecciones de suturas y relieves óseos peculiares, fácilmente reconocibles en cualquier espécimen. Estos puntos, llamados craneométricos, sirven de referencia para realizar estudios comparativos de las características craneales entre distintas razas y han sido largamente descritos por los antropólogos. De acuerdo a su situación, los puntos craneométricos se clasifican en puntos sagitales, y por lo tanto impares, y puntos laterales, dispuestos en cada antímera. Además, mediante la unión de dos puntos determinados es posible trazar una serie líneas en los tres planos del espacio, a partir de los cuales es posible estimar la altura, la longitud y el ancho de las regiones del neurocráneo y del viscerocráneo; datos que combinados permiten definir distintos índices craneales y faciales.

Si bien los puntos Craneométricos son clara e inequívocamente identificables al examen de una cabeza ósea (craneoscopia), estos puntos pueden ser reconocidos también en radiografías estandarizadas de cráneo

(telerradiografías). Este método, conocido como cefalometría, es ampliamente utilizado por ortodoncista y cirujanos ortopedistas para el análisis de las relaciones intermaxilares de sus pacientes; datos que sirven para elaborar un diagnóstico, desarrollar el tratamiento y contrastar los resultados de él.

Para estos análisis se coloca a la cabeza orientada en el plano horizontal de manera tal que, a cada lado, el borde margen orbitario inferior (y más específicamente, el punto Orbital, que corresponde la zona más baja de ese margen) se encuentra al mismo nivel que el margen superior del meato acústico externo (y más específicamente, el punto Porión, que corresponde a la zona más alta de ese margen). Este plano Porión-Orbital se conoce como Plano de Frankfurt. Del mismo modo, la cabeza debe estar perfectamente vertical, de modo que todos los puntos Craneométricos impares se encuentren en el plano sagital medio." https://www7.uc.cl/medicina/cursos/Anatomia/PortalOdonto/html/cabeza/Puntoscraneom/GuiaCraneometria.html

"Un punto craneométrico es una referencia anatómica que se utiliza para medir y estudiar la forma y la estructura del cráneo humano. Estos puntos se definen como puntos específicos en la superficie del cráneo que se pueden medir y comparar con otros puntos de referencia craneométricos para evaluar las diferencias en la forma y el tamaño del cráneo.

Los puntos craneométricos se identifican mediante el uso de una serie de coordenadas y líneas imaginarias que se trazan en la superficie del cráneo." https://homomedicus.com/cuales-son-los-puntos-craneometricos/



Imagen extraída de: https://homomedicus.com/cuales-son-los-puntos-craneometricos/

Los principales puntos Craneométricos son los siguientes:

Pares – laterales:

- **Stephanion:** cruce de la sutura coronal con la línea temporal superior
- **Pterión:** punto virtual en el centro de la sutura ptérica o parietofrontoesfenoidal; llamándose propterión y metapterión los extremos anterior y posterior de esta sutura
- **Porión (po) :** punto sobre el borde superior del conducto auditivo externo.
- **Euryon (eu) :** corresponde al centro de la tuberosidad parietal.
- **Sfenion:** Punto de intersección de la sutura coronal con la sutura esfeno-parietal.
- **Asterión (as) :** confluencia de las suturas Lambdoidea, parietomastoidea y occipitomastoidea.
- **Mastoidal:** Punto más caudal en el proceso mastoídeo del temporal.
- **Condilion:** Punto más elevado del cóndilo de la mandíbula; situado en la arista que separa sus vertientes anterior y posterior.
- **Lingular:** Vértice de la língula mandibular (espina de Spix).
- **Cóndilo lateral (ectocondíleo):** corresponde al extremo lateral del cóndilo de la mandíbula.
- **Kondylo medial:** Punto más medial del cóndilo de la mandíbula.
- **Gonión (go):** parte externa en el vértice del ángulo de la mandíbula." Recuperado de https://es.slideshare.net/Unetetecnologia/puntos-craneometricos-27580721

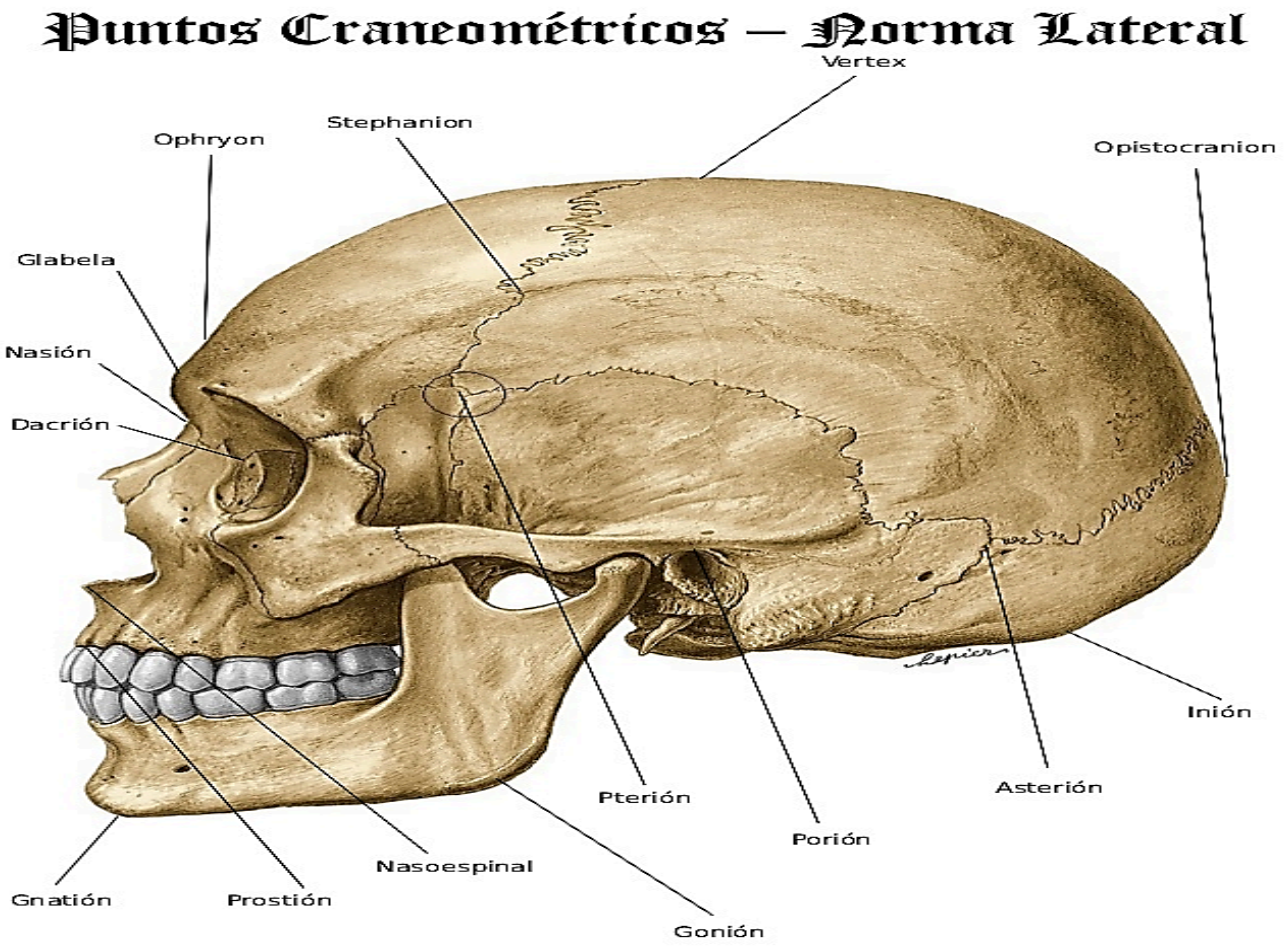

Imagen tomada de: https://es.slideshare.net/Unetetecnologia/puntos-craneometricos-27580721

Pares – anteriores:

- **Dacrión (d):** confluencia de la sutura lacrimomaxilar con el frontal.
- **Zigión (zy):** punto más prominente del arco cigomático.
- **Cigomaxilar (zm):** Corresponde al punto más bajo de la sutura maxilo-cigomática.
- **Cigomático**: corresponde al punto más saliente de la cara lateral del hueso cigomático.
- **Ectoconquion (ec):** Es el punto más lateral del borde de la órbita, donde el eje transversal que media a esta lo corta. Para determinar este punto hay que poner el cráneo en norma basilar.
- **Lagrimal:** Punto de encuentro de la cresta lagrimal posterior con la sutura fronto-maxilar. Si falta el hueso lagrimal, este punto no se puede fijar.
- **Fronto-cigomático-temporal:** Corresponde al punto más posterior de la sutura fronto-cigomática (fronto-malar).
- **Infraorbitario (orbitario):** Punto más inferior del reborde orbitario inferior.
- **Alar (al)**: Punto donde es más ancha la apertura piriforme sobre los maxilares superiores

Impares – anteriores:

- **Metopión:** punto sagital entre las dos protuberancias frontales (difícil de determinar).

- **Ophryon:** punto sagital supraglabelar (depresión).
- **Glabela (g):** corresponde a la protuberancia frontal media.
- **Nasión (n):** punto de reunión de la sutura internasal con el frontal.
- **Rinión:** punto distal de la sutura internasal.
- **Nasoespinal:** espina nasal anterior.
- **Subnasal (sn):** punto más bajo del borde inferior de la apertura piriforme, en la base de la espina nasal.
- **Acantión:** se ubica en la espina nasal anterior.
- **Prostión (pr):** Punto más anterior del reborde alveolar entre los incisivos superiores en el plano sagital.
- **Alveolar:** punto distal de la sutura intermaxilar o entre las apófisis alveolares de los 2 incisivos.
- **Mentoniano:** punto virtual más saliente de la eminencia mentoniana.
- **Pogonión:** punto más anterior de la protuberancia mentoniana.
- **Gnatión (gn):** punto más anterior e inferior de la mandíbula en la línea.
- **Infradental (id):** Situado en el borde del hueso alveolar entre ambos incisivos centrales mandibulares.
- **Incisal:** Localizado en el área de contacto de los ángulos mesoincisales de ambos incisivos centrales mandibulares

Puntos Craneométricos – Norma Anterior

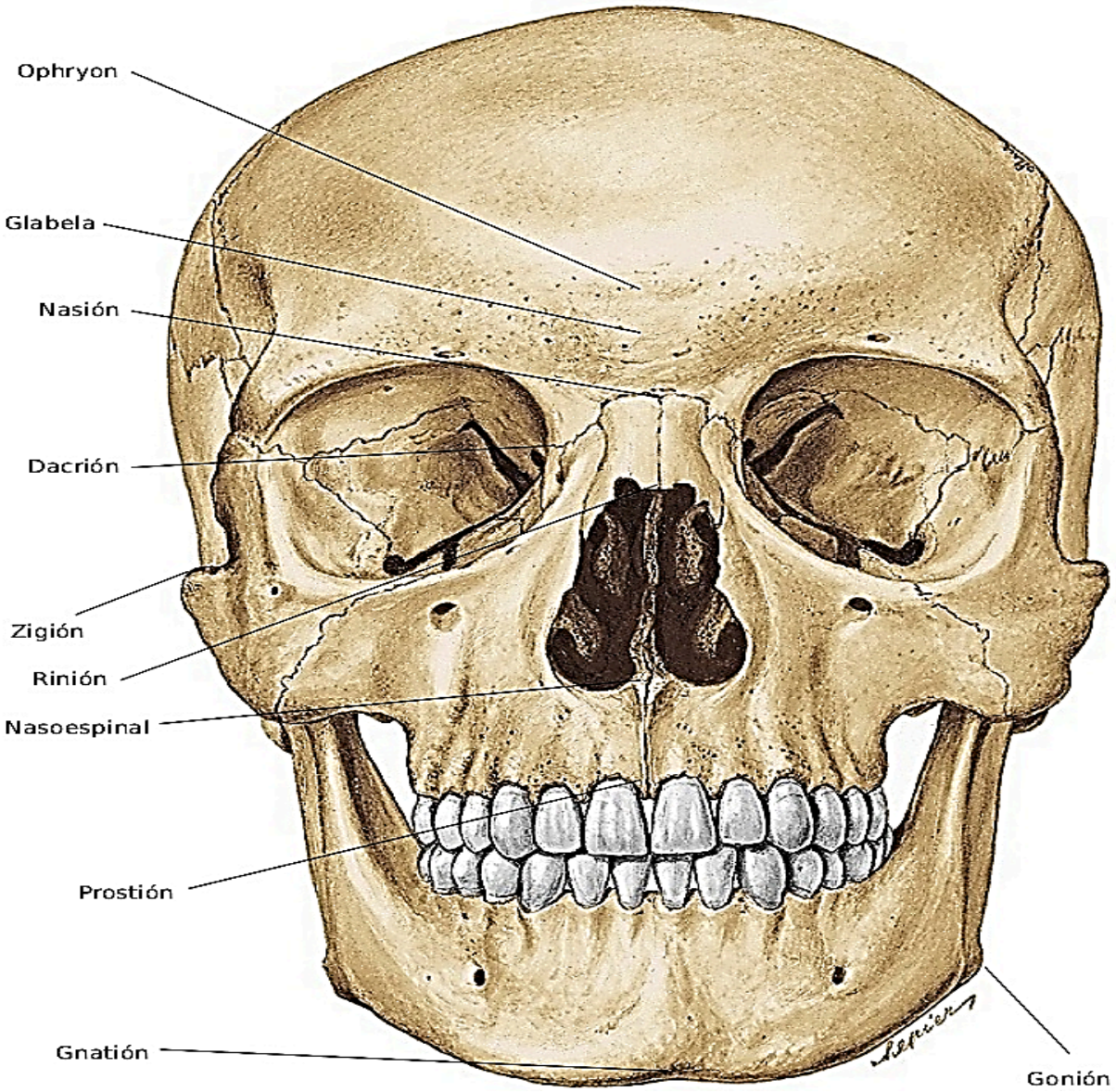

Imagen tomada de: https://es.slideshare.net/Unetetecnologia/puntos-craneometricos-27580721

Impares – inferiores:

- **Basión (ba):** punto virtual en el centro del borde ventral del agujero occipital.
- **Opisthion (o):** centro del borde dorsal del agujero occipital.
- **Sfenobasion**: Punto de intersección, por exocráneo, de la sutura esfeno-occipital con el plano sagital medio.
- **Hormion**: Punto de intersección del borde posterior de las alas del Vómer y el cuerpo del esfenoides con el plano sagital medio.
- **Infradental (id):** punto medio entre los incisivos inferiores centrales.
- **Oral:** Punto situado en el borde del hueso alveolar entre ambos incisivos maxilares, por la superficie lingual o palatina.

- **Staphilion:** corresponde a la espina nasal posterior.

Bóveda Craneana

- **Punto S (sellar):** Corresponde al centro de la silla turca, se localiza en imágenes radiográficas laterales del cráneo.

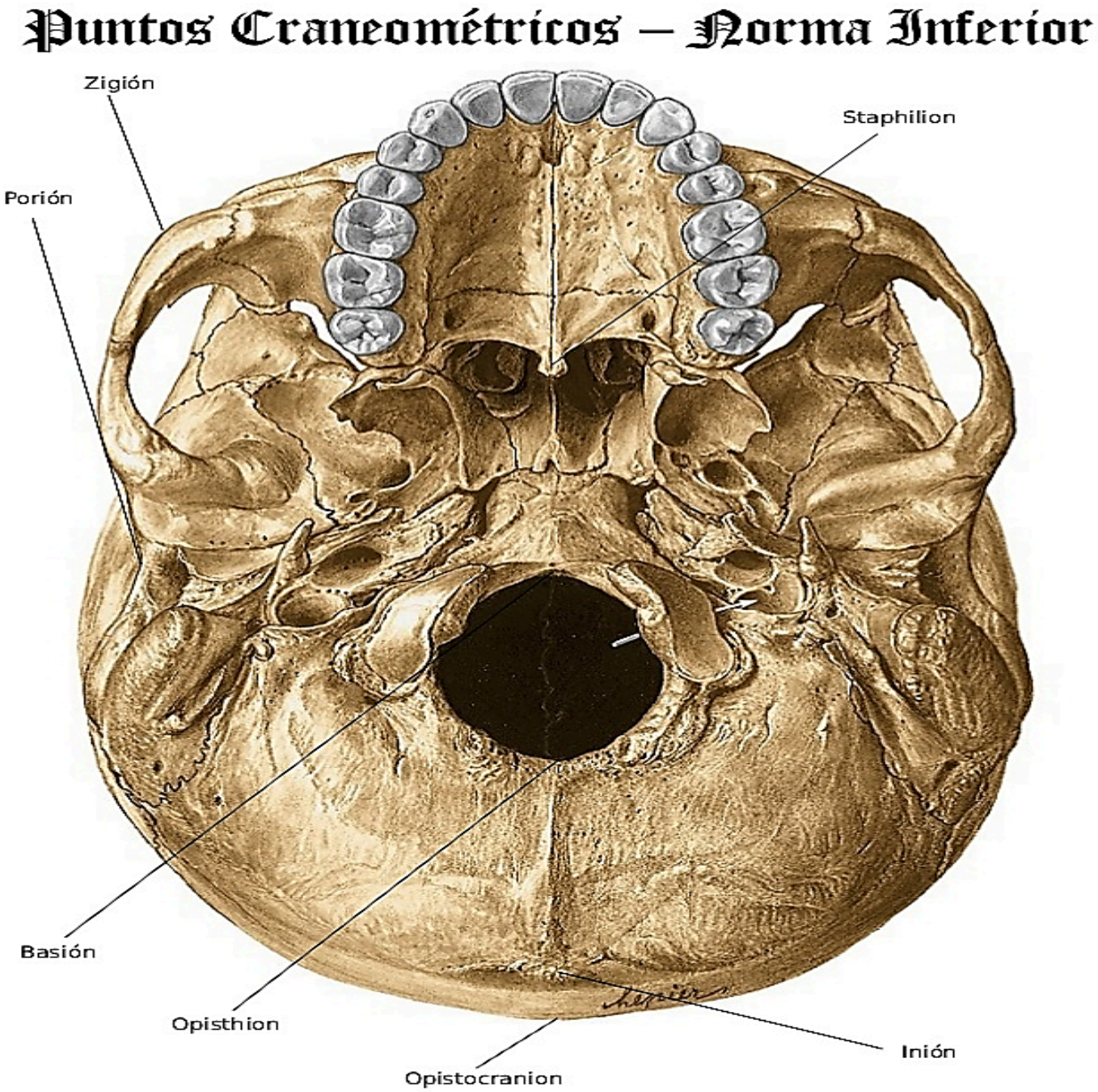

- Imagen tomada de: https://es.slideshare.net/Unetetecnologia/puntos-craneometricos-27580721

Pares – inferiores:

- **Bolton:** Es el punto más alto en la parte superior de la curvatura de la fosa retrocondilar.
- **Glenoideo:** Punto situado en la parte más elevada de la cavidad articular de la mandíbula (cavidad glenoidea).
- **Yugular:** Situado en el borde posterior del vértice del proceso yugular o transverso del hueso occipital.

Impares – posteriores:

- **Inión (i):** protuberancia occipital externa.
- **Opistocranión (op):** punto más posterior del hueso occipital en la línea media.
- **Lambda (l):** cruce de las suturas sagitales y lambdoideas.

Puntos Craneométricos – Norma posterior

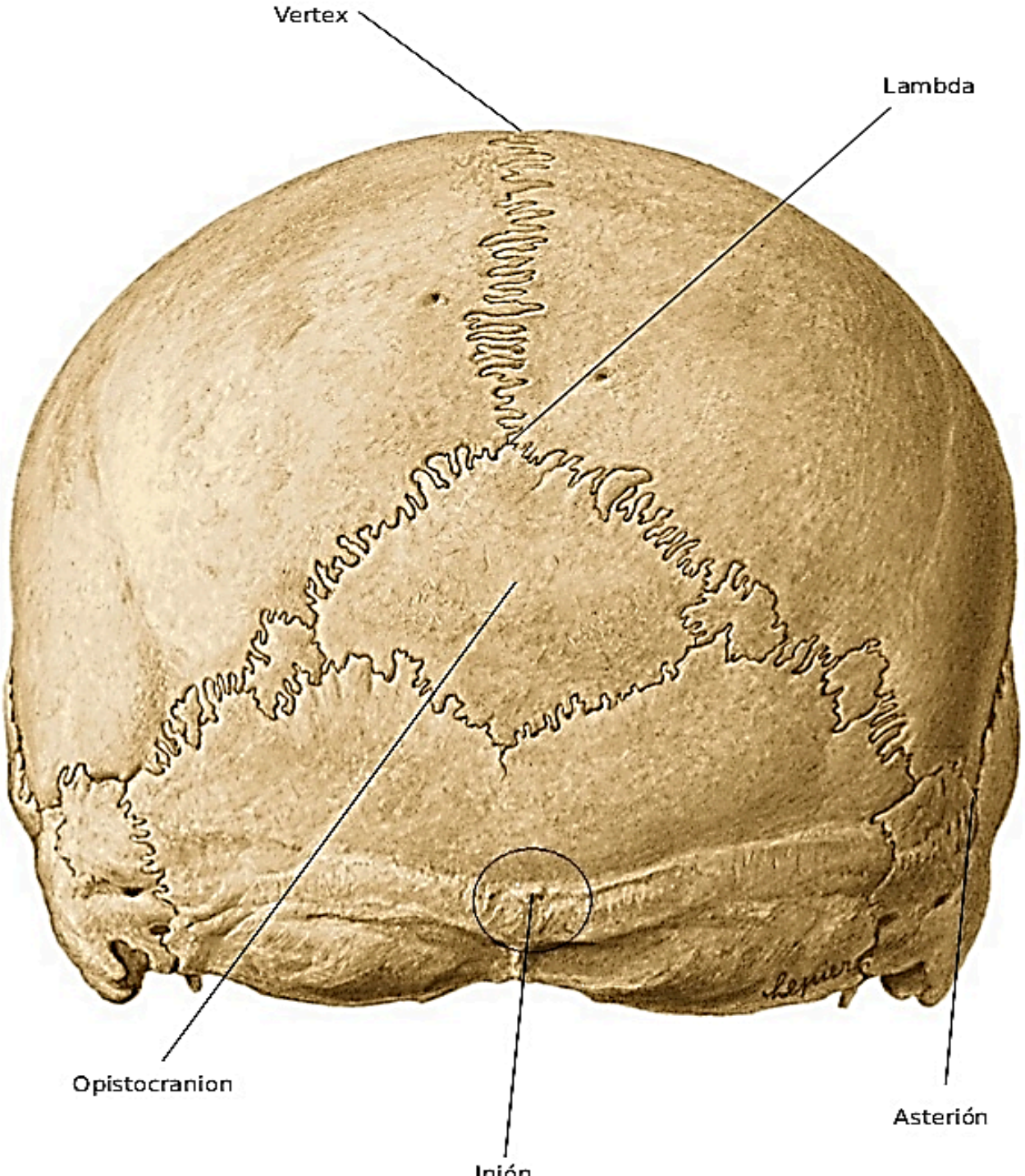

Imagen tomada de: https://es.slideshare.net/Unetetecnologia/puntos-craneometricos-27580721

Impares – superiores:

- **Obelión:** punto sagital entre los dos agujeros parietales.
- **Vertex:** punto más superior de la sutura interparietal.
- **Bregma (b):** cruce de las suturas sagital y coronal.

Imagen tomada de: https://es.slideshare.net/Unetetecnologia/puntos-craneometricos-27580721

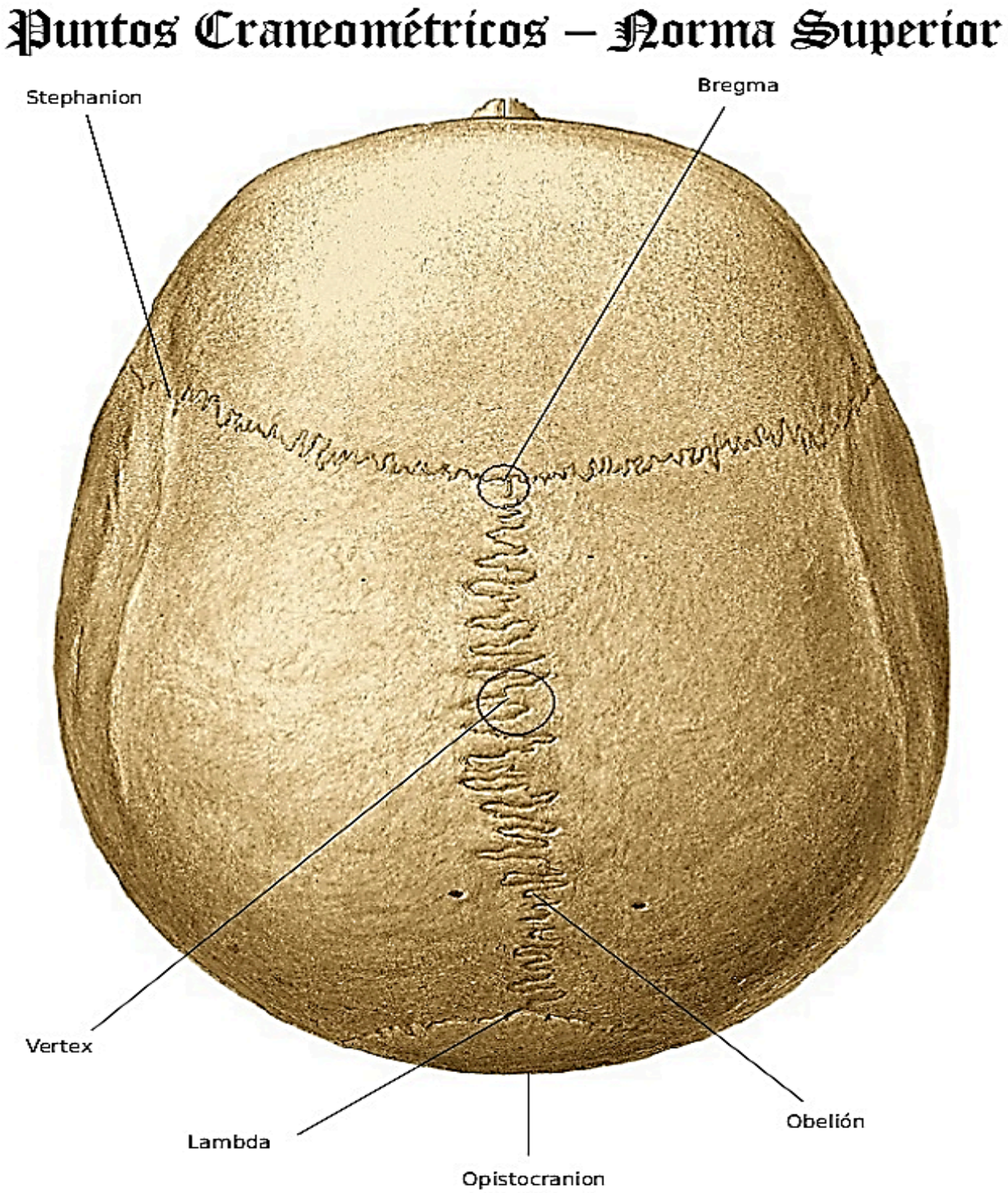

Autoevaluación

Lea atenta y detenidamente el enunciado propuesto, y marque una (x) en la respuesta correcta de acuerdo a la interrogante planteada. El presente instrumento es de carácter individual, utilice esferográfico para responder las interrogantes, el uso de corrector o borrador anula la respuesta señalada.

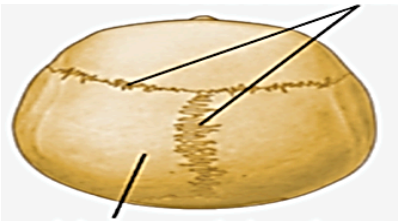

1) (0.5 pts.) Las articulaciones marcadas, ¿a qué tipo de articulación corresponden?

A) ( ) Articulaciones Anfiartrosis

B) ( ) Articulaciones Sinartrosis

C) ( ) Articulaciones Diartrosis

D) ( ) Ninguna de las anteriores

2) (0.5 pts.) Las articulaciones marcadas con la línea, ¿a qué tipo de articulación corresponden?

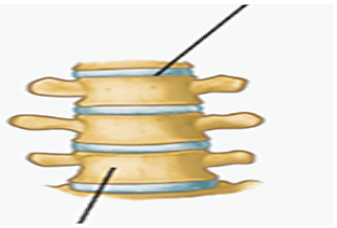

A) ( ) Articulaciones Anfiartrosis

B) ( ) Articulaciones Diartrosis

C) ( ) Articulaciones Sinartrosis

D) ( ) Ninguna de las anteriores

3) (0.5 pts.) La articulación que une el fémur con el hueso iliaco como se muestra en la gráfica, ¿a qué tipo de articulación corresponden?

A) ( ) Articulaciones Anfiartrosis

B) ( ) Articulaciones Sinartrosis

C) ( ) Articulaciones Diartrosis

D) ( ) Ninguna de las anteriores

4) (1.5 pts.) Marque los componentes de una articulación móvil. (Son 5 opciones)

A) ( ) Tendones Articular

B) ( ) Extremos óseos

C) ( ) Bandas fibrosas

D) ( ) Cartílago

E) ( ) Membrana

F) ( ) Articulación

G) ( ) Segmentos óseos

H) ( ) Cápsula Articular

I) ( ) Tejido liso

J) ( ) Líquido Viscoso

K) ( ) Membrana sinovial

L) ( ) Ligamentos

5) (1 pto.) La sustancia que lubrica y nutre al cartílago articular de las articulaciones diartrodias es conocido como:

A) ( ) La membrana sinovial

B) ( ) El líquido sinovial

C) ( ) La cápsula sinovial

D) ( ) Cartílago articular

E) **( )** Ninguna de las anteriores

6) (1 pto.) Del listado de términos planteado, escoja la opción que corresponde a la sutura marcada con la flecha.

Sutura Coronal – Bregma - Sutura Lambdoidea - Asterión Derecho Temporal - Sutura Sagital - Lambda - Asterión Izquierdo – Occipital - Pterión derecho

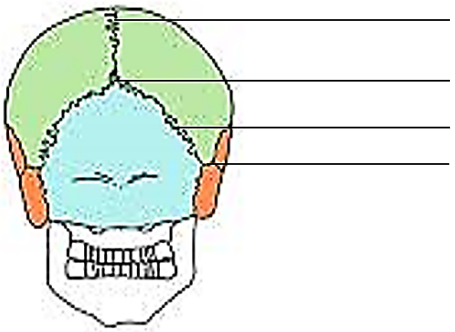

7) (1 pto.) Las Articulaciones Sinartrosis ¿cómo están divididas?

A) ( ) Dentada, Escamosa, Armónica, Esquindelesis, Gonfosis
B) ( ) Troclear, Artrodias, Pivote, Esféricas, Elipsoidales, Encaje Recíproco
C) ( ) Sinfibrosis, Sincondrosis
D) ( ) Sínfisis, Sindesmosis
E) ( ) Ninguna de las anteriores

8) (1 pto.) Las Articulaciones Diartrosis ¿cómo están divididas?

A) ( ) Dentada, Escamosa, Armónica, Esquindelesis, Gonfosis
B) ( ) Sinfibrosis, Sincondrosis
C) ( ) Troclear, Artrodias, Pivote, Esféricas, Elipsoidales, Encaje Recíproco
D) ( ) Sínfisis, Sindesmosis
E) ( ) Ninguna de las anteriores

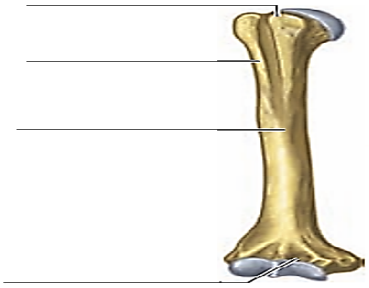

9 (1 pto.) Del listado planteado, escoja la opción correcta que corresponde a las partes del hueso, y escríbala en el lugar respectivo marcado con la flecha.

- Epífisis
- Epífisis Proximal
- Epífisis Distal
- Diáfisis
- Metáfisis
- Diáfisis Proximal
- Diáfisis Distal

10. (1 pto.) Los cuadrantes marcados con los números **5-9-13,** en este orden, ¿cómo se los denomina?

A) ( ) 5 Hipocondrio Izquierdo – **9** Hipocondrio Izquierdo - **13** Epigastrio
B) ( ) 5 Hipocondrio Derecho – **9** Mesogastrio – **13** Fosa Ilíaca Izquierda
C) ( ) 5 Flanco Derecho – **9** Flanco Izquierdo – **13** Mesogastrio
D) ( ) 5 Epigastrio – **9** Mesogastrio – **13** Hipogastrio
E) ( ) 5 Fosa Ilíaca Derecha – **9** Fosa Ilíaca Izquierda **-13** Hipogastrio

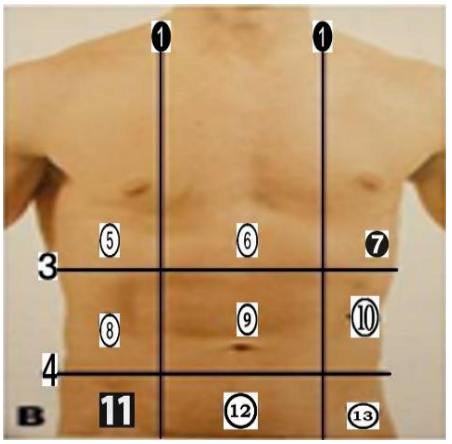

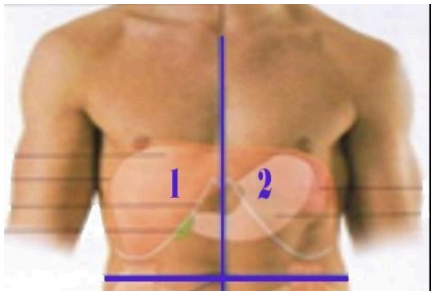

11. (1 pto.) Los cuadrantes marcados con los números **1- 4,** en este orden, ¿Cómo se los denomina?

A) ( ) 1 Hipocondrio derecho – **4** Hipocondrio Izquierdo

B) ( ) 1 Superiores – **4** Inferiores

C) ( ) 1 Flanco Derecho – **4** Flanco Izquierdo

D) ( ) 1 Hipocondrio Izquierdo – **4** Flanco Izquierdo

E) ( ) 1 Cuadrante Superior Derecho – **4** Cuadrante Inferior Izquierdo

21. ESQUELETO DEL CUERPO HUMANO

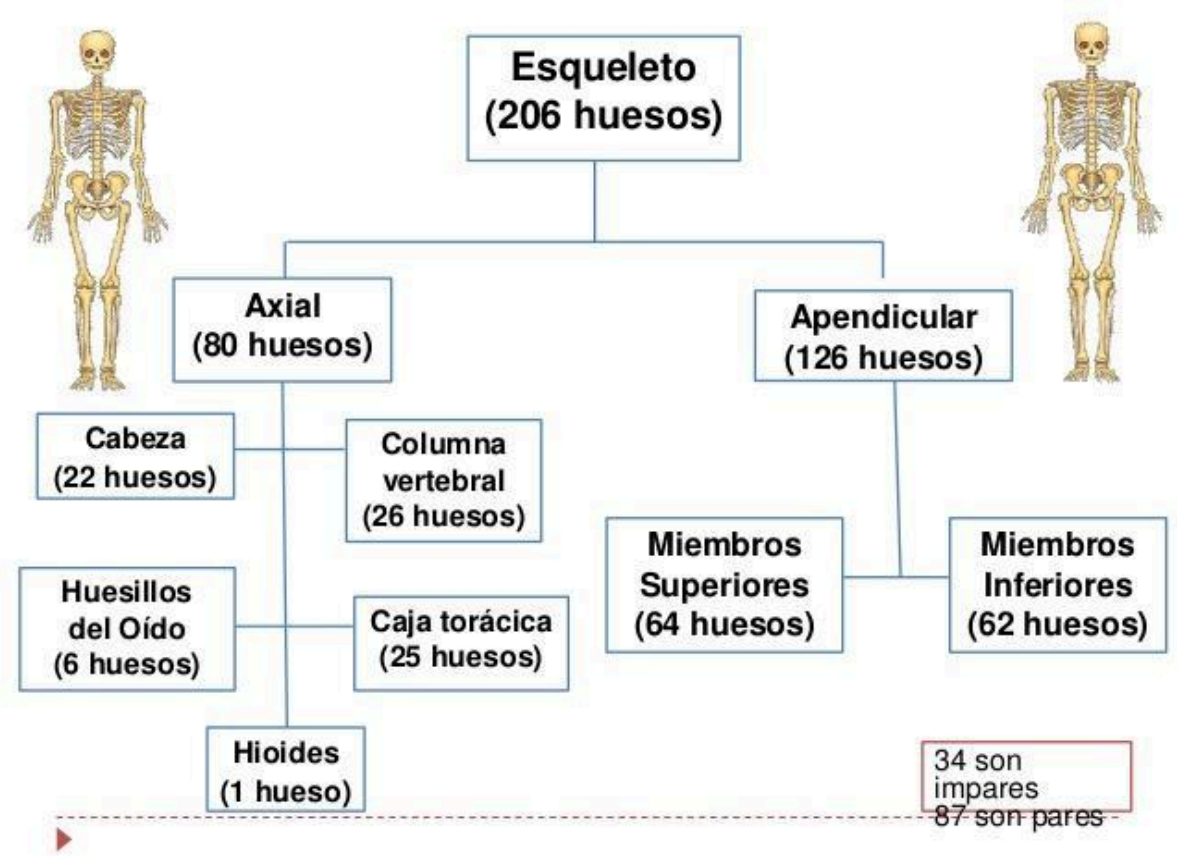

"El esqueleto humano constituye un gran armazón óseo formado por 206 huesos que actúa como un gran andamiaje que sostiene todos los órganos blandos del cuerpo y permite que éste además de sostenerse erguido se mueva sin derrumbarse bajo su propio peso.

Es un armazón resistente flexible y ligero al mismo tiempo, supone sobre un 10 % del peso total del cuerpo, si comparamos este dato con un edificio de 4 plantas en el que la estructura de hormigón supone el 45 % del peso total nos damos cuenta de la alta eficacia conseguida por la naturaleza en esta estructura.

Cuando los anatomistas afirman que el esqueleto humano de un adulto consta de 206 huesos están haciendo una afirmación general que no incluye la existencia de unas formaciones óseas que no siempre son constantes como: Huesos sesamoideos, Huesos supernumerarios o accesorios, Huesos suturales o wormianos, por lo tanto:

1. Se tienen en cuenta solo los huesos del esqueleto, pero no se contabilizan otros huesos:

•Huesillos del oído u osículos auditivos (martillo, yunque y estribo; 3 de cada lado)

•Sesamoides o Sesamoideos: Pequeños huesillos que se forman en los tendones de las manos y pies. A veces como resultado de una actividad repetida p. ej. Un sesamoideo que se forma sobre un músculo de la pierna de los jinetes (hueso de jinete)

•Dientes: son huesos que por sus características especiales (renovables, situados sobre un tejido blando, función específica...) no se incluyen en los huesos esqueléticos

2. Además, es frecuente que haya variaciones del número de huesos del esqueleto. p. Ej. Es común que se tenga una vértebra de más en la zona cervical o dorsal, o un par de costillas flotantes adicionales. Estos huesos no suelen causar molestias y en muchos casos las personas que los tienen no llegan a enterarse nunca de ello." Recuperado de http://www.monografias.com/trabajos-pdf4/el-esqueleto/el-esqueleto.pdf

Por su localización podemos clasificarlos en cuatro grupos, con la siguiente distribución:

1. Huesos de la Cabeza (22): Huesos de la bóveda craneana 8.
   Huesos de la cara 14.
2. Huesos de la región hioidea (1): El hueso Hioides 1
3. Huesos del Tronco (57-58): Huesos de la columna vertebral 32 a 33.
   Huesos de la caja torácica 25
4. Huesos de las Extremidades (126): Huesos de las Extremidades Superiores 64 (32 c.u)
   Huesos de las Extremidades Inferiores 62 (31 c.u)

Imagen tomada de https://1.bp.blogspot.com/_Vj0htFRihEU/RXGP3y9oK4I/AAAAAAAAAAo/Nkuj11SJD8Q/s320/1115.jpg

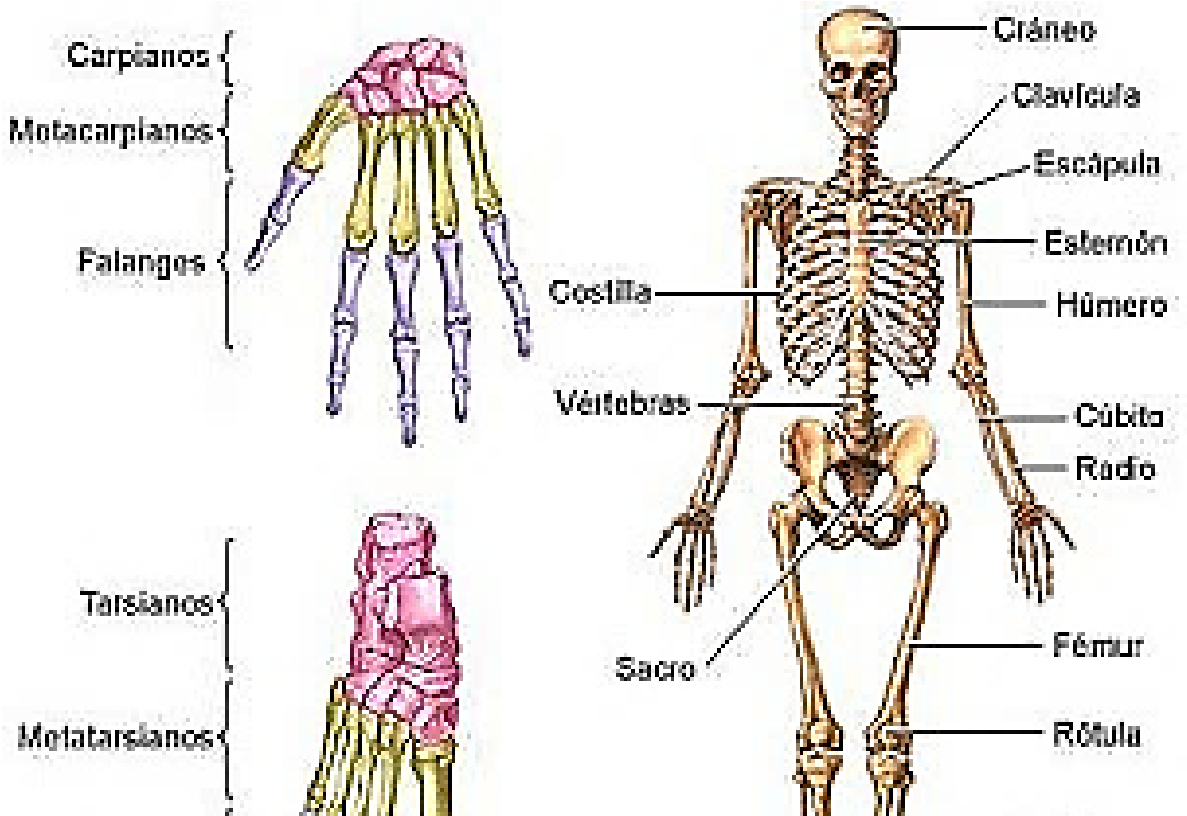

22. HUESOS DEL CRÁNEO

En nuestra cabeza existen **22** huesos unidos a través de las suturas craneales, que hacen de articulación y por tanto tienen un ligero micro movimiento. Se consideran los huesos de la cabeza como la reunión de varias vértebras profundamente modificadas. Comprende los **8** huesos del cráneo los cuales se disponen en forma de caja dando conformación a la **bóveda craneana** y los **14** restantes que forman el **esqueleto de la cara**; dentro de los cuales hay uno que es móvil, este es el maxilar inferior o mandíbula. Además de estos **22**, existen otros **3** huesos muy pequeños en cada uno de los oídos y, por último, hay otro bajo la lengua llamado hioides **(1).**

"Huesos de la bóveda craneana

También llamado neurocráneo, está formado por ocho huesos, de los cuales cuatro son impares: el frontal, el etmoides, el esfenoides y el occipital, y cuatro son pares: los parietales y los temporales. Estos huesos se denominan huesos planos. Están cubiertos por fuera por un periostio delgado y tapizados por dentro por la duramadre (membrana meníngea). Están formados por dos láminas de tejido óseo compacto denominadas tablas externa e interna, entre las que se encuentra una capa de tejido esponjoso, de espesor variable, llamada diploe. Recuperado de http://www.monografias.com/trabajos82/huesos-del-neuroccraneo/huesos-del-neuroccraneo.shtml#ixzz4qGBrW3WJ

"La base del cráneo se define como una superficie ósea ondulante asociada a tejidos blandos; marca el límite inferior de la bóveda craneal y posee múltiples vías de comunicación entre las superficies intracraneal y extracraneal por la que transcurren diferentes estructuras como arterias, venas y nervios. Además, presenta dos superficies: una endocraneana (en contacto con el cerebro, las cisternas de la base, pares craneanos y vasos sanguíneos, entre otras estructuras) y una exocraneana (en contacto con los tejidos blandos que se continúan con el cuello) La superficie interna forma tres fosas: anterior, central y posterior.

La fosa craneal anterior está formada por el hueso frontal y se relaciona inferiormente con la cavidad nasal, los senos frontales y etmoidales, las órbitas y los canales orbitarios. En ella descansan los lóbulos frontales y el primer par craneano. Su límite anterior corresponde al hueso frontal y su límite posterior al ala menor del esfenoides y al plano esfenoidal. La fosa craneal central o media está relacionada inferiormente con algunos espacios de cuello como son: faringomucoso, masticador, parotídeo y parafaríngeo. En su superficie superior se localizan los lóbulos temporales, la hipófisis, los senos cavernosos, el cavum de Meckel y pares craneanos I, IV, V y VI. Su límite anterior corresponde al límite posterior de la fosa craneal anterior. Su límite posterior corresponde al dorso sellar y las apófisis clinoides posteriores.

La fosa craneal posterior guarda relación inferiormente con los espacios faringomucoso, carotídeo, retrofaríngeo y perivertebral. En su superficie superior se encuentra el tallo cerebral (a su paso por el agujero magno), cerebelo, pares craneanos VII, VIII, IX, X, XI, XII y estructuras como los senos venosos. Su límite

anterior está formado por el límite posterior de la fosa craneal media y su límite posterior corresponde al hueso occipital.

La base del cráneo está conformada por cuatro compartimientos: 1) espacio extracraneal 2) compartimiento óseo 3) compartimiento interdural y 4) espacio subaracnoideo. El compartimiento óseo conformado en su parte externa por la corteza y el periostio externos y en su parte interna por la corteza interna y las dos capas (interna y externa) de duramadre. Estos elementos conforman el foramen que conduce las diferentes estructuras anatómicas entre el espacio extracraneal y el espacio subaracnoideo (intracraneal).

Base de Cráneo Anterior. - Conformada por los siguientes huesos:

– Etmoides: Lámina cribosa y techo de seno etmoidal

– Frontal: techo orbitario

– Esfenoides: plano esfenoidal y ala menor (1-3).

En la base de cráneo anterior se encuentran los siguientes forámenes con su respectivo contenido:

– Foramen cecum

  – Conformado posterior por el frontal y anterior por el etmoides

  – Localizado anterior a la apófisis crista galli

  – Contiene vena emisaria pequeña (de la mucosa nasal)

– Foramen etmoidal anterior

  – Localizado entre etmoides y frontal

  – Anterior a la lámina cribiforme

  – Contiene arteria, vena y nervio etmoidales anteriores

– Foramen de lámina cribiforme.

– En el aspecto medial de etmoides, sostiene el bulbo olfatorio

– Aproximadamente 20 perforaciones en el etmoides

– Pasan a través fibras aferentes de mucosa a bulbo (PC I)

Base de Cráneo Central. - Conformada por los huesos esfenoides y temporales

Base de Cráneo Posterior. - Conformada por los huesos occipital y temporal

Tabla 1.

Estructuras Arteriales, Venosas y Nerviosas que Transcurren a Través de los Diferentes Forámenes de la Base del Cráneo

HUESOS	FORAMENES Y ESTRUCTURAS TRANSMITIDAS

ANTERIOR	**Frontal, Etmoides**	**Placa cribiforme**	**PCI, A. etmoidales**
MEDIA	**Esfenoides, Temporal**	**Canal óptico**	**PCII, A. oftálmica**
		Fisura orbitaria superior	**PC III, IV, V1, VI, V. oftálmica superior**
		Fisura orbitaria inferior	**A, V, N infraorbitarios**
		Canal carotídeo	**ICA, plexo simpático**
		Foramen redondo mayor	**PC V2, A. del foramen redondo, V. emisarias**
		Foramen ovale	**PC V3, N. petroso menor, rama meníngea accesoria de la A. maxilar, V. emisaria**
		Foramen redondo menor (espinoso)	**A y V meníngea medias, rama meníngea del N. mandibular**
		Foramen rasgado anterior	**Foramen ocluido por cartílago, sin contenido.**
		Canal vidiano	**A y N vidianos**
POSTERIOR	**Occipital y Temporal**	**Conducto auditivo interno**	**PC VII, VIII, A. auditiva interna**
		Canal hipogloso	**PC XII**
		Foramen magno	**Porción espinal PC XI, A. vertebrales, bulbo raquídeo**
		Foramen yugular, pars nervosa	**PC IX, N. Jacobson, seno petroso inferior**
		Foramen yugular, pars vascularis	**PC X, N. Arnold, PC XI, Bulbo yugular, A. meníngea posterior**
Nomenclatura: A: Arteria. N: nervio. PC: Par craneano. V: Vena. ICA: Arteria carótida interna			

Texto y tabla Recuperado el 29/04/21 de: https://www.unisanitas.edu.co/Revista/73/04Rev_Medica_Sanitas_22-4_JY_Pantoja_et_al.pdf

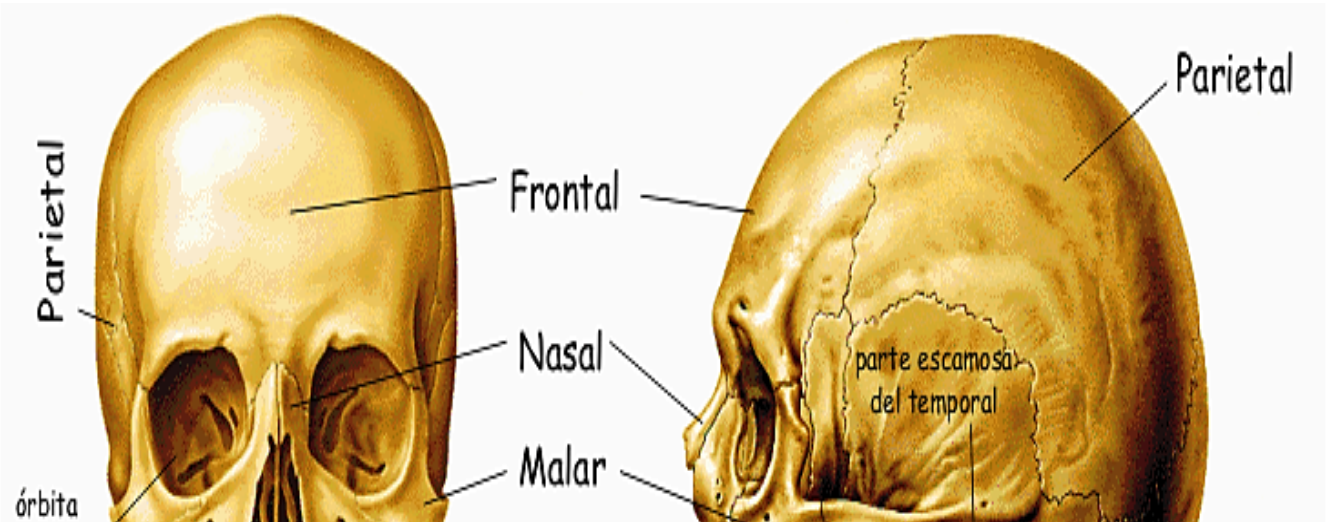

Imagen tomada de:
https://www.google.com.ec/search?q=craneo+humano&source=lnms&tbm=isch&sa=X&ved=0ahUKEwiCv4ij3OTVAhUE7yYKHQnWBFkQ_AUICigB&biw=1440&bih=791#imgdii=KhpnEswgXtve8M:&imgrc=_ZEbls9_SwVjfM:

"DIFERENCIAS SEXUALES EN EL CRANEO

Tal como ocurre con la pelvis ósea, las características sexuales en el cráneo se manifiestan de manera clara a partir de la pubertad. Aun cuando el dimorfismo sexual es menos marcado en la especie humana, en términos generales, el cráneo de una mujer adulta aparece más liviano, con relieves óseos redondeados y ligeramente más pequeño que el de un hombre; sus paredes son de menor espesor y los puntos de inserción muscular menos prominentes. Del mismo modo, la glabela es poco marcada (como lo es en el niño), los senos perinasales están menos desarrollados, los arcos superciliares aparecen redondeados, el cuerpo del maxilar es delgado y sus ramas gráciles. Atención especial merece el proceso mastoides, relieve óseo que ofrece un elemento diferencial fidedigno. Así, si al apoyar una base de cráneo sobre la mesa de disección y esta descansa estable sobre el vértice de las apófisis mastoides, el espécimen es de sexo masculino; caso contrario, si oscila apoyada sobre los cóndilos del occipital, el espécimen es de sexo femenino."
https://www7.uc.cl/medicina/cursos/Anatomia/PortalOdonto/html/cabeza/Puntoscraneom/GuiaCraneometria.html

22.1.1. Hueso Frontal

Es un hueso único, mediano y simétrico que ocupa la parte más anterior del cráneo. Está situado por delante de los parietales, del etmoides y del esfenoides. Cierra la parte anterior de la cavidad craneal. Se articula por abajo con el etmoides, los huesos nasales, los huesos cigomáticos, los lagrimales y los maxilares. Contribuye a unir el esqueleto del neurocráneo con el viscerocráneo; participa en la formación de las cavidades nasales y orbitarias.

Recuperado de http://www.monografias.com/trabajos82/huesos-del-neurocraneo/huesos-del-neurocraneo.shtml#ixzz4qGBrW3WJ

"Primitivamente el hueso frontal es doble: frontal derecho y frontal izquierdo, los cuales están unidos por la sutura interfrontal o frontofrontal. Para su estudio se divide en cuatro partes: escama, dos porciones orbitarias y una nasal.

Escama del hueso frontal. Ocupa una posición vertical y forma la frente. En ella se distinguen dos caras: anterior o exocraneal y posterior o cerebral, y un borde periférico.

– Cara anterior. En la línea mediana de los sujetos jóvenes se distinguen restos de la sutura Metópica o interfrontal, e inmediatamente por encima de la raíz de la nariz se observa una pequeña elevación lisa, la glabela. Por fuera se observa un borde inferior más o menos afilado, el borde supraorbitario, hacia cuyo tercio medial se encuentra la incisura supraorbitaria, que puede estar sustituida por un agujero supraorbitario. En el extremo lateral el borde continúa hacia abajo y forma el proceso cigomático (proceso orbitario externo), que se articula con el hueso cigomático. Por encima del borde supraorbitario se encuentra una elevación alargada transversalmente: el arco superciliar, y más hacia arriba, la prominencia frontal, más desarrollada en la mujer. Por fuera de la prominencia frontal se encuentra la cresta lateral del frontal, que

forma parte de la línea temporal. Por detrás de esta se encuentra una superficie plana, la superficie temporal, que forma parte de la fosa temporal.

– Cara cerebral o posterior. En la línea mediana, de arriba hacia abajo, se distingue un surco vertical denominado surco del seno sagital superior. Por delante se observa una eminencia alargada de borde filoso, la cresta frontal interna, donde se inserta la hoz del cerebro, y por debajo de ella, el agujero ciego, entre el frontal y el etmoides.

– Borde periférico. Es dentellado. Se articula por arriba con los huesos parietales y hacia abajo con el ala mayor del esfenoides.

Porción orbitaria. Es par y se dispone horizontalmente. Forma a la vez parte de la cavidad orbitaria y de la fosa craneal anterior, y presenta dos caras: inferior y superior.

– Cara inferior u orbitaria. Es amplia y profunda, y recibe el nombre de fosa orbitaria. Hacia la parte lateral presenta una depresión ocupada por la glándula lagrimal: la fosa lagrimal. Hacia la parte medial existe una fosa pequeña, la fosa Troclear, donde se encuentra la espina Troclear, la cual es una eminencia filosa muy pequeña que constituye el lugar de reflexión del tendón del músculo oblicuo superior del bulbo ocular. Por dentro presenta una superficie irregular que se articula con el hueso etmoides y presenta depresiones denominadas semiceldillas frontales.

–Cara superior o cerebral. Es prominente y presenta pequeñas elevaciones, los tubérculos mamilares, que corresponden a los surcos del cerebro. Entre ellos se encuentran unas depresiones conocidas como impresiones digitales, que se corresponden con los giros del cerebro. Ambas porciones orbitarias se encuentran separadas por la incisura etmoidal, que en el cráneo articulado se encuentra ocupada por la lámina cribosa del etmoides. El borde posterior se articula con el ala menor del hueso esfenoides.

Porción nasal. Ocupa la parte mediana entre las porciones orbitarias. En ella destaca una depresión rugosa, la incisura nasal, para la articulación con los huesos nasales, y por detrás se encuentra la espina nasal del frontal, que participa en la formación del tabique y la pared superior de la cavidad nasal. A los lados se encuentran los orificios de desembocadura de los senos frontales. La incisura nasal se proyecta hacia abajo y afuera, y forma el proceso orbitario (proceso orbitario interno). Por detrás se localiza un espacio amplio alargado en sentido anteroposterior: la incisura etmoidal.

Hueso frontal (vista anterior)

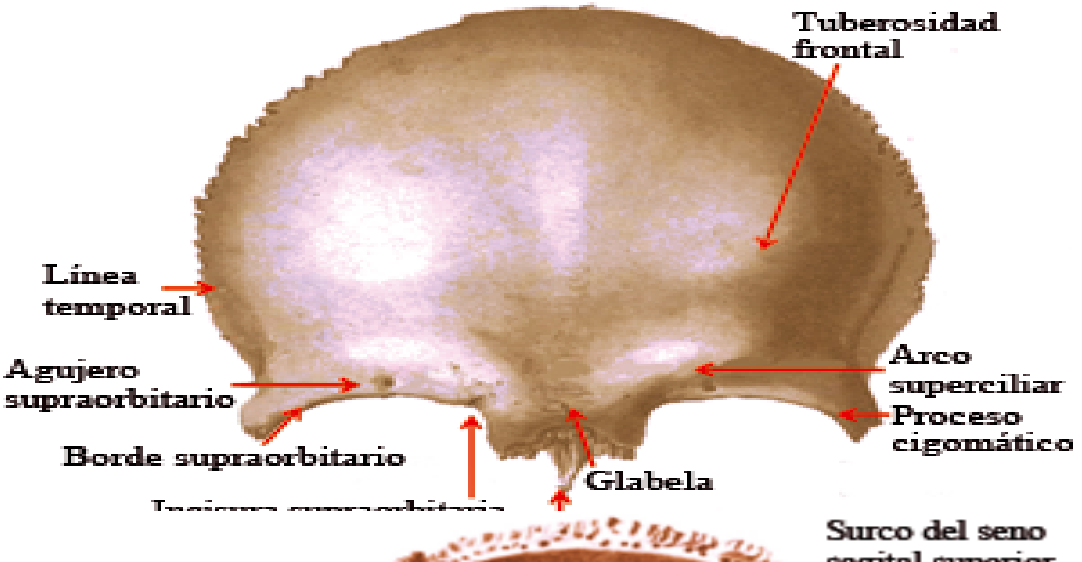

Hueso frontal (vistas posterior o endocraneana e inferior)

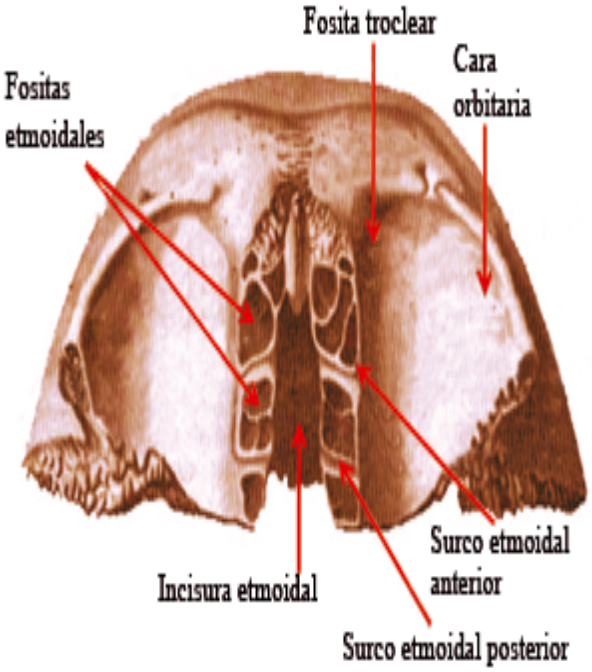

Imágenes tomadas de:

http://gsdl.bvs.sld.cu/cgi-bin/library?e=d-00000-00---off-0estomato--00-0----0-10-0---0---0direct-10---4-------0-1l--11-zh-50---20-preferences---00-0-1-00-0-0-11-1-0gbk-00&a=d&c=estomato&cl=CL1&d=HASH01be2f72f5d5c77638fce9c1.5.1.1

En la cara cerebral entre las porciones orbitaria y vertical del hueso frontal se forma una depresión profunda que aloja el lóbulo frontal del cerebro: la fosa frontal.

En el espesor de la porción escamosa o vertical se encuentran dos cavidades neumáticas separadas por un tabique mediano: los senos frontales. Ambos senos son asimétricos, y con la edad pueden aumentar de

tamaño y expansionarse hacia las porciones orbitarias. Generalmente los senos frontales se encuentran más desarrollados en el hombre que en la mujer.

Desarrollo. El hueso frontal es de osificación intramembranosa. Se desarrolla a partir de dos huesos independientes (hemifrontales), en cuya zona de unión se forma la sutura metópica (la sinostosis se produce antes de los dos primeros años de vida posnatal). La persistencia de la sutura en el adulto se denomina *metopismo*, y ocurre con frecuencia variada, de aproximadamente el 5 %.

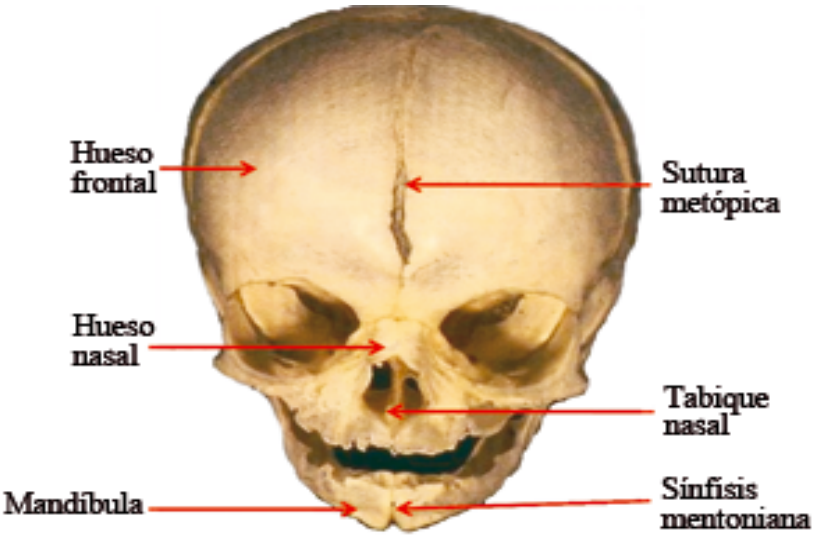

Vista frontal del cráneo de un feto (27 cm). Se distingue la sutura metópica o interfrontal.

Imagen tomada de:

http://gsdl.bvs.sld.cu/cgi-bin/library?e=d-00000-00---off-0estomato--00-0----0-10-0---0---0direct-10---4-------0-11--11-zh-50---20-preferences---00-0-1-00-0-0-11-1-0gbk-00&a=d&c=estomato&cl=CL1&d=HASH01be2f72f5d5c77638fce9c1.5.1.1

Constitución. La porción vertical está constituida, como todos los huesos de la bóveda craneana, por dos láminas de tejido compacto: las tablas interna y externa, entre las cuales se encuentra una capa de tejido esponjoso conocido como *diploe*. La porción horizontal está formada casi totalmente por tejido óseo compacto, y en la porción vertical se encuentra el seno frontal.

Conexiones. El hueso frontal se articula con los huesos parietales, el etmoides, el esfenoides, los cigomáticos, los maxilares, los nasales y los lagrimales. Interviene en las características anatómicas de la frente, con la tendencia de ser vertical en el sexo femenino y huidizo hacia atrás en el masculino.

22.1.2. Hueso Parietal

El parietal es un hueso de la bóveda craneana, par y plano, que está situado entre el frontal por delante y el occipital por detrás. En el hombre, en comparación con el resto los animales, alcanza su mayor evolución debido al mayor desarrollo del encéfalo. Tiene forma cuadrilátera y presenta dos caras: exocraneal y cerebral;

cuatro bordes: parietal, occipital, frontal y escamoso; y cuatro ángulos: anterosuperior o frontal, anteroinferior o esfenoidal, posterosuperior u occipital y posteroinferior o mastoideo.

Cara exocraneal. Es muy convexa y en el centro presenta una eminencia redondeada: el tubérculo parietal. Por debajo de esta existen dos crestas, más o menos marcadas, que se extienden desde el borde anterior hasta el posterior y son casi paralelas; se denominan líneas temporales superior y temporal inferior. En la línea superior se inserta la fascia del músculo temporal y en la línea inferior se inicia la inserción de la parte carnosa del músculo temporal. Cerca del borde superior se encuentra el agujero parietal, que da paso a una vena emisaria.

Cara cerebral o interna. Es cóncava y en su parte media se encuentra la zona más profunda, denominada fosa parietal. En esta superficie se pueden observar surcos vasculares labrados por el trayecto de las ramas de la arteria meníngea media, y las eminencias mamilares e impresiones digitales. Cerca del borde parietal se encuentran unas depresiones irregulares: las fosas granulares, formadas por las impresiones de las granulaciones aracnoideas.

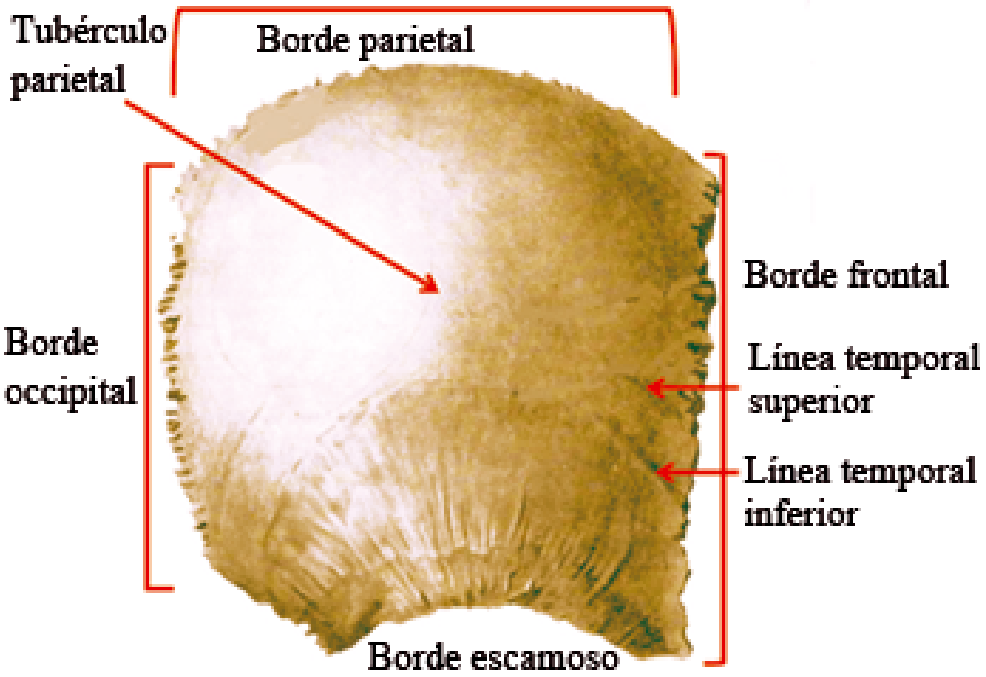

Hueso parietal (vista exocraneana): ángulos y bordes. Imagen tomada de: http://gsdl.bvs.sld.cu/cgi-bin/library?e=d-00000-00---off-0estomato--00-0----0-10-0---0---0direct-10---4-------0-1l--11-zh-50---20-preferences---00-0-1-00-0-0-11-1-0gbk-00&a=d&c=estomato&cl=CL1&d=HASH01be2f72f5d5c77638fcc9c1.5.1.1

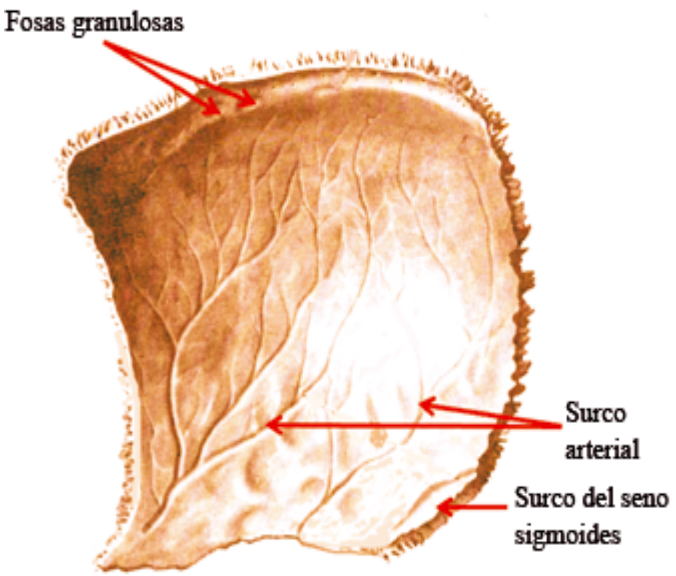

Hueso parietal **(vista endocraneana).**

Imagen tomada de:

http://gsdl.bvs.sld.cu/cgi-bin/library?e=d-00000-00---off-0estomato--00-0----0-10-0---0---0direct-10---4-------0-1l--11-zh-50---20-preferences---00-0-1-00-0-0-11-1-0gbk-00&a=d&c=estomato&cl=CL1&d=HASH01be2f72f5d5c77638fce9c1.5.1.1

Sobre la superficie exocraneal del hueso se encuentra el punto más prominente de la superficie lateral del neurocráneo. Este punto recibe el nombre de *Euryón* y es utilizado para medir el diámetro transverso del neurocráneo.

La arteria meníngea media produce en la superficie endocraneal surcos vasculares que a veces se convierten en canales óseos. Dichos canales contienen las ramas arteriales, y su fractura da origen a hemorragias epidurales que pueden comprimir el cerebro.

Bordes. Son rectilíneos, a excepción del inferior, temporal o escamoso que es cóncavo, y se relacionan con la escama del hueso temporal. El borde superior, sagital o parietal es dentellado y se relaciona con el parietal opuesto, con el que forma la sutura sagital. En la parte correspondiente a la cara cerebral presenta el surco del seno sagital superior.

El borde anterior, frontal o frontal, dentellado, se articula con el hueso frontal y forma la sutura coronal o frontoparietal. El borde posterior, lambdoideo u occipital presenta grandes dentellones y se articula con el hueso occipital, con el que forma la sutura parietooccipital.

Ángulos del hueso parietal. Se encuentran situados en la unión de los diferentes bordes. El ángulo anterosuperior o frontal (bregmático) se encuentra en la unión de los huesos parietales y el frontal. El nombre del hueso deriva del latín *paries*, `pared'. El ángulo posterosuperior u occipital (lambdático) se encuentra situado en la unión de los huesos occipital y parietal del lado opuesto. El ángulo anteroinferior o esfenoidal es delgado y prolongado, y se articula con el ala mayor del esfenoides. El posteroinferior o mastoideo

(astérico) está ligeramente truncado y se aloja en el ángulo entrante formado entre las porciones escamosa y petrosa (parte mastoidea) del temporal.

En los ángulos del parietal se encuentran las fontanelas. Las más relevantes son la bregmática, que se cierra alrededor de los 2 años, y la lambdática, que se oblitera a los 6 meses de edad.

Desarrollo. El parietal se forma por un solo centro de osificación de origen intramembranoso.

Constitución. Como todos los huesos que forman la bóveda craneana, el parietal está constituido por dos tablas compactas: la interna y la externa. En el centro contiene hueso diploe o esponjoso.

Conexiones. El hueso parietal se articula con el occipital, el temporal, el esfenoides, el frontal y el parietal del lado opuesto

CARA INTERNA DEL HUESO PARIETAL

Imagen tomada de:

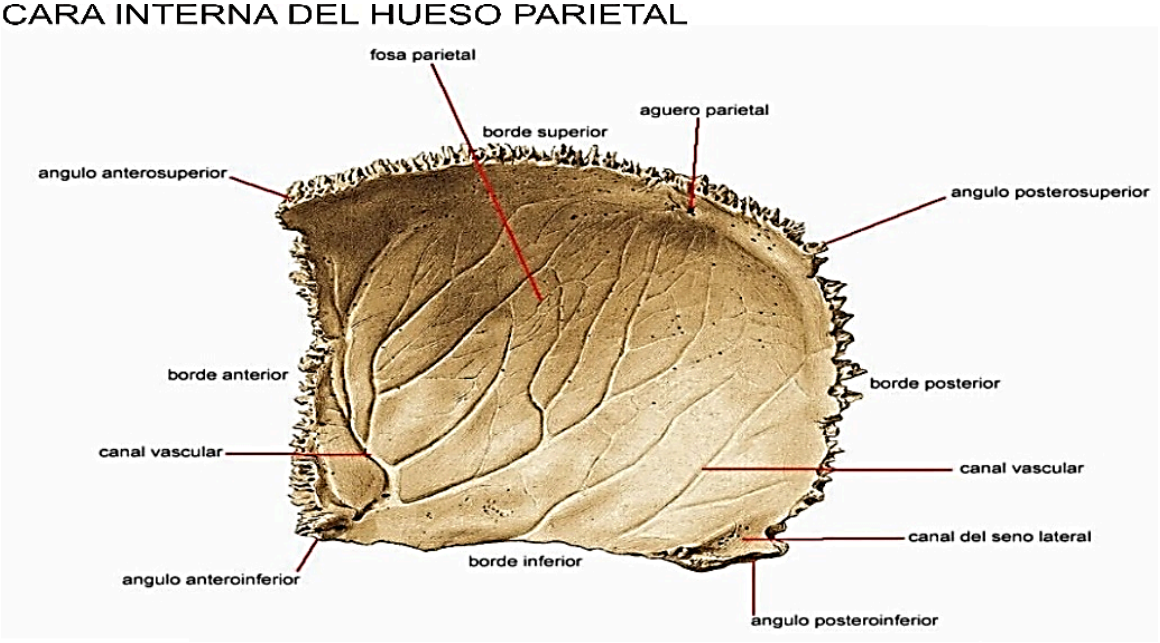

https://huesoscraneales.files.wordpress.com/2015/09/000930781.jpg

22.1.3. Hueso Occipital

El occipital es un hueso impar y simétrico, situado en la parte posterior e inferior del cráneo cerebral, por detrás del esfenoides, de los temporales y parietales; forma parte de la bóveda y de la base del cráneo, y su forma se asemeja a la de un rombo. En la parte central presenta un agujero de gran tamaño, el **foramen**

magno o agujero occipital, que comunica la cavidad del neurocráneo con el canal vertebral y da paso a la médula oblonga (bulbo raquídeo) y las arterias vertebrales. Tomando como referencia dicho agujero, el occipital se divide en cuatro porciones: basilar, por delante; laterales a los lados (exocondíleas) y escama, por detrás.

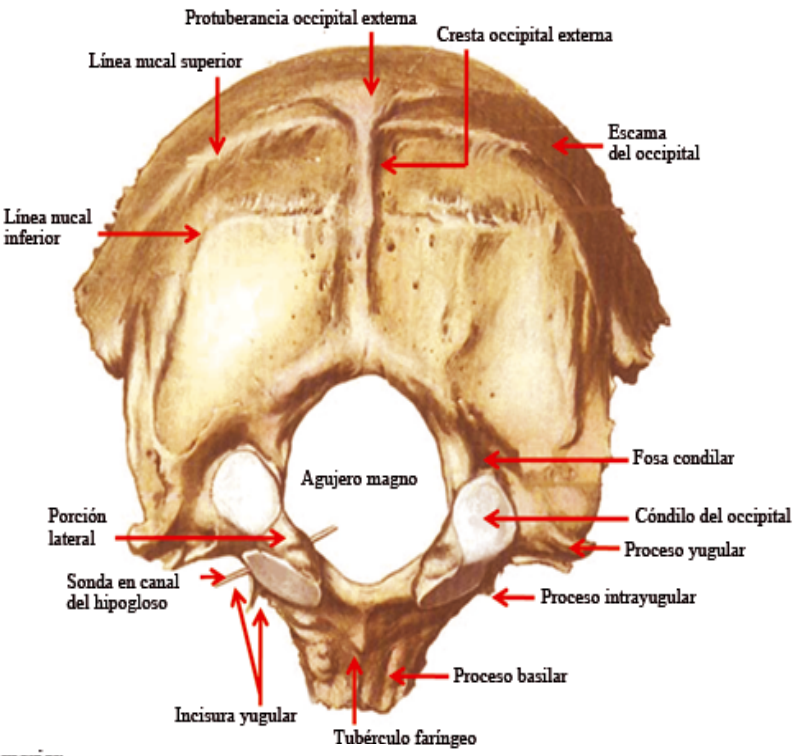

Hueso occipital (vista exocraneana): porciones y detalles anatómicos.

Hueso occipital (vista endocraneana). Imágenes tomadas de:

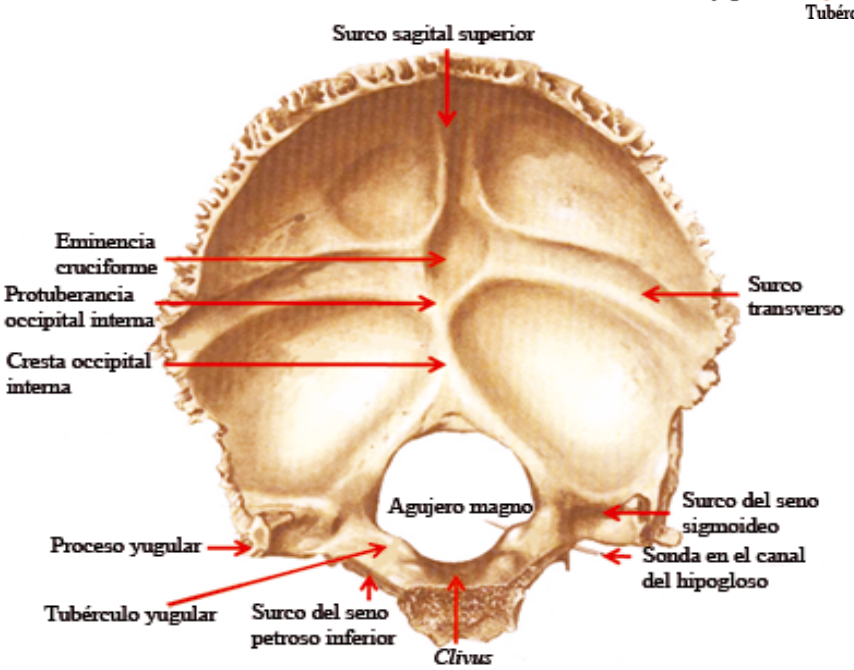

http://gsdl.bvs.sld.cu/cgi-bin/library?e=d-00000-00---off-0estomato--00-0----0-10-0---0---0direct-10---4-------0-1l--11-zh-50---20-preferences---00-0-1-00-0-0-11-1-0gbk-00&a=d&c=estomato&cl=CL1&d=HASH01be2f72f5d5c77638fcc9c1.5.1.1

Porción basilar (cuerpo o proceso basilar). Está situada por delante del agujero occipital, forma el techo de la faringe por delante y de la región prevertebral por detrás. Presenta dos caras y cuatro bordes.

Cara inferior. Presenta en la línea mediana una depresión denominada fosa navicular y una pequeña eminencia llamada tubérculo faríngeo, donde se inserta el rafe faríngeo. A los lados pueden observarse las crestas musculares para la inserción del músculo recto anterior y el largo de la cabeza, y restos de la fusión

de la porción basilar con el resto del hueso: las llamadas crestas sinostósicas, que están situadas por delante de las mencionadas anteriormente.

Cara superior o endocraneal. Es deprimida, en forma de declive, y se le nombra Clivus (surco basilar). Por fuera está limitada por el surco del seno petroso inferior; por delante se articula con el cuerpo del esfenoides y forma la Sincondrosis esfenooccipital. El borde posterior forma el contorno anterior del agujero occipital.

Porción escamosa. Corresponde a la parte del hueso occipital; situada por detrás del agujero magno, tiene el aspecto de una lámina redondeada, con una cara cerebral cóncava y otra posterior convexa, que están unidas por un borde periférico.

Cara cerebral o endocraneal. En la parte media se distingue una eminencia denominada protuberancia occipital interna, de la que se orienta hacia afuera un surco horizontal, el surco del seno transverso, que por fuera se inclina hacia abajo y recibe entonces el nombre de surco del seno sigmoideo (ambos constituyen el surco del seno lateral). Hacia abajo de la protuberancia occipital interna se encuentra una eminencia alargada y mediana, conocida como cresta occipital interna, y a ambos lados de ella, una depresión amplia denominada fosa cerebelosa, donde se encuentra el cerebelo. De la protuberancia occipital interna hacia arriba se localiza un surco mediano, el surco del seno sagital superior, y a ambos lados de él, la fosa cerebral, que es una depresión extensa ocupada por los lóbulos occipitales del cerebro. Al conjunto de la protuberancia occipital interna con los orígenes de los surcos del seno transverso, del seno sagital superior y la cresta occipital interna se le llama eminencia cruciforme.

Cara exocraneal. En la parte media de la cara posterior o superficial de la escama se encuentra una eminencia de desarrollo variable, la protuberancia occipital externa, desde la cual se extiende hacia el agujero occipital una cresta impar, la cresta occipital externa. En un plano lateral a la protuberancia occipital externa se encuentra un relieve curvo, la línea nucal superior (línea curva occipital superior), que se extiende hasta la mastoides. Por debajo se encuentra otra línea menos marcada, la línea nucal inferior (línea curva occipital inferior), la cual se dirige hacia el proceso yugular. En ocasiones, por encima de la línea nucal superior se puede observar una tercera cresta: la línea nucal suprema. El borde periférico es irregular, erizado de dentellones, y se articula a cada lado con los huesos parietales.

Porciones laterales del occipital (exocondíleas). Limitan el margen lateral del agujero occipital. En su cara inferior se distingue una eminencia articular elíptica de dirección oblicua hacia atrás y afuera: el cóndilo del occipital. El cóndilo tiene la apariencia de la suela de un zapato y está estenosado en la parte media. Por fuera de él se observa una superficie rugosa, la cara inferior del proceso yugular. Por detrás se encuentra la fosa condílea posterior, que es la depresión en la que se abre el agujero condíleo (por el interior de este pasa una vena emisaria). Por delante del cóndilo se encuentra una depresión donde se abre el canal del nervio hipogloso (agujeros condíleos anterior).

En la cara superior o cerebral se observan los agujeros condíleos y el canal del nervio hipogloso. Por encima de este último destaca una eminencia más o menos desarrollada: el tubérculo yugular, que tiene un borde

anterior o temporal y por su parte media protruye una eminencia bastante pronunciada conocida como *proceso yugular*. Por dentro de este proceso se encuentra una depresión profunda denominada *incisura yugular* que contribuye a formar el agujero yugular (rasgado posterior). Frecuentemente se encuentra dividido por un saliente óseo agudo: la espina yugular del occipital.

Foramen o agujero magno. -Es de forma ovalada, tiene 35 mm en dirección anteroposterior y 30 mm en dirección transversal. En el contorno anterior, en la línea mediana, se encuentra el punto Craneométrico Basión; y en el contorno posterior, en la línea media, donde se inicia la cresta occipital interna, se encuentra una pequeña depresión llamada fosita vermiana. En el mismo borde y en un plano mediano se localiza en el punto Craneométrico Opisthion.

Ángulos del occipital. En el hueso occipital se describen cuatro ángulos: el ángulo superior, punto más elevado, donde se articula la escama con los dos huesos parietales; el ángulo inferior, correspondiente a la unión con el cuerpo del esfenoides; y los ángulos laterales, obtusos y dentados, que corresponden a la unión del occipital con el parietal y el temporal, a cada lado.

Borde del hueso occipital. Es el borde que contornea todo el hueso occipital. En la parte superior es dentado, se articula con los huesos parietales y forma la sutura lambdoidea. El proceso yugular que ocupa el ángulo lateral del occipital se articula con el temporal. Por delante, entre la porción petrosa del temporal y el occipital, se forma el agujero yugular, por el que discurren tres pares de nervios craneales: glosofaríngeo, vago y accesorio o espinal. Por delante el borde se articula con el hueso esfenoides.

Desarrollo. El occipital es un hueso mixto. La parte superior de la escama se osifica a partir de tejido conjuntivo y el resto del hueso lo hace de tejido cartilaginoso. En el hombre, el occipital es el resultado de la fusión de varios huesos que existen independientes en algunos animales, los cuales se consolidan en un hueso único hacia los tres a seis años de edad. En el borde posterior del agujero occipital pueden aparecer centros de osificación inconstantes que forman los llamados huesecillos de Kerkring.

Constitución. La escama está constituida por dos láminas compactas: externa e interna, y una capa intermedia de diploe. Las masas laterales y la porción basilar presentan hueso esponjoso en su arte central.

Conexiones. El occipital se articula con los huesos parietales, temporales, esfenoides y la vértebra atlas. Durante el parto, la unión de la escama del occipital con el resto del hueso reviste gran importancia, pues se produce un movimiento de charnela (charnela de Badwin) que posibilita que la porción escamosa cabalgue y con ello el feto pueda salir por el canal del parto. Se han documentado casos de occipitalización de la vértebra atlas, en los cuales la vértebra se encuentra fusionada con el hueso occipital y dicha fusión ocasiona pequeñas limitaciones en los movimientos de flexión, extensión y de balanceo lateral de la cabeza. En los estudios de crecimiento y desarrollo craneofacial se utiliza ampliamente la dimensión de la base del cráneo que se mide entre los puntos Craneométricos Nasión y Basión en telerradiografías laterales de la cabeza.

22.1.4. Hueso Temporal

El temporal es un hueso par, de estructura compleja, que cumple las tres funciones mecánicas del esqueleto: movimiento, protección y sostén. No solo participa en la formación del cráneo cerebral, sino que contiene en su interior los órganos de la audición y del equilibrio.

El temporal se encuentra situado en la parte lateral e inferior del neurocráneo, por debajo del hueso parietal, entre el esfenoides y el occipital. En varios animales, el temporal es el resultado de la fusión de tres huesos independientes, por lo que se divide en tres porciones: escamosa, petrosa y timpánica. Antiguamente se describía una porción mastoidea, pero como carece de núcleo de osificación propio y es resultado de la expansión posterior de la porción petrosa, se estudia con esta parte del hueso.

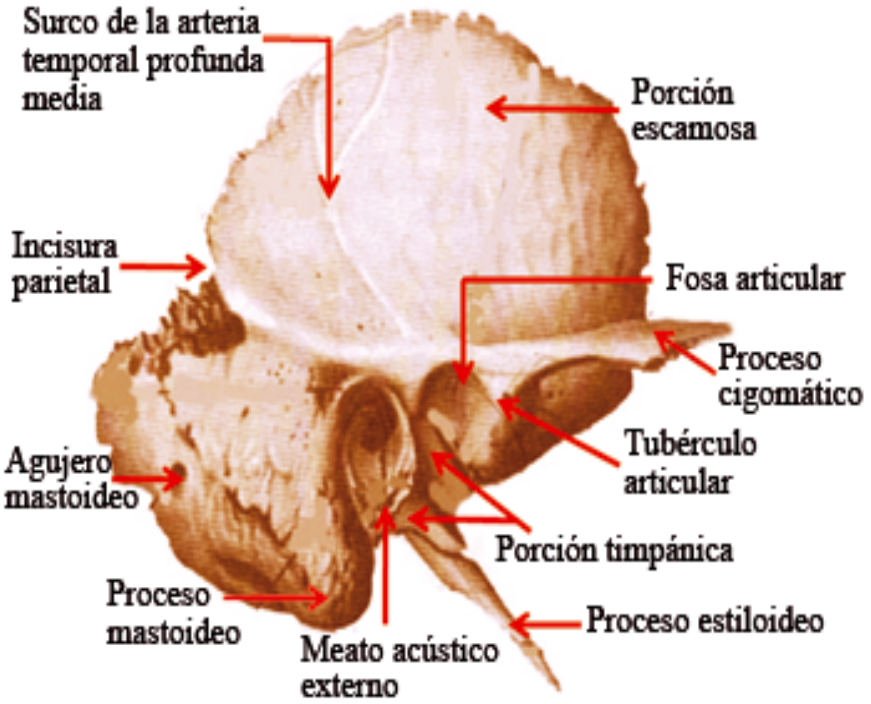

Hueso temporal (vista exocraneana): porciones y detalles anatómicos. Imágenes tomadas de:

http://gsdl.bvs.sld.cu/cgi-bin/library?e=d-00000-00---off-0estomato--00-0----0-10-0---0---0direct-10---4-------0-1l--11-zh-50---20-preferences---00-0-1-00-0-0-11-1-0gbk-00&a=d&c=estomato&cl=CL1&d=HASH01be2f72f5d5c77638fce9c1.5.1.1

Porción escamosa (concha). Participa en la formación de la pared lateral del cráneo; es transversalmente aplanada e irregularmente cilíndrica. En su cara superficial o lateral destaca una eminencia dirigida hacia delante, el proceso cigomático; por encima se encuentra un surco vertical labrado por la arteria temporal profunda media. La base del proceso cigomático se divide en dos raíces, una que se continúa hacia atrás por encima del poro acústico externo (agujero auditivo externo), denominada cresta supramastoidea

(supraarticular); y otra que se dirige hacia adentro y constituye el tubérculo articular (cóndilo del temporal, raíz transversa del cigomático).

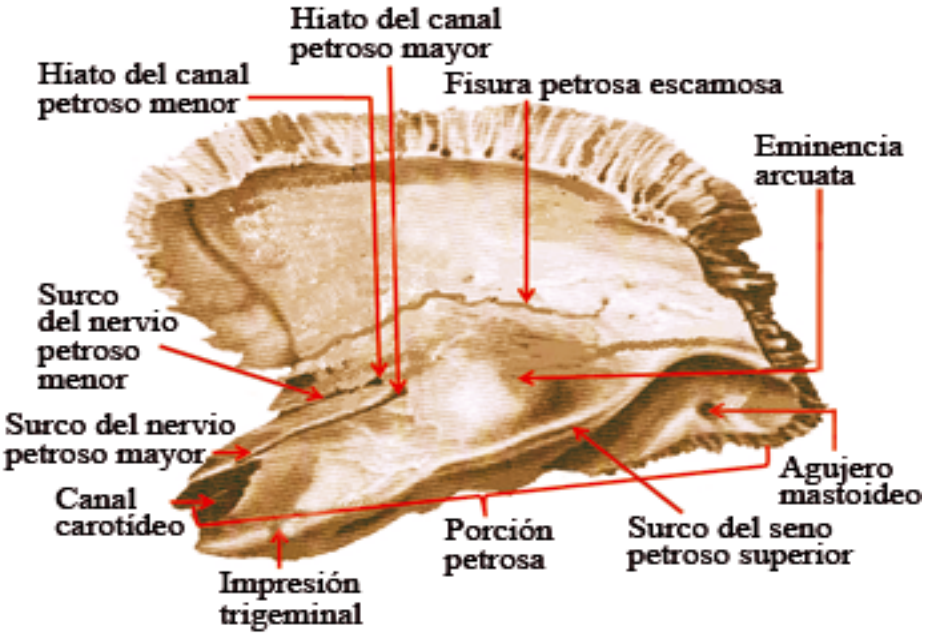

Hueso temporal (vista endocraneana) y porción petrosa: detalles anatómicos.

Hueso

temporal (vista posteroinferior). Imágenes tomadas de:

http://gsdl.bvs.sld.cu/cgi-bin/library?e=d-00000-00---off-0estomato--00-0----0-10-0---0---0direct-10---4-------0-1l--11-zh-50---20-preferences---00-0-1-00-0-0-11-1-0gbk-00&a=d&c=estomato&cl=CL1&d=HASH01be2f72f5d5c77638fcc9c1.5.1.1

Este tubérculo es más prominente en el hombre actual y por detrás de él se encuentra una excavación profunda, denominada fosa articular o mandibular (cavidad glenoidea), que está limitada por detrás por la fisura timpanoescamosa. El contorno lateral de la fosa articular se encuentra limitado por dos pequeñas eminencias: el tubérculo cigomático anterior y el tubérculo cigomático posterior o proceso retroarticular. Entre ambos tubérculos queda una incisura correspondiente al contorno externo de la fosa articular que recibe el nombre de incisura articular. La fosa articular es de mayor tamaño en el hombre que en la mujer.

Por delante del tubérculo articular se encuentra una zona lisa de forma triangular: la superficie subtemporal, la cual forma parte del techo de la fosa infratemporal. Por detrás y por encima del poro acústico externo se encuentra la fosa suprameática, que es una zona acribillada de orificios en la cual se observa una pequeña eminencia: la espina suprameática.

La cara medial o cerebral de la escama del temporal presenta numerosos tubérculos mamilares e impresiones digitales, y los surcos vasculares de la arteria meníngea media. El borde circunferencial se articula por arriba con el parietal; por debajo y por delante con el ala mayor del esfenoides; y por detrás su límite puede estar marcado por la unión con el proceso mastoideo (sutura escamomastoidea).

Porción timpánica (hueso timpanal). Es la parte más pequeña del hueso temporal. Constituye una lámina ósea, alargada, encorvada, abierta hacia arriba, que forma las paredes anterior, posterior e inferior del meato acústico externo (conducto auditivo externo). En el extremo medial de la cara superior o meatal presenta una ranura anular denominada surco timpánico, donde se inserta la membrana del tímpano. La cara externa o extrameatal se prolonga en forma de vaina y rodea parcialmente el inicio del proceso estiloideo: el proceso vaginal. Tiene bordes anterior y posterior, y se articula por detrás con la porción petrosa y por delante con la porción escamosa. Limita con las fisuras petrotimpánica y timpanoescamosa.

Porción petrosa (petromastoidea o piramidal). Es la parte más compleja del hueso temporal. Recibe este nombre por la solidez de la sustancia ósea, condicionada por el hecho de que contiene los órganos receptores de la audición y del equilibrio, los cuales son estructuras muy delicadas que exigen una protección muy especial contra posibles traumatismos.

Por su forma piramidal también se la ha llamado pirámide del temporal. La pirámide posee tres caras y tres bordes, y participa en la formación de las fosas craneales media y posterior.

Cara anterior. Es endocraneal y presenta de dentro hacia afuera, cerca del vértice, una depresión sobre la que descansa el ganglio del trigémino, la impresión Trigeminal (fosita gasseriana); y una elevación marcada, producto del desarrollo del canal semicircular superior, la eminencia arqueada. Entre ambos elementos se encuentra el hiato de los nervios petrosos, a partir del cual se observan una o dos ranuras que se dirigen hacia abajo y adentro: los surcos de los nervios petrosos. La parte más lateral de esta cara es lisa y constituye el techo de la caja del tímpano (tegmen tympani).

En ocasiones se observan vestigios de la unión de las porciones petrosa y escamosa: la fisura petroescamosa superior. Está a veces es dehiscente y pone en relación la mucosa de la caja del tímpano con la duramadre, lo cual favorece que los procesos infecciosos de la primera se propaguen a la duramadre o que se forme un absceso subdural. Esta cara forma parte de la fosa craneal media.

Cara posterior (cerebelosa). Es endocraneal y se encuentra orientada hacia atrás como parte de la fosa craneal posterior. De dentro hacia fuera, en la unión con la porción basilar del occipital, se distinguen el surco del seno petroso inferior y un orificio, el poro acústico interno, que se continúa con el meato auditivo interno (conducto auditivo interno).

Por fuera y por encima del poro acústico interno se localiza una depresión muy marcada en el recién nacido, la fosa subarcuata, que da paso a una prolongación de la duramadre y los vasos sanguíneos. Más lateralmente se encuentra una hendidura que representa el contorno del borde libre de una uña, de aquí su nombre de fosa ungueal o del acueducto del vestíbulo, y en ella termina el conducto endolinfático. En un plano aún más lateral se localiza un surco vertical amplio: el surco del seno sigmoideo (parte vertical del seno lateral).

Cara inferior. Es exocraneal, de superficie irregular y en ella sobresale una prolongación ósea afilada (generalmente fracturada en los cráneos secos): el proceso estiloideo. Aunque está unida al hueso temporal, por su origen pertenece al segundo arco visceral o hioideo. Presta inserción a varios músculos y ligamentos, y por detrás de ella se encuentra el agujero Estilomastoideo, donde emerge el nervio facial. Por detrás de la porción petrosa se proyecta en una gran eminencia propia del hombre, el proceso mastoideo, cuya formación es producto del desarrollo de los músculos que aquí se insertan, los cuales mantienen la posición vertical de la cabeza y hacen que esta zona presente una superficie muy rugosa.

Por dentro del proceso mastoideo se encuentra una excavación alargada, la incisura mastoidea (surco digástrico), en la cual toma inserción el vientre posterior del músculo digástrico. Por dentro de la incisura se halla el surco de la arteria occipital, que es un surco alargado de dirección anteroposterior. En la superficie posterior de la mastoides se encuentra el agujero mastoideo, por donde discurre una vena emisaria.

Por detrás y por dentro del proceso estiloideo se observa una excavación muy variable en profundidad: la fosa yugular, donde se inicia la vena yugular interna. Dentro de la fosa se localiza el agujero externo del canal carotídeo, que es un agujero amplio que da paso a la arteria carótida interna. El agujero carotídeo externo y la fosa yugular se encuentran separados por una cresta ósea en la que se localiza el orificio de entrada del canalículo timpánico (de Jacobson). La superficie extendida entre el agujero de entrada al canal carotídeo y el vértice de la porción petrosa se denomina área cuadra, y en ella se inserta el músculo elevador del velo del paladar.

Bordes. Los bordes de la porción petrosa son superior, anterior, inferior y posterior. Cerca del vértice del borde superior se encuentra una incisura relacionada con las raíces del nervio trigémino: la incisura Trigeminal. El resto de la extensión de este borde es excavada y se denomina *surco del seno petroso superior*.

El borde anterior forma con la escama un ángulo de 70°, en cuyo vértice se localizan dos canales óseos, uno superior para el músculo tensor de la membrana del tímpano y otro inferior que constituye la porción ósea de la tuba auditiva. En su conjunto ambos canales se conocen como canal musculotubario.

El borde posterior es irregular y, de adentro hacia afuera, presenta una excavación más o menos profunda, el surco del seno petroso inferior, y la fosa petrosa, donde se localiza el ganglio inferior del nervio glosofaríngeo y se abre el acueducto del caracol o cóclea. Más hacia afuera se encuentra la incisura yugular, que limita por delante el agujero yugular (agujero rasgado posterior). La fosa petrosa y la incisura están separadas por un saliente filoso denominado *espina yugular*, que se relaciona con la homónima del hueso occipital.

Vértice. El vértice de la porción petrosa presenta un orificio: el agujero interno del canal carotídeo. Se relaciona con el ángulo entrante formado por el ala mayor y el cuerpo del esfenoides, y delimita un agujero de contorno irregular denominado agujero rasgado, que en el hombre vivo se encuentra obliterado por un cartílago.

Base. La base de la porción petrosa visible corresponde a la superficie lateral del proceso mastoideo. En el borde superior del proceso, en la unión con la escama, se forma un ángulo entrante: la incisura parietal.

Cavidades y canales del hueso temporal

En el hueso temporal se encuentra una serie de cavidades y canales que, debido a su complejidad, merecen una descripción aparte. Las características internas del hueso se estudian con los órganos de los sentidos.

Meato acústico externo (conducto auditivo externo). Es el resultado de la fusión de las porciones escamosa y timpánica del temporal. La pared superior está formada por la escama, y las demás por el hueso timpánico. En el recién nacido el hueso timpánico está reducido a un simple anillo que crece ulteriormente en dirección transversal, y dicho crecimiento está condicionado por el estímulo que ejerce el crecimiento del cerebro sobre la base craneana.

Meato acústico interno (conducto auditivo interno). Presenta una longitud variable de 6 a 10 mm. El fondo del meato está dividido por una cresta horizontal denominada cresta falciforme, que lo separa en dos compartimentos: superior e inferior. Estos a su vez se dividen en dos fosas: anterior y posterior. Las fosas posteriores se encuentran acribilladas de agujeros diminutos y dan paso al nervio vestibular. La fosa anterosuperior presenta el orificio de inicio del canal del nervio facial; la fosa inferoanterior corresponde a la base de la cóclea (caracol). En la pared posterior del meato acústico interno se encuentra un pequeño orifico, el agujero singular, que da paso a filetes nerviosos para la ampolla del canal semicircular posterior.

Canalículo timpánico (conducto de Jacobson). Se inicia por debajo en la cresta que separa la fosa yugular del agujero carotídeo externo, y termina por arriba, en la cavidad timpánica.

Canalículo caroticotimpánico. Canal diminuto extendido desde el canal carotídeo hasta la parte anterior e inferior de la cavidad timpánica.

Canal del nervio facial (conducto o acueducto de Falopio). En su trayecto intrapetroso contiene el nervio facial. Se inicia en el fondo del meato acústico interno y termina en el agujero Estilomastoideo. Desde el inicio se dirige hacia delante, hasta la proximidad del vértice de la cóclea, donde cambia de dirección y se dirige hacia atrás por la pared medial de la caja del tímpano. Después desciende y se hace vertical hasta el agujero Estilomastoideo.

Canal musculotubario. Se extiende desde el borde anterior de la de la porción petrosa hasta la pared anterior de la caja del tímpano. Está conformado por dos canales separados por una cresta ósea: el canal superior corresponde al músculo tensor de la membrana tímpano y el inferior a la porción ósea de la tuba auditiva.

Cavidades del oído. En el oído medio se localiza la caja del tímpano, que por medio del *adito ad antrum* se comunica hacia atrás con el antro mastoideo y las celdas mastoideas. En el oído interno se encuentra el

laberinto óseo, formado por el vestíbulo, los canales semicirculares y la cóclea, y los acueductos del vestíbulo y de la cóclea.

Canal carotídeo. Se inicia en la cara inferior de la porción petrosa del temporal, se dirige hacia arriba y luego se acoda hacia delante y adentro, en dirección al vértice del peñasco. Por él discurre la arteria carótida interna.

Fisuras

Entre los diferentes huesos primitivos que forman el temporal se forman fisuras, algunas de las cuales persisten durante toda la vida. La fisura timpanoescamosa está situada en la unión de las porciones escamosa y timpánica, en la parte más elevada de la fosa articular. Hacia el extremo medial se insinúa una prolongación de la porción petrosa y la subdivide en dos fisuras, una anterior petroescamosa y otra posterior petrotimpánica. Las tres fisuras tienen forma de *Y* acostada.

Desarrollo. El temporal se forma por tres puntos de osificación: uno para el hueso timpánico, otro para la escama y otro para la porción petromastoidea. Durante el primer año de la vida, las porciones se fusionan en un hueso único que limita el meato acústico externo.

Las porciones escamosa y timpánica se desarrollan a partir de puntos de osificación intramembranosa y la porción petrosa se desarrolla en una base cartilaginosa

Hueso temporal de un niño de 1 año. (En rojo destaca la porción timpánica; en amarillo, la porción petrosa y en gris, la porción escamosa). Imagen tomada de:

http://gsdl.bvs.sld.cu/cgi-bin/library?e=d-00000-00---off-0estomato--00-0----0-10-0---0---0direct-10---4-------0-1l--11-zh-50---20-preferences---00-0-1-00-0-0-11-1-0gbk-00&a=d&c=estomato&cl=CL1&d=HASH01be2f72f5d5c77638fcc9c1.5.1.1

Constitución. La escama está formada por dos tablas de tejido compacto y por diploe en la porción central. La parte timpánica lo está por tejido óseo compacto y el peñasco posee tejido compacto y esponjoso. Este último es más abundante en el proceso mastoideo, donde también se encuentran celdas neumatizadas.

Conexiones. El hueso temporal se articula con los huesos occipital, parietal, esfenoides, cigomático y mandíbula.

El hueso temporal debe considerarse como un hueso neumático y sensorial. Es neumático debido a la existencia en el proceso mastoideo de cavidades que contienen aire, las cuales comienzan su desarrollo hacia el quinto mes de la vida fetal. Algunas cavidades contienen médula ósea; la mayor de todas es el antro

mastoideo. Las celdas mastoideas se abren al antro mastoideo y la cavidad timpánica, y se encuentran revestidas por la misma mucosa de la caja del tímpano. Estas cavidades permiten que los procesos infecciosos del oído medio se diseminen y produzcan mastoiditis, que se puede complicar por la propagación de la infección hacia las meninges y la consiguiente meningitis, que siempre es grave y pone en peligro la vida del paciente.

La espina suprameática (de Henle) constituye un reparo anatómico para la trepanación de la mastoides. En los casos de procesos infecciosos y traumatismos de la región, son de importancia quirúrgica las relaciones que se establecen entre la porción descendente del seno sigmoideo (seno lateral) y la superficie lateral de la mastoides.

22.1.5. Hueso Esfenoides

Hueso esfenoides (vista anterior): porciones. Imágenes tomadas de: http://gsdl.bvs.sld.cu/cgi-bin/library?e=d-00000-00---off-0estomato--00-0----0-10-0---0---0direct-10---4-------0-1l--11-zh-50---20-preferences---00-0-1-00-0-0-11-1-0gbk-00&a=d&c=estomato&cl=CL1&d=HASH01be2f72f5d5c77638fcc9c1.5.1.1

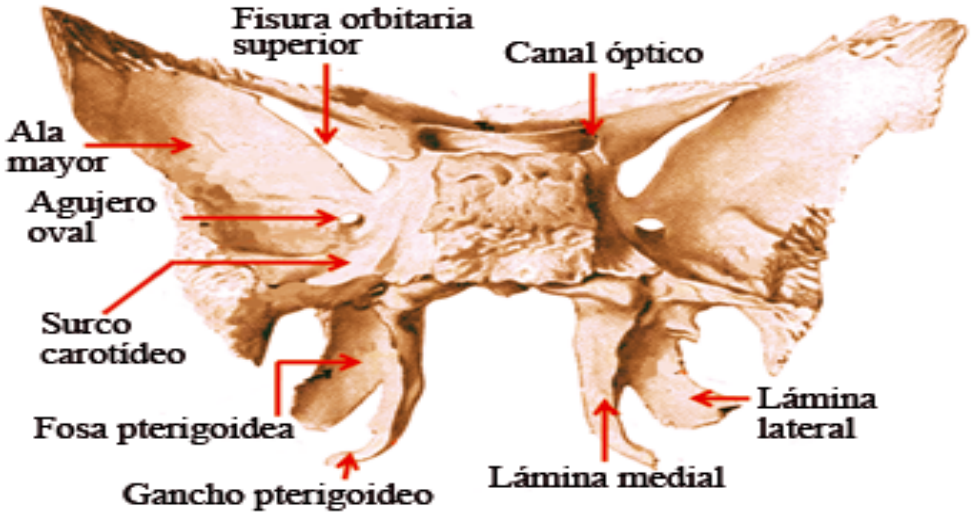

El esfenoides es un hueso impar y mediano, resultado de la fusión de varios huesos de la vida fetal. Se encuentra situado como una cuña en el centro de la base del cráneo, entre el frontal y el etmoides por delante y el occipital por detrás. Su forma recuerda la de un murciélago o un insecto volando. En él se distinguen las porciones siguientes: el cuerpo, dos alas menores, dos alas mayores y dos procesos pterigoideos. Por su forma es un hueso complejo para el estudio anatómico.

Cuerpo. El cuerpo del esfenoides es de forma cuboidea, por lo que consta de seis caras: superior, inferior, anterior, posterior y dos caras laterales.

Cara superior. Presenta una depresión profunda, la fosa hipofisaria (fosa pituitaria), donde se aloja la glándula del mismo nombre. Por delante de ella se encuentra una eminencia redondeada, el tubérculo sellar o pituitario, por delante del cual se halla un surco dispuesto transversalmente, el surco quiasmático u óptico, cuyos extremos terminan en los canales ópticos. Más hacia delante y arriba se encuentra el yugo esfenoidal, que es una superficie lisa que se proyecta hacia delante en la prolongación etmoidal del esfenoides. Por detrás, el yugo está limitado por una cresta denominada limbo esfenoidal, que lo separa del canal quiasmático. A cada lado y sobre esta superficie lisa se localizan unos surcos longitudinales poco marcados, llamados surcos olfatorios, que son la continuación hacia atrás de los surcos de la cara superior de la porción cribosa del etmoides. Por detrás de la fosa hipofisaria (pituitaria) se encuentra una lámina vertical

cuadrilátera, el dorso de la silla, cuyos ángulos superiores terminan en pequeñas eminencias denominadas procesos clinoideos posteriores.

La silla turca es la depresión profunda de la cara superior del cuerpo del esfenoides. Tiene forma de silla de montar. Por detrás está limitada en su ángulo por los procesos clinoideos posteriores, y por delante por una prolongación posterior del ala menor de los esfenoides, los procesos clinoideos anteriores. En la parte lateral se observa en ocasiones un pequeño tubérculo llamado proceso clinoideo medio. Si estos procesos se extienden y se fusionan con los clinoideos anteriores conforman un agujero por el cual pasa la arteria carótida interna; se conoce con el nombre de agujero clinocarotídeo.

Cara inferior. Es exocraneal y presenta una pequeña cresta que termina por delante en el pico o rostro del esfenoides. Está cubierta por las alas del vómer y el proceso vaginal de la lámina medial del proceso pterigoideo.

Cara anterior. Forma parte del techo de la cavidad nasal. Presenta una cresta vertical mediana, la cresta esfenoidal, y por debajo se continúa con el pico o rostro del esfenoides. A ambos lados de la cresta se encuentra la abertura del seno esfenoidal y más lateralmente, una superficie rugosa para la articulación con el laberinto etmoidal. En la infancia, los orificios de los senos esfenoidales se encuentran estrechados por la presencia de un hueso independiente en forma de laminilla de concavidad superior, la concha de Bertín, que posteriormente se fusiona al cuerpo del esfenoides.

Cara posterior. Es plana, rugosa y cuadrilátera. Se articula con la porción basilar del occipital y forma la sincondrosis esfenooccipital, importante centro de crecimiento compensatorio de la base craneal. Al concluir el período de crecimiento se produce la sinostosis; la fusión del occipital con el esfenoides recibe el nombre de hueso basilar.

Caras laterales. Presentan a cada lado la implantación de las alas mayores, separadas de la silla turca por un surco alargado en forma de S: el surco carotídeo (canal cavernoso). Las denominaciones responden al trayecto de la arteria carótida interna y la formación del seno cavernoso de la duramadre. En el extremo posterior del surco carotídeo se encuentra una lámina ósea, llamada língula por su parecido con una lengua de pequeñas proporciones.

Alas menores (proceso de Ingrassias). Son dos láminas angulares y aplanadas que se originan por sendas raíces de la parte anterior y superior del cuerpo del esfenoides. Junto al cuerpo limitan el canal óptico, que da paso a la arteria oftálmica y al nervio óptico. Las alas menores son aplanadas y poseen dos caras: superior e inferior; ambas son lisas. El borde posterior es liso y en el extremo medial presenta el proceso clinoideo anterior. El borde anterior se articula con el frontal. Entre las alas menores y las mayores se forma un espacio en forma de vírgula llamado fisura orbitaria superior (hendidura esfenoidal).

Alas mayores. Parten de la superficie lateral del cuerpo del esfenoides y se dirigen hacia afuera en forma de estrella de tres radios. En ellas se observan una cara cerebral (endocraneal) cóncava y tres caras exocraneales, las cuales son por su dirección infratemporal, temporal y orbitaria.

Cara endocraneal. En el ala mayor cerca del cuerpo del esfenoides se distinguen tres agujeros, que son de delante hacia atrás: agujero redondo, el cual da paso a la rama maxilar del trigémino; agujero oval, por donde discurre la rama mandibular del mismo nervio; agujero espinoso (redondo menor), para el paso de la arteria meníngea media, la que labra los surcos vasculares en forma de la hoja de higuereta. También se pueden observar dos agujeros inconstantes: por delante, el agujero emisario (de Vesalio), para el paso de una pequeña vena; por detrás, el agujero innominado (de Arnold), para el paso del nervio petroso menor. Destacan además los tubérculos mamilares y las impresiones digitales.

Cara infratemporal. Se encuentra dispuesta horizontalmente y forma parte de la pared superior de la fosa infratemporal (cigomática o pterigomaxilar). En ella se observan los agujeros oval y espinoso; por detrás termina en la espina del esfenoides. En la cara interior, por dentro de la espina, se puede observar una incisura o agujero innominado, por el cual pasa el nervio petroso menor.

Cara temporal. Es vertical y está orientada lateralmente. Forma parte de la fosa temporal y está separada de la fosa infratemporal por un borde rugoso, la cresta infratemporal o Esfenotemporal.

Cara orbitaria. Es de superficie lisa y está orientada hacia delante. Forma la parte posterior de la pared lateral de la cavidad orbitaria. En su parte más inferior, próximo al cuerpo del esfenoides, se observa el agujero redondo

El borde del ala mayor del esfenoides se articula con el parietal, la escama del temporal, el frontal, y con el cigomático en la superficie lateral del cráneo. En la cara exocraneal de la base se articula con la porción petrosa del hueso temporal.

Procesos pterigoideos. Son dos prolongaciones verticales que se inician en la unión del cuerpo con las alas mayores, por dos raíces (lateral y medial), a cada lado. Cada proceso pterigoideo está constituido por dos láminas o alas: medial y lateral, abiertas hacia atrás. Entre sí limitan un espacio, la fosa pterigoidea, y presentan un borde libre posterior. Por debajo ambas láminas están separadas y conforman la incisura pterigoidea, que se encuentra ocupada por el proceso piramidal del palatino. En la parte superior y medial se encuentra una pequeña depresión: la fosa escafoidea, donde se inserta el músculo tensor del velo del paladar. La lámina medial forma parte de la pared lateral de la cavidad nasal y presenta por arriba una depresión denominada *incisura tubaria*, en la que se apoya la porción fibrocartilaginosa de la tuba auditiva.

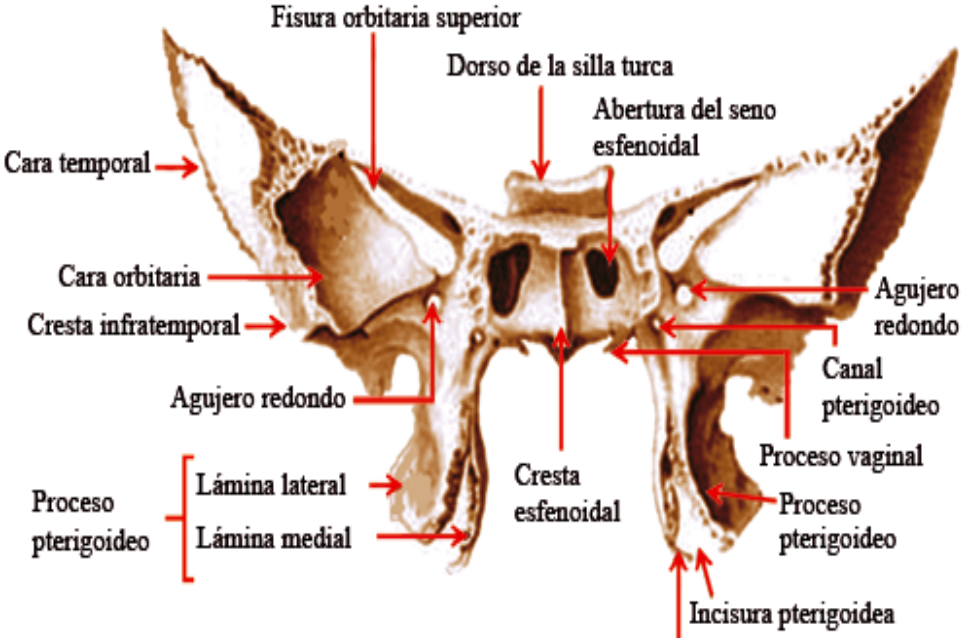

Hueso esfenoides (vista anterior).

Imagen tomada de: http://gsdl.bvs.sld.cu/cgi-bin/library?e=d-00000-00---off-0estomato--00-0----0-10-0---0---0direct-10---4-------0-1l--11-zh-50---20-preferences---00-0-1-00-0-0-11-1-0gbk-00&a=d&c=estomato&cl=CL1&d=HASH01be2f72f5d5c77638fcc9c1.5.1.1

Hueso esfenoides (vista posterior). Imagen tomada de: http://gsdl.bvs.sld.cu/cgi-bin/library?e=d-00000-00---off-0estomato--00-0----0-10-0---0---0direct-10---4-------0-1l--11-zh-50---20-preferences---00-0-1-00-0-0-11-1-0gbk-00&a=d&c=estomato&cl=CL1&d=HASH01be2f72f5d5c77638fcc9c1.5.1.1

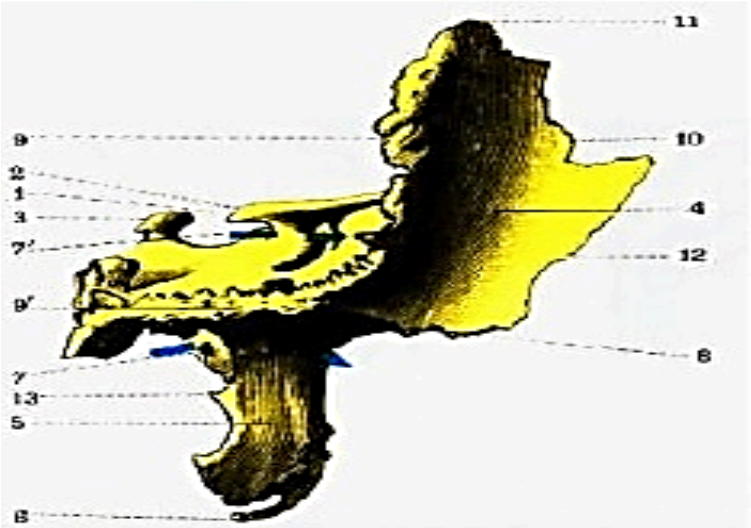

hueso esfenoides vista lateral

1: Silla Turca – **2:** Proceso Clinoideo anterior – **3:** Proceso Clinoideo Posterior – **4:** Lámina lateral del Ala Mayor – **5:** Proceso Pterigoideo – **6:** Gancho Pterigoideo (Hámulo**)** – **7:** Canal Pterigoideo (Canal Vidiano) **7' :** Foramen Óptico – **8:** Cresta Esfenotemporal – **9 y 9'** Borde del Ala Mayor – **10:** Borde Frontal – **11:** Superficie rugosa – **12:** Borde Parietal – **13:** Espina de la lámina lateral del proceso pterigoideo.

Imagen recuperada de: https://es.slideshare.net/umceanatomia/3esqueleto2010; el 14/06/2021

Seno esfenoidal

Son dos cavidades neumáticas, derecha e izquierda, labradas en el espesor del cuerpo del esfenoides y divididas por un tabique óseo asimétrico. Se abren en la cavidad nasal por el orificio de la cara anterior del cuerpo del esfenoides. En la infancia el orificio está estrechado por el hueso de Bertín o concha esfenoidal, en forma de laminilla, y a la edad de 12 años se fusiona con el cuerpo del esfenoides. El seno puede presentar un aumento de tamaño con prolongaciones hacia las zonas vecinas: la base del proceso pterigoideo y el ala mayor, y hacia la porción basilar del occipital. Los senos esfenoidales se clasifican en grandes, medianos y pequeños.

"Apófisis pterigoides. - Se presentan como dos columnas óseas situadas en la parte inferior del hueso. Tiene una forma cuadrangular Estudios recientes sugieren la hipótesis según la cual los cambios (por mutación) de la posición del esfenoides han implicado transformaciones en la capacidad cerebral y, transitivamente, avances en las capacidades cognitivas e intelectuales.

Dentro de la línea filogenética que desemboca en el Homo sapiens se periodizan las siguientes etapas:

Hace 60 millones de años los prosimios tenían un esfenoides horizontal y plano como la inmensa mayoría de los demás animales con cerebro.

Hace unos 40 millones de años, en los simios el esfenoides tenía una primera inclinación hacia abajo lo cual permitía un aumento de la capacidad encefálica. Los lóbulos occipitales obtuvieron más espacio y así se logró un perfeccionamiento de la visión estereoscópica y probablemente de la memoria visual.

Hace menos de 12 millones de años se produjo una nueva inclinación hacia abajo, esto en la línea evolutiva dio origen a los antropoides, lo cual implica un cerebro aún mayor en proporción al resto del cuerpo.

Hace unos 6 millones de años, con los Australopithecus, la inclinación del esfenoides se volvió a acentuar, y con ello se incrementó la capacidad neurocraneal.

Hace 2 millones de años se produjo la misma inclinación hacia abajo del esfenoides, coincidiendo con un total bipedismo. Tal bipedismo, supone la necesidad de un cerebro voluminoso con redes neuronales complejas como para mantener esa posición opuesta a la gravedad. Es también probable que esa nueva posición del esfenoides permitiera un habla rudimentaria, cuyos fonemas eran chasquidos y tonos guturales.

Entre 200.000 y 160.000 años atrás el esfenoides obtuvo la inclinación que se encuentra en el Homo sapiens. Este hecho coincide con un aumento de la capacidad cerebral, (en especial de los lóbulos frontales) y una mayor irrigación sanguínea para el cerebro."

Texto recuperado de https://www.ecured.cu/Esfenoides_(hueso)#:~:text=La%20cara%20anterior%20del%20esfenoides,se%20articula%20con%20el%20occipital.

Desarrollo. Por su origen, el esfenoides es un hueso mixto. Está formado primitivamente por cuatro piezas: El preesfenoides, el basiesfenoides y las conchas de Bertín. El preefenoides dará origen a la parte anterior del cuerpo y a las alas menores, mientras que el basiesfenoides originará la parte posterior del cuerpo, las alas mayores y la lámina lateral de los procesos pterigoideos. La lámina medial del proceso pterigoideo es de osificación intramembranosa.

Las conchas esfenoidales o de Bertín se desarrollan cada una por un punto de osificación independiente; se asemejan a las conchas del etmoides y se fusionan a la cara anterior del cuerpo del esfenoides.

Constitución. El esfenoides está formado en su mayor parte por tejido compacto. Se encuentra algo de tejido esponjoso en la parte posterior del cuerpo, en la parte anterior de las alas mayores y en la base de los procesos pterigoideos.

En su extremo inferior presenta una prolongación llamada gancho o proceso hamelar, que sirve de polea de reflexión al tendón del músculo tensor del velo del paladar. La lámina lateral es más ancha y dirigida hacia afuera, y en el borde posterior presenta una eminencia puntiaguda: la espina del ligamento pterigoespinoso (de Civinini). A veces por encima de esta espina se encuentra otra más pequeña llamada espina de Hyrtl, donde se inserta el ligamento pterigoalar, el cual se extiende por fuera del agujero oval del ala mayor del esfenoides. En la base del proceso pterigoideo se encuentra el canal pterigoideo (vidiano), por donde pasa el nervio del mismo nombre. En el extremo superior de la cara medial existe una prolongación por debajo del cuerpo del esfenoides, conocida como *proceso vaginal*, que alcanza el borde del ala del vómer y forma el canal esfenovomeriano lateral. Por debajo, al articularse con el proceso esfenoidal del palatino, el proceso vaginal forma el canal pterigopalatino.

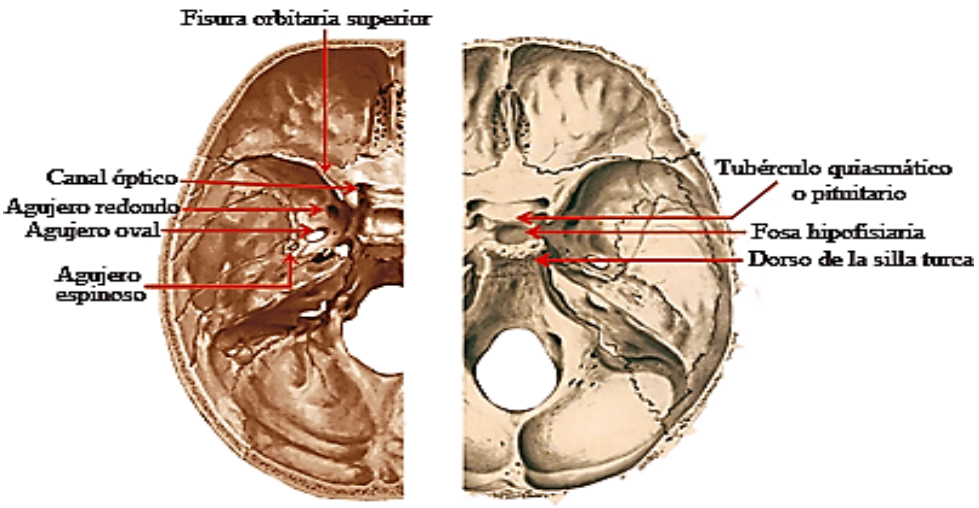

Detalles anatómicos del hueso esfenoides (vista endocraneana). Imagen tomada de:

http://gsdl.bvs.sld.cu/cgi-bin/library?e=d-00000-00---off-0estomato--00-0----0-10-0---0---0direct-10---4-------0-1l--11-zh-50---20-preferences---00-0-1-00-0-0-11-1-0gbk-00&a=d&c=estomato&cl=CL1&d=HASH01be2f72f5d5c77638fcc9c1.5.1.1

El ligamento pterigoalar, extendido desde el ala mayor del esfenoides hasta la espina de Hyrtl, se encuentra situado por fuera del agujero oval y, cuando se encuentra osificado, puede dificultar el acceso a dicho agujero para un bloqueo anestésico de la tercera rama del nervio trigémino o para llegar al mismo ganglio, por lo que es recomendable realizar un estudio imaginológico antes de aplicar la técnica.

La posición de la silla turca y la abertura del seno esfenoidal en la pared superior de la cavidad nasal posibilitan el acceso a la hipófisis, a través del hueso esfenoides, cuando es necesario practicar la exéresis de tumores de células eosinófilas en casos de acromegalia. En ocasiones son necesarios ciertos criterios de la normalidad de su forma y tamaño, su geometría y del estado de su estructura ósea, los cuales son de gran valor para evaluar estados anormales o patológicos de la silla turca.

A los lados del cuerpo del esfenoides, en el seno cavernoso, se puede producir una tromboflebitis como resultado de procesos infecciosos localizados en la cara y en los dientes, entre otras estructuras anatómicas.

La silla turca es una referencia anatómica que los estomatólogos utilizan para realizar diferentes mediciones sobre imágenes, como la longitud de la base craneal anterior, la dirección del ángulo *Y* o de crecimiento.

Conexiones. El hueso esfenoides se articula con los huesos frontal, etmoides, occipital, parietales, temporales, palatinos, cigomáticos y vómer. Ocasionalmente, se articula con el maxilar y cierra por delante la fisura orbitaria inferior.

Imagen recuperada de:

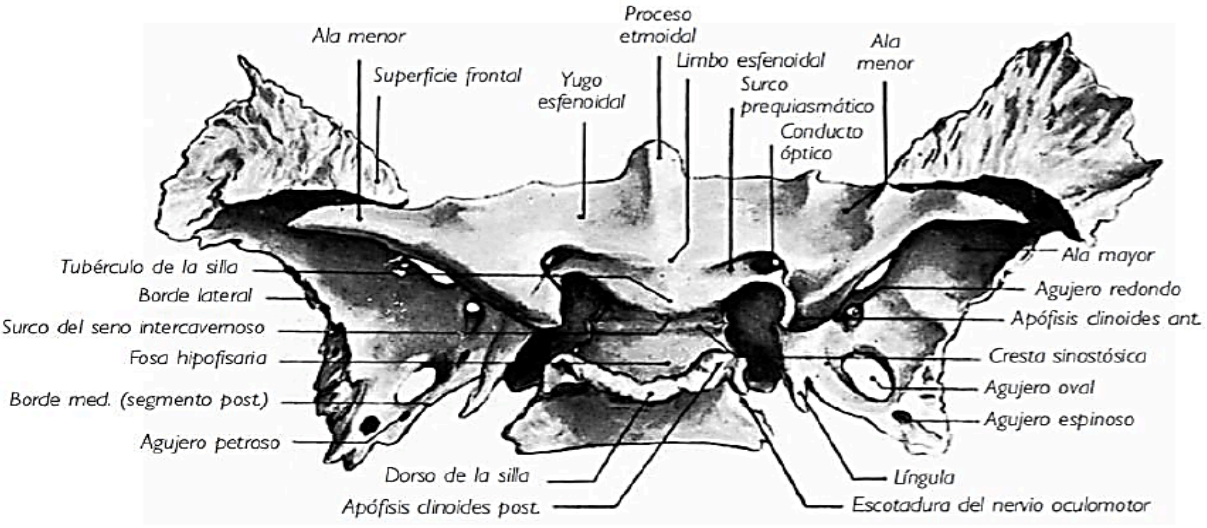

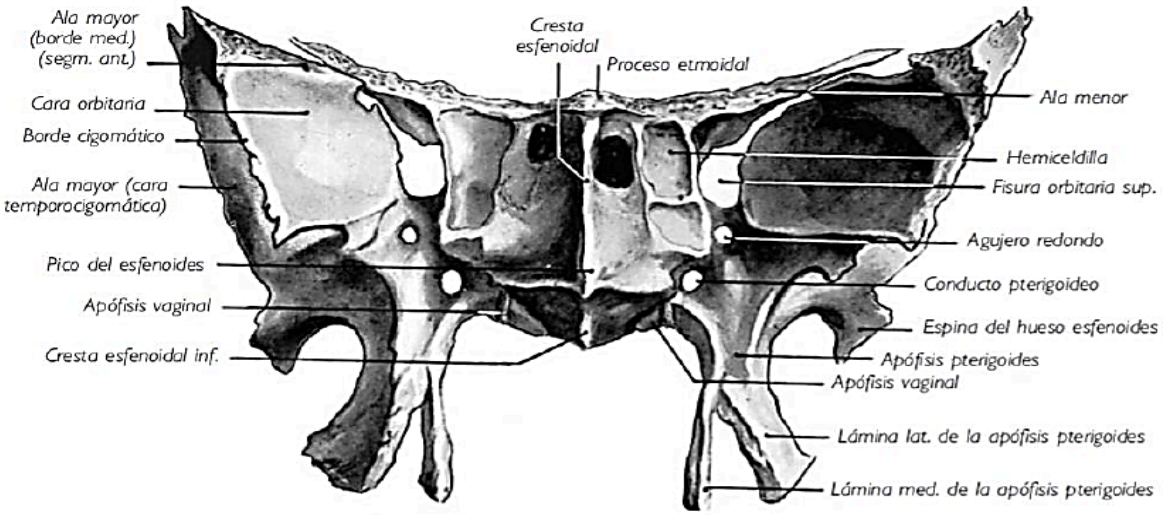

https://filadd.com/doc/imagenes-de-los-huesos-del-craneo-docx-anatomia

22.1.6. Hueso Etmoides

El hueso etmoides (hueso criboso) es un hueso mediano, ligero, esponjoso, irregular, impar, situado delante del esfenoides y debajo del frontal. Su configuración es extremadamente irregular; pertenece al condrocráneo, pero parte de él participa en la formación del cráneo facial.

Las porciones del etmoides están dispuestas en forma de *T*: la línea horizontal corresponde a la lámina cribosa, la porción vertical lo hace a la lámina vertical, y las porciones laterales constituyen los laberintos etmoidales o masas laterales.

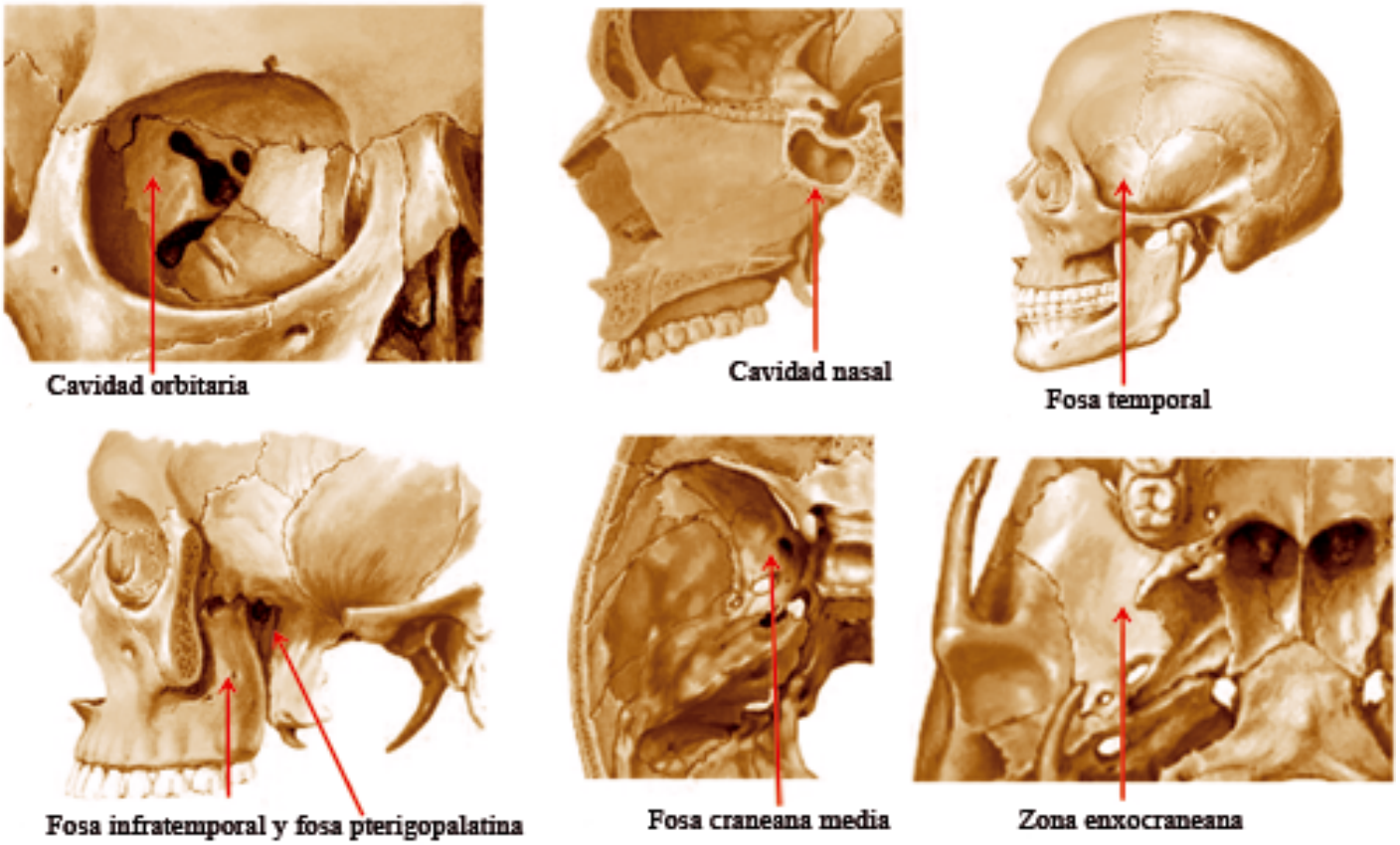

Lámina cribosa. Es una laminilla cuadrilátera, que ocupa la incisura etmoidal del frontal. Presenta dos surcos anteroposteriores perforados por una serie de agujeros alineados, generalmente en tres hileras, que se disponen a ambos lados del proceso *crista galli*. Los agujeros dan paso a los nervios olfatorios, excepto los dos anteriores, denominados *incisura del etmoides.* El medial da paso a una prolongación de la duramadre: el agujero etmoidal, y el lateral se encuentra unido al canal etmoidal anterior y da paso a una rama del nervio nasociliar. La cara superior endocraneal es deprimida y constituye el surco olfatorio. La cara inferior forma parte de la pared superior de las cavidades nasales.

Lámina vertical. Se encuentra dividida en dos porciones por la lámina cribosa. Una porción es de forma triangular y está situada por encima: el proceso crista galli, que se proyecta lateralmente y forma las alas del

etmoides y limita por detrás el agujero ciego del frontal. En el proceso se inserta la hoz del cerebro. La porción inferior, la lámina perpendicular, está cubierta en ambas caras por la mucosa nasal y forma parte del tabique nasal. Tiene aspecto de una lámina pentagonal, dispuesta sagitalmente, en la que se articulan el esfenoides, el frontal, el vómer y los huesos nasales.

Laberintos etmoidales. Son dos: derecho e izquierdo, y tienen forma cuboidea irregular. Son aplastados en sentido lateral y están constituidos por un complejo de celdas neumatizadas que forman el seno etmoidal. Presentan seis caras. La cara lateral es plana y conforma la lámina orbitaria (lámina papirácea o hueso plano), la que forma parte de la pared medial de la cavidad orbitaria. La cara medial es de aspecto irregular, forma la mayor parte de la pared lateral de la cavidad nasal y en ella sobresalen dos laminillas: las conchas nasales superior y media. Debajo de la inserción de la concha nasal media se encuentra una prominencia redondeada que constituye la proyección de una celda etmoidal, la bulla etmoidal. Por delante y debajo se localiza una proyección delgada que llega a contactar con la concha nasal inferior y que se denomina *proceso unciforme*. La cara superior presenta semiceldas que en el cráneo articulado completan las celdas del hueso frontal. La cara inferior comprende: a) el borde inferior de la concha nasal media, b) un proceso delgado y largo, el origen del proceso unciforme, y c) una superficie para su articulación con el hueso maxilar. La cara posterior, de aspecto cuadrilátero, se articula con el cuerpo del esfenoides y el proceso orbitario del palatino; con ambos huesos se forman celdas completas. La cara anterior es pequeña, presenta excavaciones o semiceldas y se articula con el hueso lagrimal.

Apófisis crista galli. - "Proyectándose hacia arriba desde la línea media de la placa cribiforme hay un proceso triangular grueso, liso, la crista galli, llamado así por su parecido con la cresta de un gallo. El borde posterior largo y delgado de la crista galli sirve para la unión de la hoz del cerebro. Su borde anterior, corto y grueso, se articula con el hueso frontal y presenta dos pequeñas alas proyectadas, que se reciben en las correspondientes depresiones del hueso frontal y completan el foramen ciego. Sus lados son lisos y, a veces, abultados por la presencia de un pequeño seno de aire en el interior" Texto recuperado de https://www.imaios.com/es/e-Anatomy/Estructuras-anatomicas/Apofisis-crista-galli

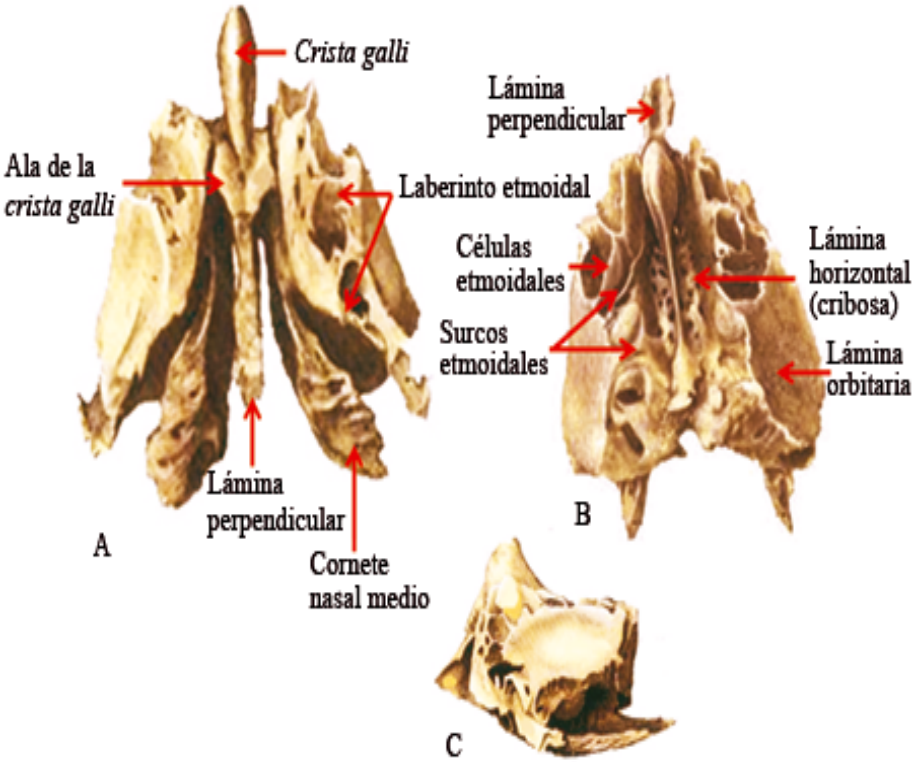

Hueso etmoides. Vistas A) anterior, B) superior y C) lateral. Imagen tomada de: http://gsdl.bvs.sld.cu/cgi-bin/library?e=d-00000-00---off-0estomato--00-0----0-10-0---0---0direct-10---4-------0-1l--11-zh-50---20-preferences---00-0-1-00-0-0-11-1-0gbk-00&a=d&c=estomato&cl=CL1&d=HASH01be2f72f5d5c77638fcc9c1.5.1.1

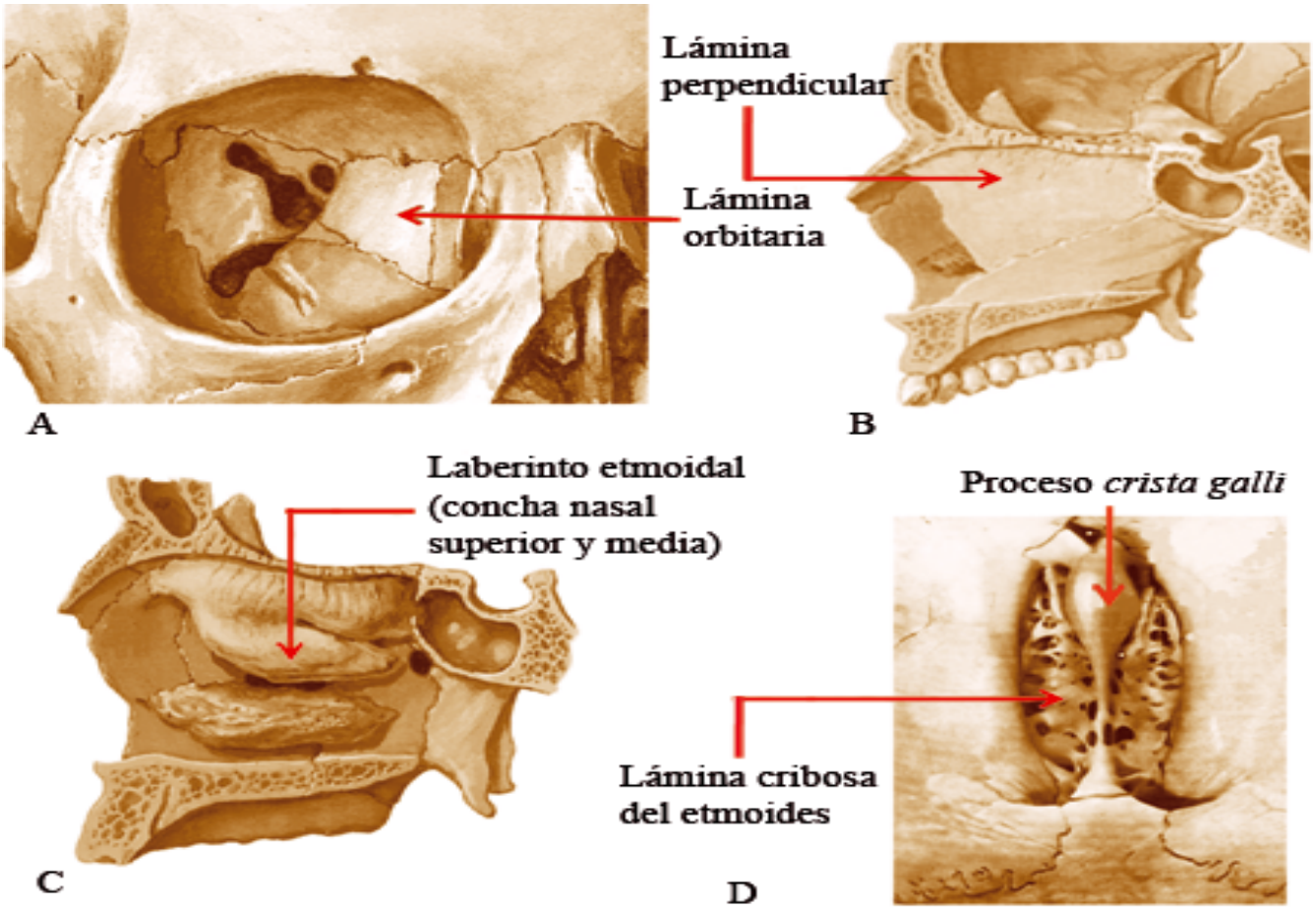

Hueso etmoides. A) Cavidad orbitaria. B y C) Cavidad nasal. D) Cavidad craneana. Imagen tomada de: http://gsdl.bvs.sld.cu/cgi-bin/library?e=d-00000-00---off-0estomato--00-0----0-10-0---0---0direct-10---4-------0-1l--11-zh-50---20-preferences---00-0-1-00-0-0-11-1-0gbk-00&a=d&c=estomato&cl=CL1&d=HASH01be2f72f5d5c77638fcc9c1.5.1.1

Desarrollo. El etmoides se desarrolla en relación con la cápsula nasal y su osificación es de tipo cartilaginosa, a partir de cuatro centros de osificación; se completa a los 5 o 6 años de edad. La sinostosis con el vómer se produce después de los 40 años.

Constitución. El hueso etmoides está completamente constituido por láminas de tejido óseo compacto que se unen y limitan las celdas etmoidales. Unas son propias del etmoides y otras se forman en la unión del etmoides con los huesos vecinos, y confieren al hueso el aspecto de un panal. Solamente se encuentra poco tejido esponjoso en el proceso *crista galli*.

El número de celdas etmoidales es variable, en general entre 7 y 10. Se acostumbra a dividirlas en anteriores y posteriores, sobre la base de una línea vertical que pasa por el canal etmoidal anterior (orbitario anterior).

Conexiones. El etmoides se articula con 13 huesos: frontal (1), esfenoides (1), vómer (1), los nasales (2) , los maxilares (2), los lagrimales (2) , Concha Inferior (2) y los palatinos (2).

Consideraciones clínicas. El paso de los nervios olfatorios a través de los agujeros de la lámina cribosa del etmoides posibilita que, en los traumatismos con desplazamiento de esta, los nervios se corten y se produzca la pérdida de la capacidad olfatoria (anosmia parcial o completa) y la eliminación de líquido cerebroespinal hacia la cavidad nasal.

Las celdas etmoidales se encuentran revestidas por la mucosa nasal, por lo que los procesos infecciosos que la afectan pueden extenderse por los orificios de comunicación hacia las propias celdas.

ETMOIDE - VISTA SUPERIOR

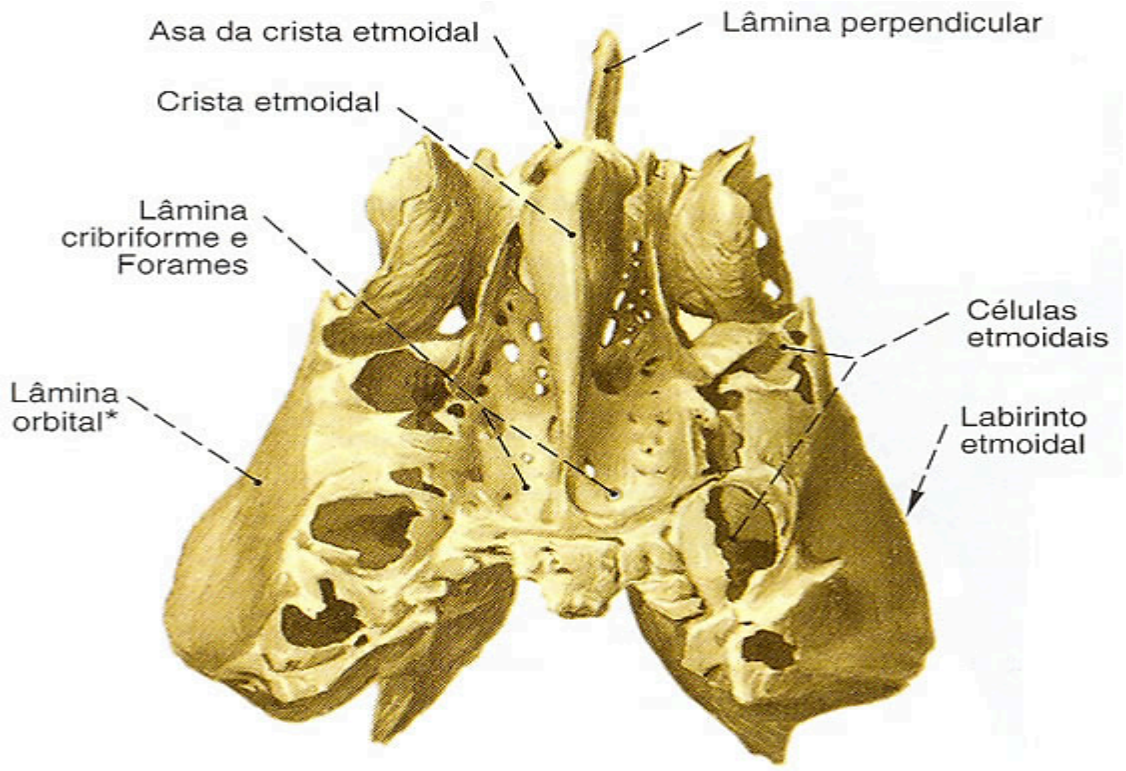

Imagen tomada de:SOBOTTA, Johannes. Atlas de Anatomía Humana. 21 ed. Río de Janeiro: Guanabara Koogan, 2000.

ETMOIDE - VISTA LATERAL

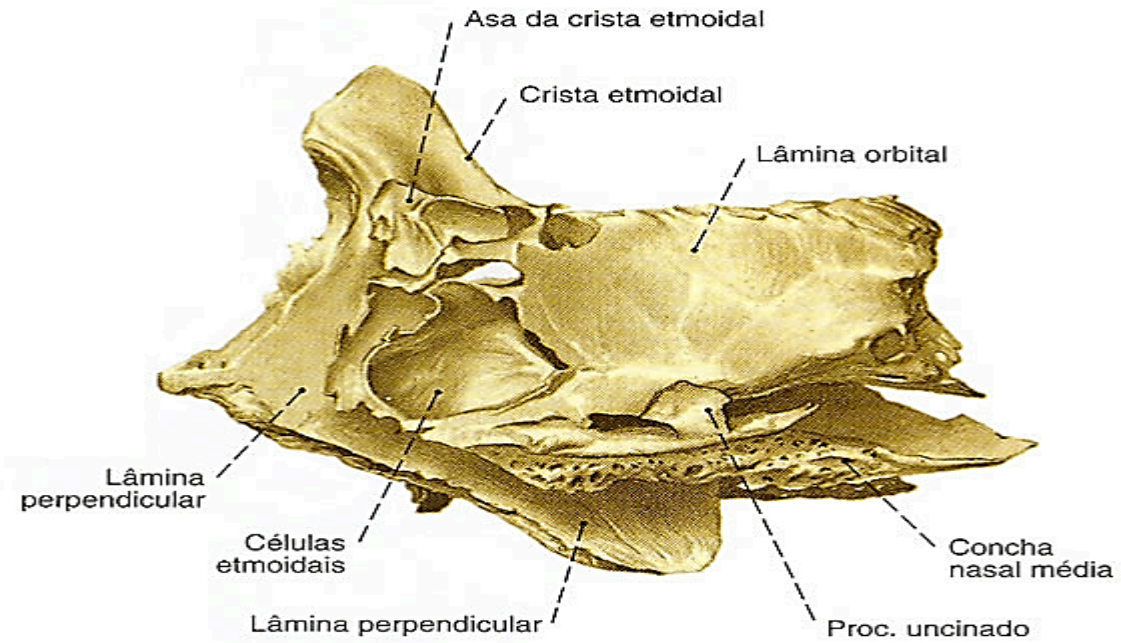

Imagen tomada de:SOBOTTA, Johannes. Atlas de Anatomía Humana. 21 ed. Río de Janeiro: Guanabara Koogan, 2000.

ETMOIDES – RELACIÓN CON LOS HUESOS DE LA CARA

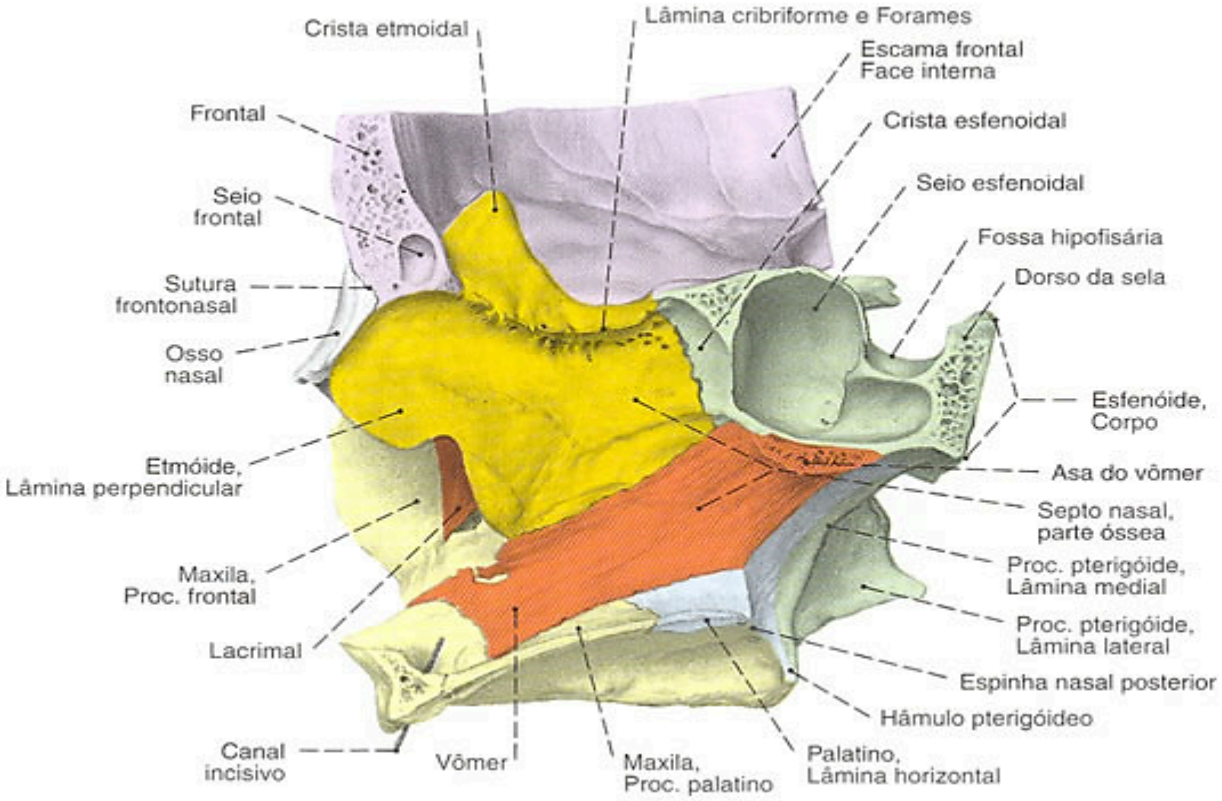

Imagen tomada de:SOBOTTA, Johannes. Atlas de Anatomía Humana. 21 ed. Río de Janeiro: Guanabara Koogan, 2000

22.1.7. Huesos Wormianos

Se designa con este nombre al conjunto de huesos pequeños supernumerarios del neurocráneo. Estos huesos fueron descritos en el siglo XVII por el médico danés Olaus Wormius, de aquí su nombre. Son muy variables en cuanto a número, forma, localización y tamaño, y se originan de uno o varios puntos de osificación independientes.

"En lo que concierne al estudio de las suturas tienen especial importancia, como se ha mencionado anteriormente, unas pequeñas osificaciones irregulares, cuya incidencia es variable en un mismo individuo y en las poblaciones, así como lo es su forma, número, posición y momento de aparición (da Mata et al., 2010). Estos huesos supernumerarios que, en ocasiones, se encuentran a lo largo de las mismas o en la posición de las fontanelas, se denominan huesos wormianos. Aunque se conocen desde tratados antiguos de la Grecia clásica, fueron descritos por primera vez por Worm en 1611, quien los llamó ossa suturarum (Campillo y Subirà, 2004; da Mata et al., 2010).

Los huesos wormianos son osículos irregulares que, según la mayoría de los autores, se originan por centros de osificación independiente del resto de los huesos del neurocráneo.

Su presencia en un individuo se considera como un rasgo no métrico. Su formación es debida principalmente al desprendimiento de márgenes de osificación de los bordes de los huesos que conforman la bóveda craneal

(de Beer, 1971). Existe controversia en torno a su forma de osificación, que bien puede ser dérmico o endocondral. Sin embargo, no existe tanta discusión respecto al hecho de que se trata de osificaciones embrionarias que surgen durante el desarrollo en relación al cierre del neurocráneo al 'encapsular' el cerebro (de Beer, 1971).

Los huesos wormianos pueden ser de dos tipos en función del lugar en el que se hallen: suturales, si aparecen en la sutura entre dos huesos adyacentes, o fontanelares, si aparecen en la intersección entre tres o más huesos del cráneo (de Beer, 1971). Hay que tener especial atención en los casos en los que se encuentra un hueso supernumerario grande, en forma de osificación intercalar entre otros huesos del neurocráneo, ya que estas estructuras pueden ser homólogas de elementos que originalmente no están fusionados en otros vertebrados, en cuyo caso no deberían ser denominados huesos wormianos sino recibir el nombre del hueso que constituían originalmente en la filogenia (de Beer, 1971). Este es el caso del hueso interparietal, que se explicará en el apartado 1.3.b, y la controversia científica que existe alrededor de su nomenclatura (Hanihara e Ishida, 2001c)"

Recuperado de: https://repositorio.uam.es/bitstream/handle/10486/11378/56737_PFC%20Julia%20Audije%20Gil.pdf?sequence=1

De acuerdo con su localización se clasifican en suturales, fontanelares y engastados o insulares.

Huesos wormianos suturales (wormianos verdaderos). Como su nombre indica se encuentran situados en las suturas. Los más frecuentes se localizan a lo largo de la sutura parietooccipital, pero también se pueden observar en otras suturas, como la sagital y la frontoparietal. Se originan de puntos de osificación supernumerarios.

Huesos wormianos fontanelares. Son aquellos que se encuentran situados en las fontanelas y reciben el nombre de la fontanela correspondiente (ej., *hueso bregmático, lambdático, astérico, ptérico* y otros).

Huesos wormianos insulares (wormianos falsos). Son aquellos que se desarrollan en un centro de osificación independiente en el espesor de otro y se encuentran alejados de las suturas. Se han observado en el parietal, la escama del temporal y en el esfenoides.

Algunos huesos wormianos se originan por trastornos metabólicos del mesodermo y otros son dependientes del estado de estrés.

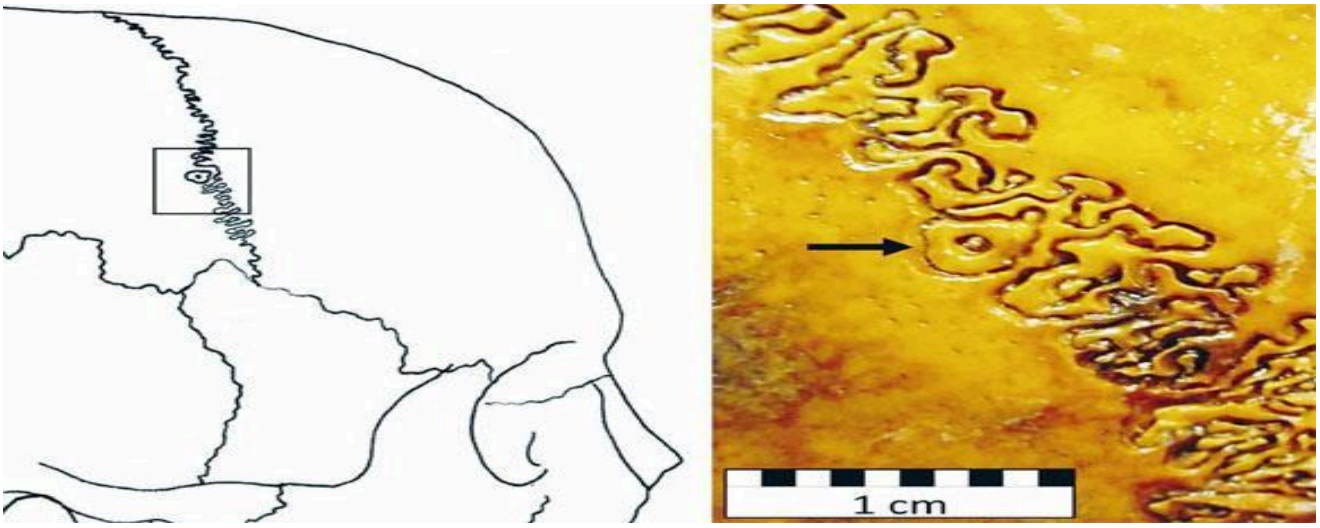

Hueso sutural umbilicado en el costado derecho de la sutura coronal del cráneo, en este hueso se puede observar un "ombligo óseo" (flecha).

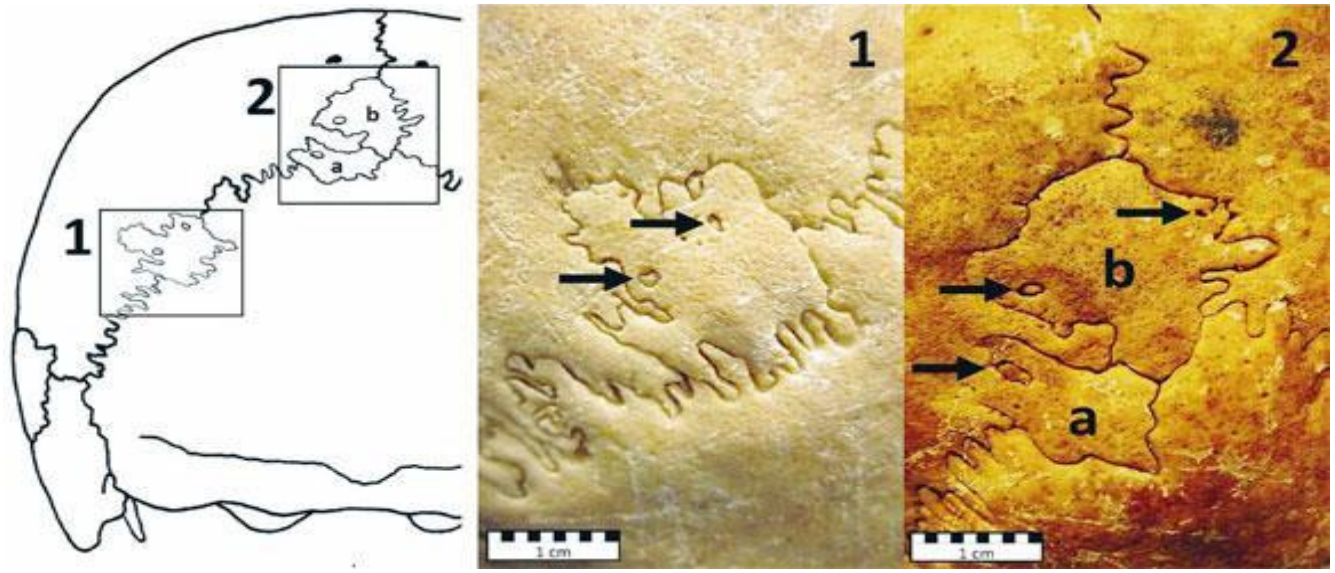

Huesos suturales umbilicados del cráneo. Hueso sutural umbilicado en sutura lambdoidea que presenta 2 "ombligos óseos" (flechas). Hueso sutural umbilicado inmediatamente lateral a lambda (a), que presenta 1 "ombligo óseo" (flecha). Hueso sutural en posición lambda (b), que presenta dos "ombligos óseos".

Imágenes recuperadas de: https://www.scielo.cl/scielo.php?script=sci_arttext&pid=S0717-95022016000200032

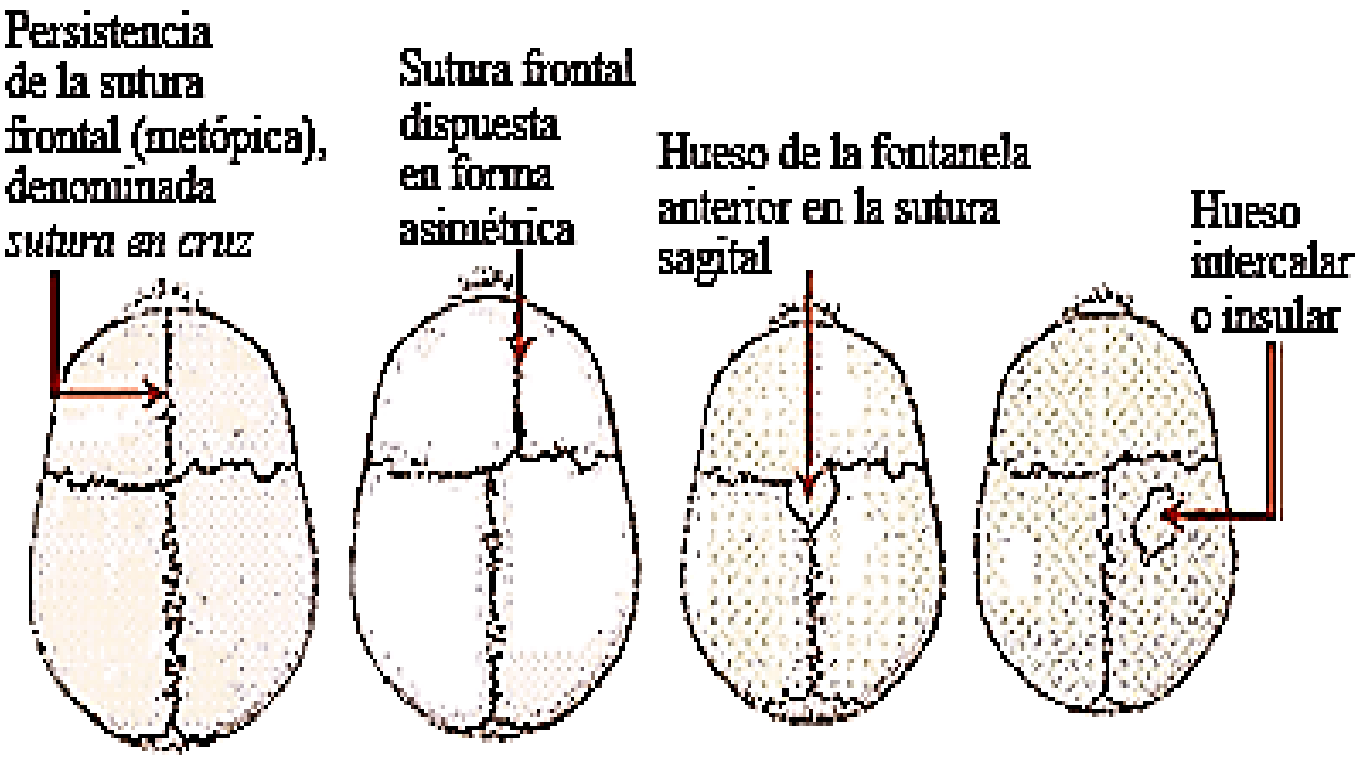

Vista superior del cráneo: variantes de suturas craneales y huesos accesorios del cráneo del adulto.

Vista posterior del cráneo: variantes de huesos accesorios o wormianos y de suturas en el cráneo del adulto. Imágenes y texto tomadas de:

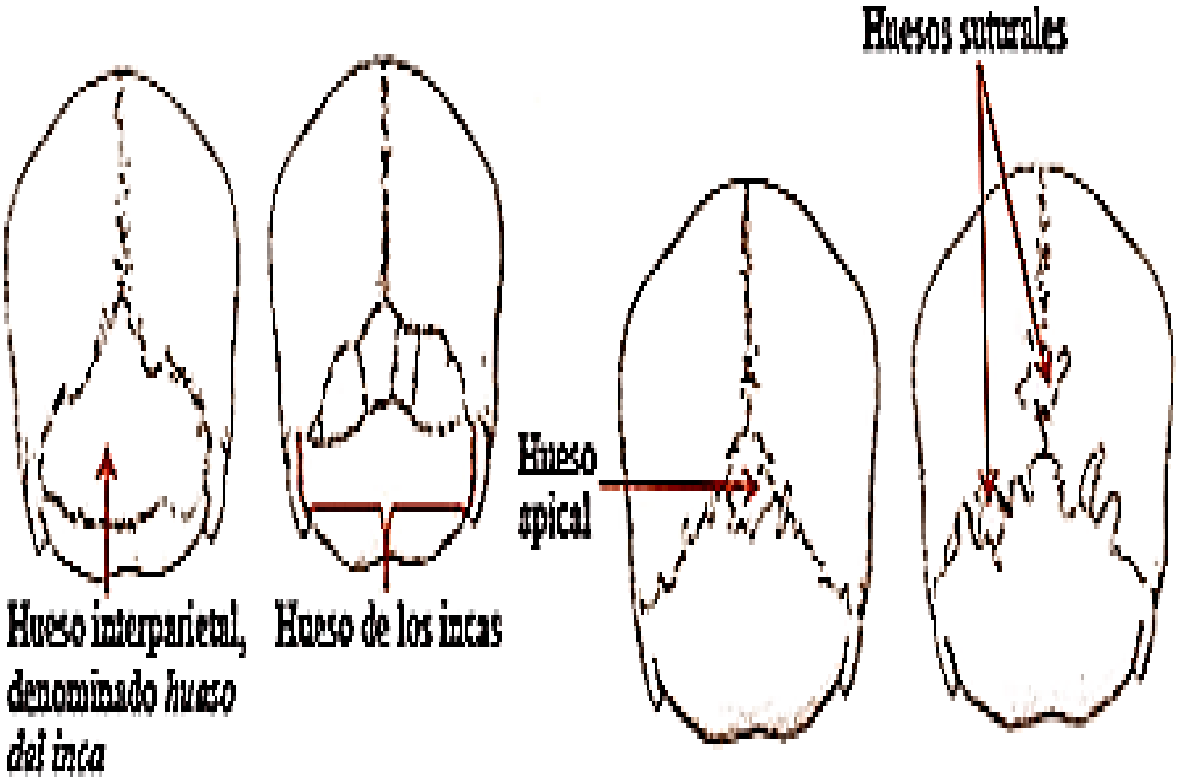

http://gsdl.bvs.sld.cu/cgi-bin/library?e=d-00000-00---off-0estomato--00-0----0-10-0---0---0direct-10---4-------0-1l--11-zh-50---20-preferences---00-0-1-00-0-0-11-1-0gbk-00&a=d&c=estomato&cl=CL1&d=HASH01be2f72f5d5c77638fcc9c1.5.2.1

22.2. Huesos de la Cara (esqueleto facial)

La cara es un conglomerado óseo situado por delante y por debajo del neurocráneo. En ella se localizan los sentidos del olfato, la visión y el gusto, y forma los segmentos iniciales de los sistemas respiratorio y digestivo, lo cual determina su estructura.

El desarrollo de la cara ha estado condicionado por los cambios de las partes blandas de la cabeza dados por el proceso de humanización, como son la traslación de la función prensora de las mandíbulas a las manos, el desarrollo del lenguaje articulado, el desarrollo del encéfalo y de los órganos de los sentidos, la ingestión de alimentos previamente preparados, lo que disminuyó el trabajo del aparato masticatorio.

La cara está constituida por 14 huesos. De ellos son pares los maxilares, los palatinos, los nasales, los cigomáticos, los lagrimales y las conchas nasales inferiores (cornetes); y son impares el vómer y la mandíbula. Al conjunto se agrega el hueso hioides, como parte del viscerocráneo.

22.2.2 Hueso Maxilar Superior

El maxilar (maxilar superior) es uno de los huesos más anchos del viscerocráneo. Es de estructura compleja y se encuentra situado en el centro de la cara. Participa en la formación de tres cavidades importantes: la bucal, la nasal y la orbital. También colabora en la formación de las fosas infratemporal y pterigopalatina.

El maxilar se articula con todos los huesos de la cara. Para su estudio se divide en un cuerpo y cuatro procesos: frontal, cigomático, palatino y alveolar.

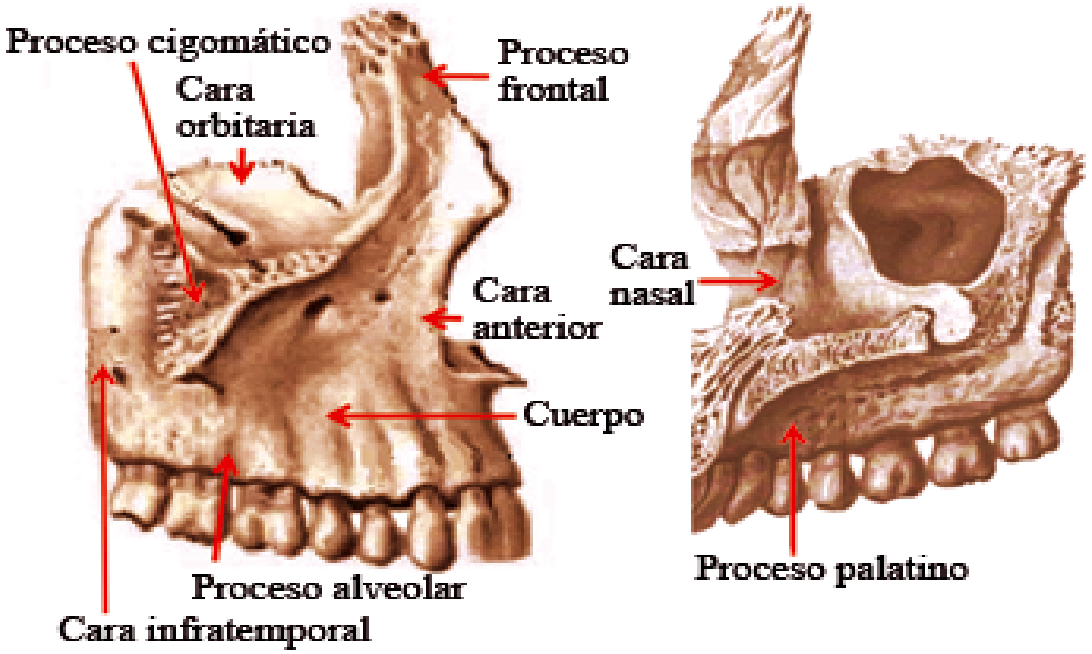

Hueso maxilar (vista lateral, a la izquierda, y medial, a la derecha): porciones y caras del cuerpo.

Imágenes y texto tomadas de:
http://gsdl.bvs.sld.cu/cgi-bin/library?e=d-00000-00---off-0estomato--00-0----0-10-0---0---0direct-10---4-------0-1l--11-zh-50---20-preferences---00-0-1-00-0-0-11-1-0gbk-00&a=d&c=estomato&cl=CL1&d=HASH01be2f72f5d5c77638fcc9c1.5.2.1

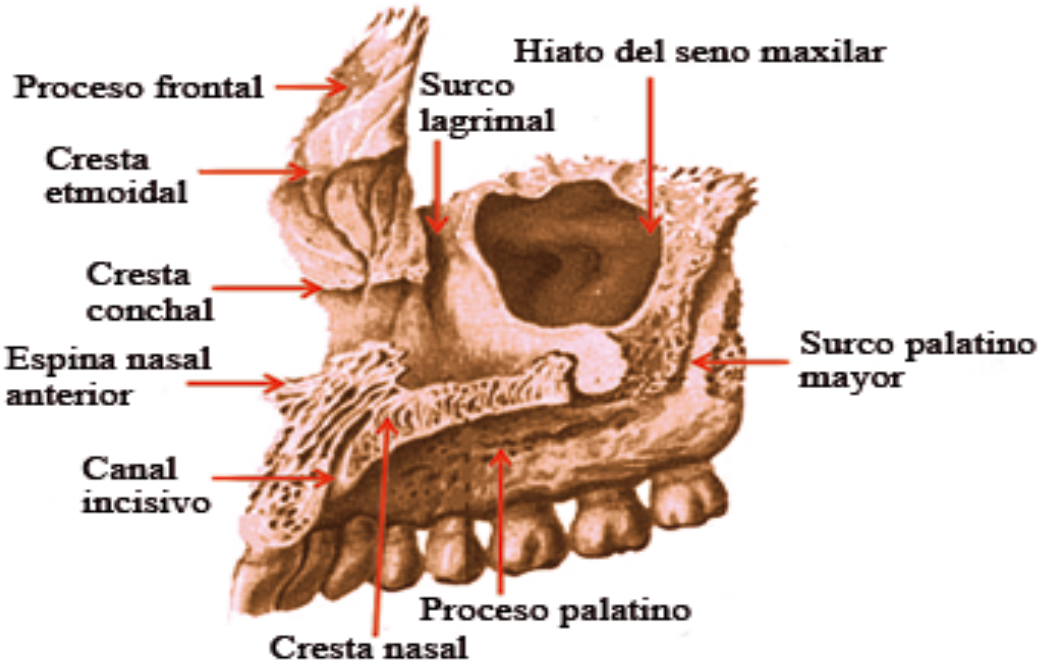

Hueso maxilar derecho (vista medial).
Imágenes y texto tomadas de:
http://gsdl.bvs.sld.cu/cgi-bin/library?e=d-00000-00---off-0estomato--00-0----0-10-0---0---0direct-10---4-------0-1l--11-zh-50---20-preferences---00-0-1-00-0-0-11-1-0gbk-00&a=d&c=estomato&cl=CL1&d=HASH01be2f72f5d5c77638fcc9c1.5.2.1

Cuerpo del maxilar. Presenta forma de pirámide triangular, en la cual se distinguen una base, un vértice, tres caras y varios bordes.

Base o cara nasal. La base o cara nasal es de aspecto rectangular y forma parte de la pared lateral de la cavidad nasal. Se caracteriza por presentar un saliente horizontal, el proceso palatino, por encima del cual se observan unas zonas rugosas en la zona posterior en la unión con la porción vertical del palatino. Por delante

se halla un orificio triangular que comunica el seno maxilar con la cavidad nasal y que en el cráneo articulado está cubierto parcialmente por los huesos etmoides, palatino, concha nasal inferior y lagrimal

Por delante la base presenta el surco lagrimal, de dirección vertical, que forma parte del canal nasolagrimal. Delante del surco lagrimal se observa la cresta conchal, para la articulación con la concha nasal inferior. En la zona rugosa posterior existe un surco vertical, el surco palatino, que forma el canal palatino mayor cuando el maxilar se articula con el hueso palatino. En el ángulo posterosuperior de la base se encuentra una superficie triangular para la articulación con el proceso orbitario del hueso palatino. En el borde superior se encuentran semiceldillas que se transforman en celdas etmoidales cuando el hueso se articula con el etmoides.

Cara anterior o facial. Es la cara subcutánea del hueso maxilar. En ella se distingue el agujero infraorbitario, orientado hacia abajo y adentro, y situado a unos 5-6 mm del reborde orbitario inferior. Por él emergen los vasos y el nervio infraorbitario.

Por debajo del agujero se encuentra una depresión denominada *fosa canina* o *colmillar*, limitada por dentro por la eminencia canina, que es un relieve óseo formado por la raíz del diente canino. El límite medial de la cara facial del maxilar lo constituye la incisura nasal, cuyo extremo inferior se proyecta hacia la espina nasal anterior, la cual se dirige hacia delante en forma de quilla de barco. El límite posterior de la cara facial es la cresta cigomática (cigomaticoalveolar).

Cara posterior o infratemporal. Es una superficie convexa del hueso llamada *tuberosidad maxilar*, donde se observan varios orificios: los agujeros alveolares superiores posteriores, para el paso de vasos sanguíneos y nervios del mismo nombre, y el paquete vasculonervioso alveolar superior posterior. La zona más baja de la tuberosidad en la proximidad del tercer molar es menos densa y la ocupa este diente en la mandíbula

Cara superior u orbitaria. Es lisa y plana y constituye la mayor parte del piso de la órbita. Medialmente presenta la incisura lagrimal, y de atrás hacia delante presenta el surco infraorbitario, que se continúa hacia delante con el canal infraorbitario, el cual termina en la cara facial del hueso por el agujero infraorbitario. Por estas estructuras discurren los vasos y nervio infraorbitarios

Bordes. En el cuerpo del maxilar se distinguen los bordes anterior, posterior, lateral y superior. El borde anterior está situado en la unión de las caras facial y orbitaria, y constituye la mayor parte del reborde infraorbitario. El borde posterior constituye el límite maxilar de la fisura orbitaria inferior (hendidura esfenomaxilar). El borde lateral o cigomático se encuentra situado en la unión de las caras facial e infratemporal del maxilar, y constituye un reborde óseo robusto, de dirección ascendente hacia el hueso cigomático, la cresta. El borde superior de la base está situado entre las caras nasal y orbitaria, y se articula con el lagrimal y el etmoides.

El borde posterior de la base está formado por las caras nasal e infratemporal del cuerpo, y en su extremo superior presenta una zona rugosa denominada *trígono palatino*, destinada para la articulación con el proceso orbitario del hueso palatino. En el extremo inferior se encuentra otra zona rugosa que participa en la articulación con el proceso piramidal del palatino.

Vértice. - El vértice o base menor del cuerpo del maxilar se encuentra dirigido hacia fuera, es truncado y rugoso y se corresponde con el llamado *proceso cigomático*, donde se articula con el hueso cigomático.

Proceso frontal (apófisis ascendente o montante).- Es aplanado y presenta una dirección ascendente. Se extiende desde el ángulo anterosuperior de la base del cuerpo del maxilar hasta la porción nasal del hueso frontal. La cara lateral está dividida por una cresta vertical (cresta lagrimal anterior) en dos segmentos: anterior y posterior. El segmento anterior es subcutáneo y el segmento posterior forma parte de la fosa del saco lagrimal. En la cara nasal del proceso frontal se encuentra la cresta conchal superior o etmoidal, donde el proceso frontal se articula con la concha nasal media del hueso etmoides.

Proceso alveolar. - Ocupa el borde inferior del cuerpo del hueso maxilar y en él se encuentran las cavidades alveolares, donde se alojan las raíces de los dientes maxilares. Cada alvéolo está separado del otro por un tabique óseo que recibe el nombre de *tabique* o *septo interalveolar.* En los dientes multirradiculares la parte del alvéolo correspondiente a cada raíz está separada por un tabique interradicular.

En el fondo de los alvéolos existen pequeños agujeros para el paso de los nervios dentarios; se denominan *foramina alveolaria*. En la superficie facial del proceso alveolar, en la zona de los dientes, se encuentran las eminencias o yugas alveolares, que corresponden a los relieves formados por las raíces de los dientes. La más notable es la del diente canino. Por encima de las eminencias alveolares de los incisivos se encuentra una depresión llamada *fosa incisiva* (mirtiforme).

Proceso palatino. - El proceso palatino se encuentra dispuesto como una lámina horizontal de forma triangular. Unido al proceso homónimo del lado opuesto, forma una gran parte del paladar duro, por lo que entra en la composición del techo de la cavidad bucal, por su cara inferior, y del piso de la cavidad nasal, por su cara superior. En el borde medial presenta la cresta nasal, que al unirse a la del lado opuesto contribuye a la formación del septo nasal. Hacia el extremo anterior de la cresta nasal se observa el orificio superior del canal incisivo (nasopalatino).

Proceso cigomático. - Comprende la zona rugosa donde convergen las caras del cuerpo del maxilar y donde se articula con el hueso cigomático a través de la sutura cigomatomaxilar.

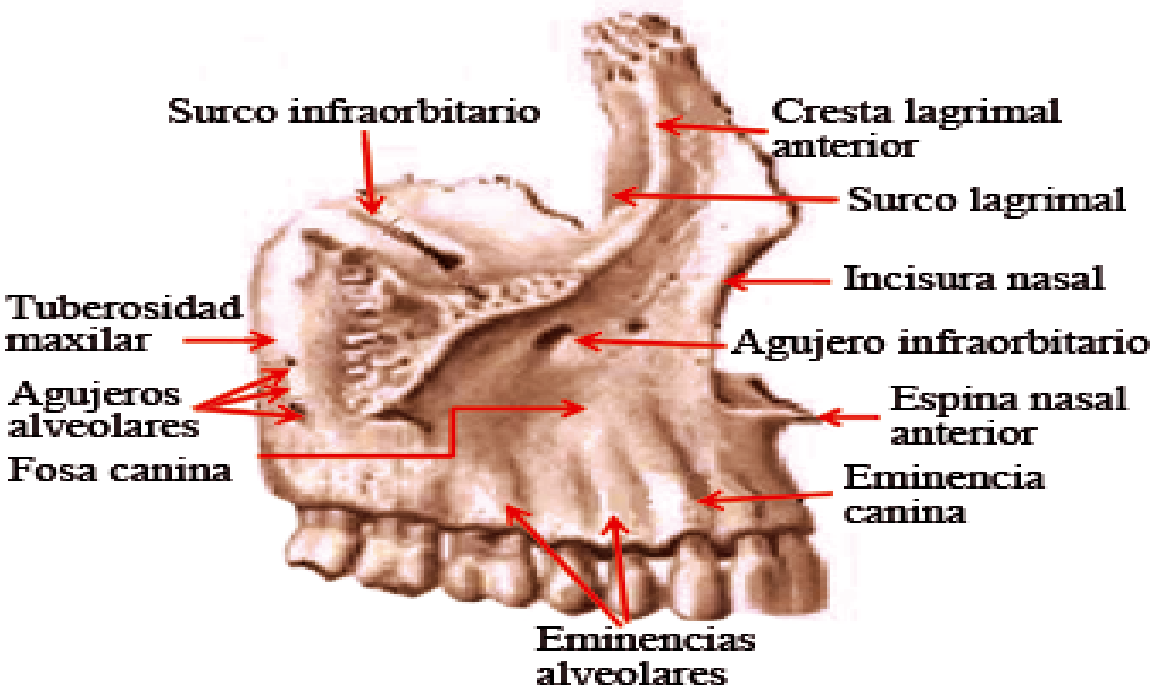

Hueso maxilar derecho (vista lateral).

Hueso maxilar derecho (vista anterolateral).

Imágenes y texto tomadas de

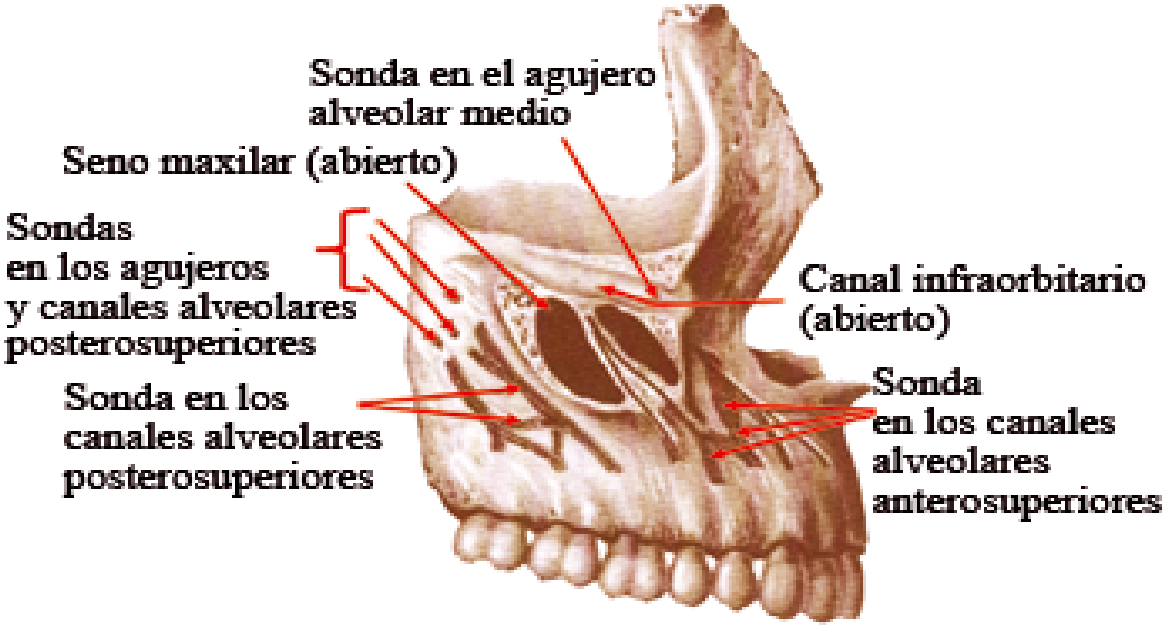

:http://gsdl.bvs.sld.cu/cgi-bin/library?e=d-00000-00---off-0estomato--00-0----0-10-0---0---0direct-10---4-------0-1l--11-zh-50---20-preferences---00-0-1-00-0-0-11-1-0gbk-00&a=d&c=estomato&cl=CL1&d=HASH01be2f72f5d5c77638fce9c1.5.2.1

Desarrollo. El maxilar es un hueso de osificación intramembranosa y se desarrolla directamente del tejido conjuntivo embrionario. Se ha mostrado la existencia de varios puntos de osificación que indican que este hueso se deriva de dos: el maxilar y el premaxilar. El último soporta los incisivos central y lateral, y se fusiona con el maxilar antes de los 2 años de edad.

Embriológicamente el maxilar se origina del proceso nasal medial y se extiende hasta la espina nasal anterior. Puede existir un llamado "hueso premaxilar interno" que solamente soporta el incisivo central. La sutura entre ambas partes, premaxilomaxilar, puede persistir en la vida adulta.

Constitución. El hueso maxilar presenta hueso esponjoso en el proceso alveolar, en la extremidad anterior del proceso palatino y en la base del proceso frontal. El resto del hueso se caracteriza por el predominio de tejido óseo compacto.

Conexiones. Por su situación hacia la parte media de la cara el hueso maxilar se encuentra articulado con un gran número de huesos: frontal, etmoides, maxilar del lado opuesto, cigomático, lagrimal, nasal, vómer, concha nasal inferior, palatina y, de forma inconstante, con el esfenoides. Se ha indicado un punto de unión entre la pterigoides y la tuberosidad del maxilar, pero el proceso piramidal del palatino se introduce como una cuña y los separa. Esta zona es la más estable del esqueleto facial. El hueso maxilar ocupa la parte central de la cara y puede verse afectado por traumatismos que afecten el tercio medio de la zona, como golpes de puño, accidentes de locomoción, de deporte, por armas de fuego y otros. El golpe puede actuar directamente sobre el área de impacto, a distancia o indirectamente. La articulación del hueso con otros

huesos faciales y de la base del cráneo condiciona el trayecto de las líneas de fracturas y la propagación de estas a los huesos vecinos.

Los maxilares poseen una rica vascularización que da origen a profusas hemorragias: bucales, nasales y orbitarias. Al no poseer la inserción de músculos potentes, la desviación de los fragmentos óseos es de poca importancia.

En el proceso de crecimiento y desarrollo facial el maxilar se desplaza hacia delante y abajo, por lo que su evaluación se realiza en correspondencia con la armonía que mantiene con la posición de la mandíbula y la base craneal.

Seno maxilar. -Es la cavidad neumática que se encuentra en el interior del cuerpo del hueso maxilar. De manera general tiene las mismas paredes y bordes que esta porción del hueso. El proceso alveolar constituye el borde inferior o suelo del seno, y tiene relaciones con las raíces de los molares y premolares. Tales relaciones pueden ser más o menos directas, según el tamaño del seno.

Existen grandes variedades en las dimensiones del seno, y atendiendo a ello los senos se clasifican en grandes, medianos y pequeños Los senos grandes presentan prolongaciones hacia estructuras vecinas: hacia el hueso cigomático, el proceso frontal y el proceso alveolar.

La cara facial o anterior del cuerpo del maxilar es la más accesible para el abordaje quirúrgico del seno maxilar.

22.2.2. Maxilar Inferior o Mandíbula

La mandíbula (maxilar inferior) es un hueso impar y móvil de la cara, que está unido a la base del cráneo por una doble articulación. Se encuentra situada en la parte inferior de la cara, y su forma y movilidad están condicionadas por la función que realiza como parte importante del aparato masticatorio. Tiene forma de herradura y en ella se consideran una parte anterior y media, el cuerpo, y dos porciones posteriores y laterales, las ramas mandibulares.

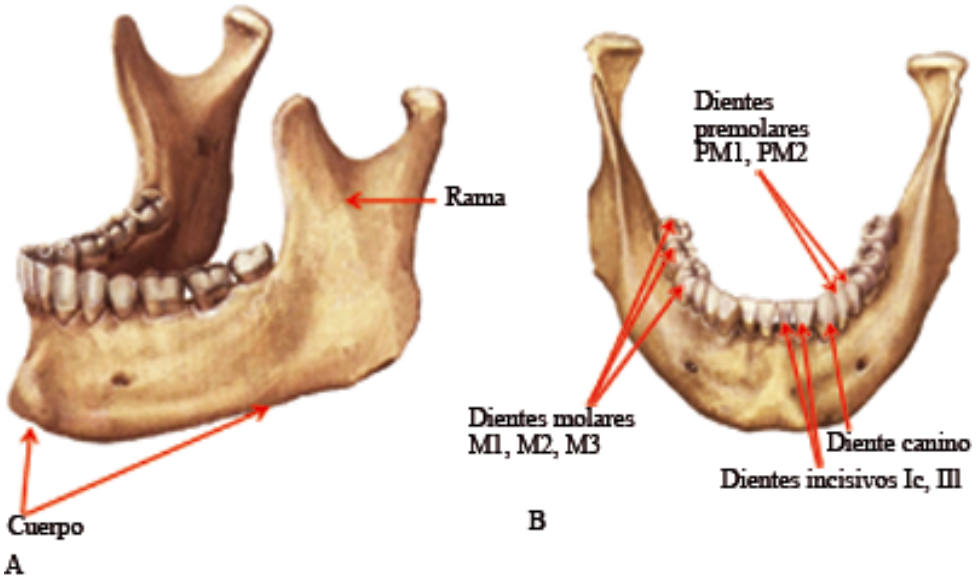

Mandíbula. A) Vista anterolateral. B) Vista anterior.
Imágenes y texto tomadas de:
http://gsdl.bvs.sld.cu/cgi-bin/library?e=d-00000-00---off-0estomato--00-0----0-10-0---0---0direct-10---4-------0-1l--11-zh-50---20-preferences---00-0-1-00-0-0-11-1-0gbk-00&a=d&c=estomato&cl=CL1&d=HASH01be2f72f5d5c77638fce9c1.5.2.1

Cuerpo mandibular. Se encuentra encorvado en forma de herradura, abierta hacia atrás presenta dos caras, anterior y posterior, y dos bordes, superior e inferior.

Cara anterior (anterolateral o yugal). Es convexa y superficial, y palpable a través de la piel. Presenta una dirección vertical y en ella se localizan los accidentes anatómicos siguientes: en la línea mediana, la sínfisis mandibular, huella de la fusión de las dos hemimandíbulas, la cual por delante presenta una eminencia de aspecto triangular, de base inferior, denominada *protuberancia mentoniana*. Lateralmente, siguiendo el contorno del hueso, se encuentra una pequeña eminencia llamada *tubérculo mentoniano.* A partir de la base de la protuberancia mentoniana se localiza un relieve de la superficie ósea que se extiende hacia atrás y hacia arriba en dirección al labio externo del borde anterior de la rama; se denomina *línea oblicua* y por encima de ella se encuentra, próximo a la raíz del segundo premolar, el agujero Mentoniano. Este agujero se orienta hacia atrás, hacia arriba y hacia afuera. Por delante y por arriba lo limita una cresta, mientras que por detrás y por abajo se continúa con la superficie del hueso.

A los lados de la protuberancia mentoniana se observa una depresión llamada *fosita mentoniana,* que se encuentra por debajo de los dientes incisivos. En algunas ocasiones destaca una eminencia formada por la raíz del canino, conocida como *eminencia canina*. Por encima de la línea oblicua en la zona de los molares se distingue un surco en el hueso alveolar: el surco alveolar, que hacia el extremo posterior se continúa con la fosa retromolar.

Cara posterior (posterointerna, lingual). - Es cóncava y se encuentra en relación con la lengua, el suelo de la boca y las partes más elevadas de la porción anterior del cuello. En la línea mediana presenta una elevación de características estructurales variables, la espina mentoniana, que presta inserción a los músculos geniogloso y genihioideo. (En algunos textos se describe que la espina mentoniana está formada por los procesos geni superiores y geni inferiores).

A partir de la espina mentoniana se observa un saliente filoso que se extiende hasta la rama mandibular, la línea milohioidea (línea oblicua interna), donde se inserta el músculo milohioideo. Por encima de ella y a cada lado de la espina mentoniana se encuentra una depresión amplia, lisa y poco profunda denominada *fosa sublingual*, donde se acomoda la glándula del mismo nombre. Por debajo de la línea milohioidea, próxima a la zona de los molares, se encuentra otra depresión, la fosa submandibular, donde se aloja en parte la glándula submandibular

Borde superior (alveolar). - Está formado por la porción alveolar o proceso alveolar, el cual presenta los alvéolos dentarios que contienen las raíces de los dientes mandibulares (inferiores). Los alvéolos se encuentran separados por un tabique óseo transversal llamado *tabique interalveolar* o *interdentario.* Los alvéolos de los molares están divididos por tabiques interradiculares que alojan cada una de las raíces de estos dientes. Los alvéolos tienen la misma forma y dimensiones que las raíces de los dientes que alojan.

Por detrás del tercer molar se encuentra una zona deprimida de aspecto triangular conocida como *trígono* o *fosa retromolar*. En el hueso alveolar que separa los incisivos se encuentran los agujeros alveolares internos. Borde inferior (basal o basilar). Es romo y robusto, superficial y fácilmente palpable debajo de la piel. A ambos lados de la línea mediana presenta la fosa digástrica, donde se inserta el vientre anterior del digástrico. Hacia el extremo posterior puede presentar una depresión producida por el paso de la arteria facial, el surco facial o antegonial. El borde inferior es en ocasiones totalmente convexo en toda su extensión y forma las llamadas mandíbulas en mecedora.

MANDIBULA; zleva shora zpředu
1 processus coronoideus
2 incisura mandibulae
3 processus condylaris
4 ramus mandibulae
5 fovea pterygoidea
6 collum mandibulae
7 tuberositas masseterica
8 angulus mandibulae
9 foramen mentale
10 corpus mandibulae (místo, kde se vytrácí linea obliqua jdoucí od proc. coronoideus)
11 juga alveolaria na pars alveolaris
12 protuberantia mentalis

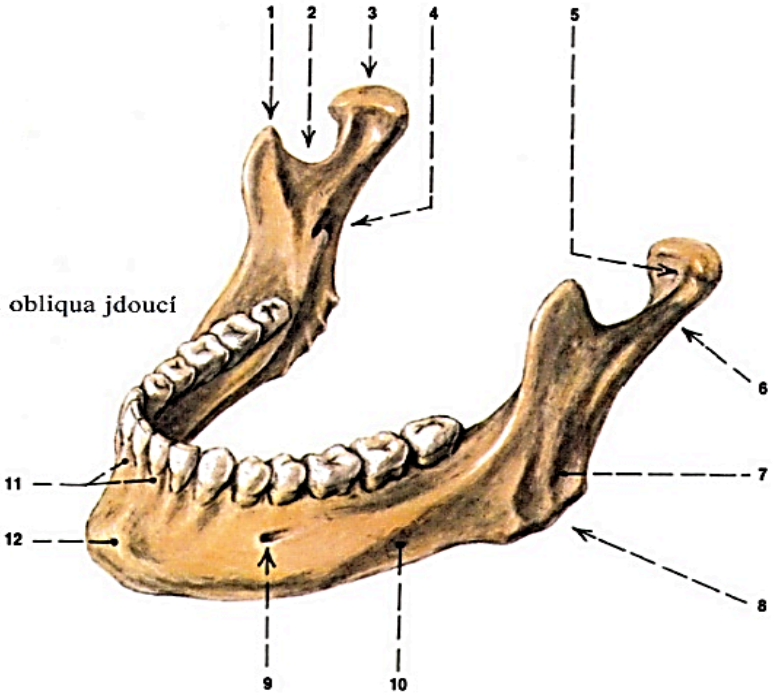

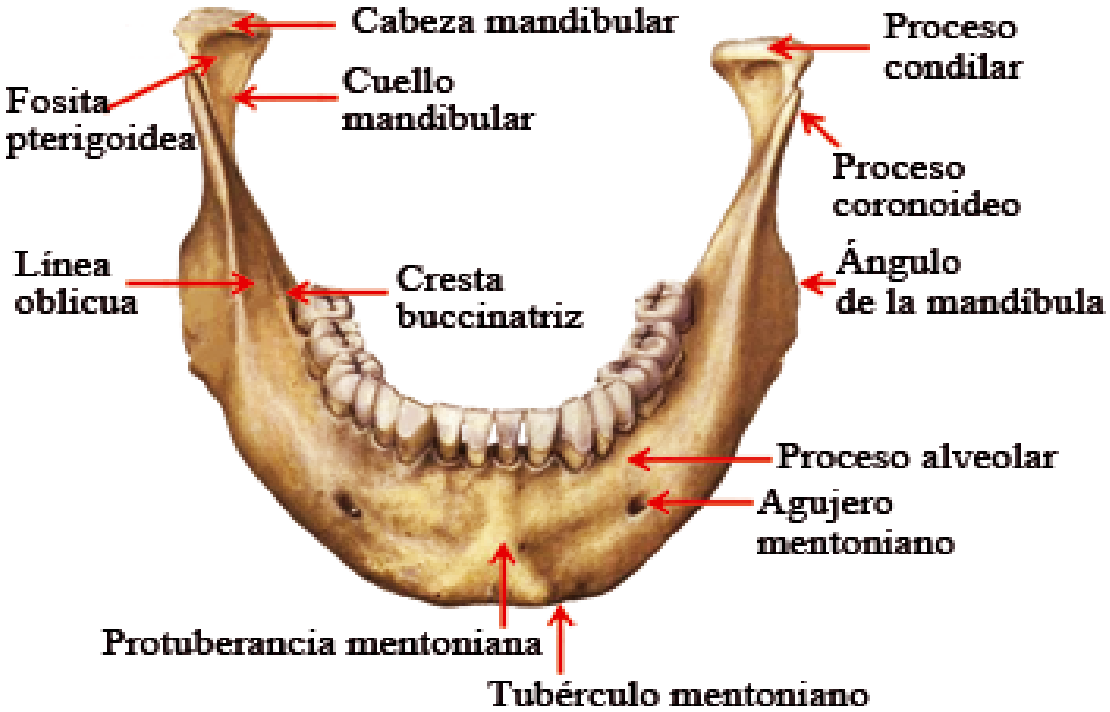

Mandíbula (vista anterior).

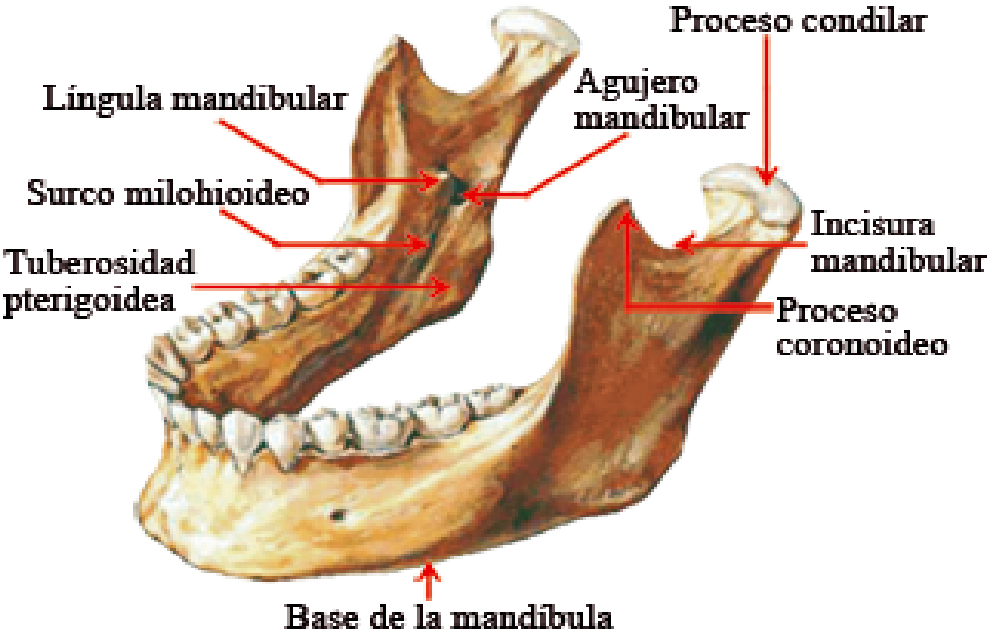

Mandíbula (vista anterolateral). Imágenes y texto tomadas de: http://gsdl.bvs.sld.cu/cgi-bin/library?e=d-00000-00---off-0estomato--00-0----0-10-0---0---0direct-10---4-------0-1l--11-zh-50---20-preferences---00-0-1-00-0-0-11-1-0gbk-00&a=d&c=estomato&cl=CL1&d=HASH01be2f72f5d5c77638fcc9c1.5.2.1

Ramas mandibulares (ramas ascendentes). Se encuentran dispuestas verticalmente y son de aspecto rectangular, más altas que anchas. Tienen una dirección ligeramente oblicua hacia atrás y afuera, y para su estudio se considera que presentan dos caras y cuatro bordes.

Cara lateral (externa). Presenta en su parte inferior una rugosidad llamada *tuberosidad masetérica*, que corresponde a las impresiones formadas por la inserción del músculo masetero. Cuando el ángulo mandibular se encuentra en eversión, esta zona puede encontrarse deprimida y forma entonces la fosa masetérica.

Cara medial (interna). - En su parte media, aproximadamente a la mitad de su altura, presenta el orificio mandibular, inicio del canal mandibular por donde pasan los vasos y el nervio alveolar inferior. Por delante del orificio se encuentra una elevación en forma de laminilla de borde filoso, variable en su tamaño, llamada *língula mandibular* (espina de Spix).

En el contorno inferior del orificio mandibular se inicia el surco milohioideo, el cual se dirige hacia abajo y delante, y contiene el paquete vasculonervioso milohioideo. El surco puede estar transformado total o parcialmente en un canal por la osificación de la tirilla fibrosa que lo cubre. Por detrás de él se encuentra una zona rugosa con eminencias marcadas producto de la inserción del músculo pterigoideo medial: la tuberosidad pterigoidea.

Por encima del agujero mandibular se encuentra un reforzamiento prominente del hueso, llamado *cresta temporal* o *endocondilar*, la cual se dirige desde el borde anterior de la rama en dirección al cóndilo mandibular. Por detrás del agujero mandibular se encuentra una depresión extendida en dirección al borde posterior, el surco retromolar, donde se puede encontrar un pequeño agujero denominado *agujero retromolar*.

Borde anterior. Es delgado en su porción más superior y hacia abajo se ensancha hasta formar dos labios que determinan un surco: el surco coronoideo. Se continúa a cada lado con la línea oblicua y la línea milohioidea, y debajo termina en el trígono retromolar (fosa o espacio retromolar).

Borde posterior. Es grueso y tiene forma de *S*. Se relaciona con la glándula parótida, por lo que se le ha llamado *borde parotídeo*.

Borde inferior. Es la continuación hacia atrás del borde correspondiente al cuerpo mandibular.

Borde superior. Presenta por delante el proceso coronoideo, que es una eminencia de forma triangular y aplanada transversalmente donde se inserta el músculo temporal y al cual debe su desarrollo. Se han descrito seis formas de presentación de este proceso. Por detrás del proceso se encuentra una depresión, la incisura mandibular (escotadura sigmoidea), la cual tiene la forma de medialuna y comunica las regiones infratemporal y masetérica. Por detrás de la incisura mandibular, en el ángulo posterosuperior de la rama, se encuentra el proceso condilar, el cual tiene forma elipsoidal. Su eje mayor es oblicuo hacia atrás y adentro, y su proyección con el del lado opuesto se cruza a nivel del agujero occipital, donde forma un ángulo de 140° a 150°. El cóndilo tiene un diámetro transverso de 16 a 20 mm, y su espesor anteroposterior es de 8 mm. El proceso condilar presenta una cabeza en forma de techo de dos aguas, de las cuales la vertiente anterior y la parte más elevada de la vertiente posterior están cubiertas por fibrocartílago articular. El cóndilo se encuentra unido a la rama por una parte estrecha, el cuello, que por delante presenta una depresión poco profunda denominada *fosita pterigoidea*. En ella se inserta el músculo pterigoideo lateral. En la vertiente posterior presenta una depresión que se corresponde con el tubérculo retroarticular del hueso temporal.

Mandíbula (vista posterior).

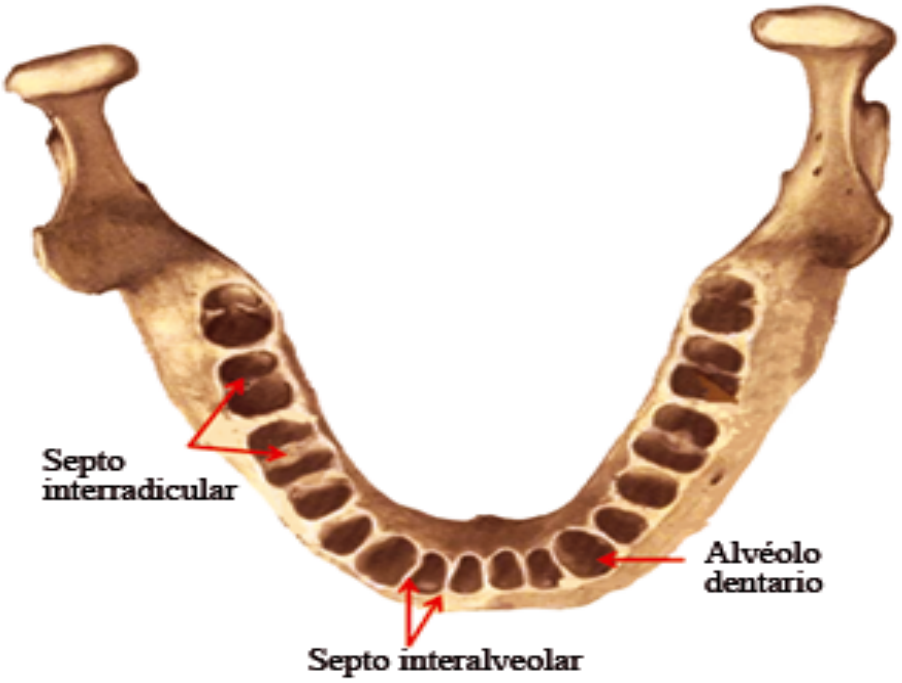

Mandíbula (vista superior).

Imágenes y texto tomadas de: http://gsdl.bvs.sld.cu/cgi-bin/library?e=d-00000-00---off-0estomato--00-0----0-10-0---0---0direct-10---4-------0-1l--11-zh-50---20-preferences---00-0-1-00-0-0-11-1-0gbk-00&a=d&c=estomato&cl=CL1&d=HASH01be2f72f5d5c77638fce9c1.5.2.1

Ángulo mandibular. Se denomina así al ángulo formado por la unión de los bordes inferior del cuerpo y posterior de la rama mandibular a nivel del Gonión. Presenta la particularidad de modificarse con la edad y el estado funcional del aparato masticatorio. Así, en el recién nacido puede presentar un valor variable de 150° a 160°, pero estos valores disminuyen progresivamente y hacia el término de la erupción de los dientes permanentes alcanza los 125°. Generalmente es 2° o 3° mayor en la mujer que en el hombre. En el hombre prehistórico el ángulo tenía un valor de 110° y en los esquimales varía de 115° a 125°.

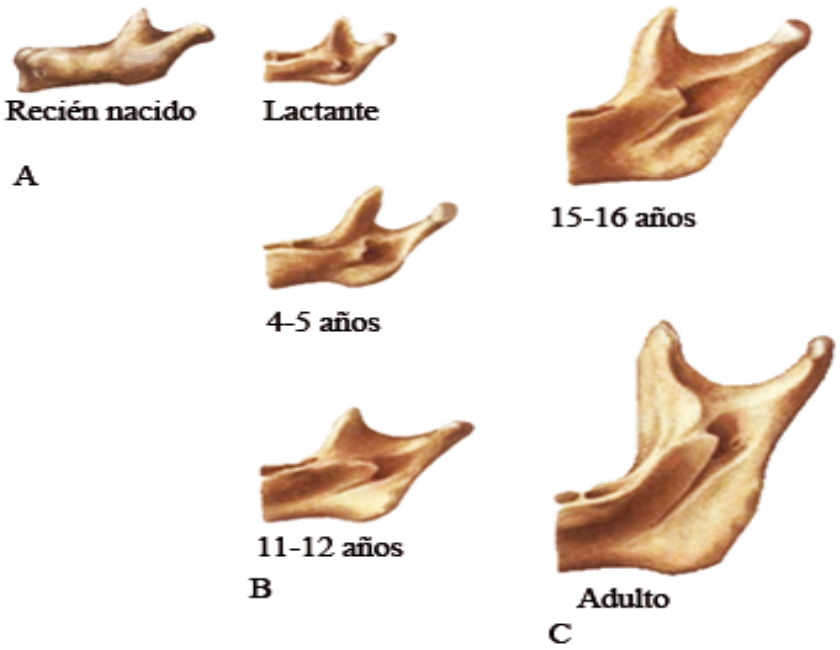

Mandíbula. A) Vista lateral izquierda; B y C) cara medial de la rama mandibular derecha.

Variaciones de la rama y el ángulo mandibular a diferentes edades.

Hacia la vejez, si ha ocurrido la pérdida de dientes, se producen resorciones óseas que tienden aumentar ligeramente los valores del ángulo mandibular. No obstante, si a medida que se han perdido los dientes, estos van siendo sustituidos protésicamente, los cambios que se producen en el ángulo no son significativos.

El complejo pterigo-masetérico tiene influencia sobre la dirección del Gonión. Cuando existe un predomino del masetero, el ángulo es evertido, he invertido cuando predomina el pterigoideo medial. En las clases de mesiooclusión el ángulo también es más abierto.

Canal de Serres

Este canal fue descrito en 1917 por el fisiólogo francés Antoine Serres (1786-1868), quien lo observó en mandíbulas jóvenes y lo denominó canal de la primera dentición, al suponer que contenía las ramas arteriales para la irrigación de los dientes temporales. En el recién nacido se explora con una sonda fina, en todos los casos. Su orificio de entrada se encuentra por detrás del agujero mandibular, y es el que se ha denominado agujero retromandibular. Por delante termina en un agujero situado entre la sínfisis mandibular y el agujero mentoniano definitivo. En su trayecto se sitúa por debajo del canal mandibular, del cual está separado por una lámina delgada de hueso.

El canal de Serres se observa en el 82 % de las mandíbulas de niños de edad preescolar y escolar primaria, pero solo se puede explorar con una sonda fina por su extremo posterior, pues el resto del canal se encuentra calcificado. La persistencia del orificio de entrada solo se puede apreciar en el 20 % de las mandíbulas de los adultos.

Canal mandibular

El canal mandibular (conducto dentario inferior) es un largo canal de paredes cribiformes, dispuesto longitudinalmente en forma de arco desde el agujero mandibular hasta el agujero mentoniano. El agujero mandibular se encuentra situado en la cara medial de la rama mandibular, por detrás de la língula, y ocupa aproximadamente el punto del eje de rotación mandibular durante los movimientos de descenso y ascenso de la mandíbula. Desde su inicio, el canal mandibular se dirige hacia abajo y delante, cerca del ápice de las raíces de los dientes hasta el agujero mentoniano.

Se divide en dos porciones o segmentos que permiten valorar mejor su disposición espacial. El segmento posterior se extiende desde la língula hasta el segundo molar permanente, es oblicuo y se encuentra a un nivel superior del agujero mentoniano. El segmento anterior se extiende desde el segundo molar hasta el agujero mentoniano; es inicialmente horizontal y luego se eleva gradualmente. Su parte más inclinada se localiza entre el primero y el segundo molar.

En su trayecto el canal mandibular se relaciona con la cortical medial en su inicio, y próximo al agujero mentoniano se halla más cercano a la cortical lateral, por lo que su eje se encuentra cruzado en *X* con el eje del cuerpo mandibular.

En los cortes frontales el canal mandibular tiene forma ovoidea, con el eje mayor dispuesto verticalmente y con diámetro de 2 a 3 mm. Está delimitado por una cortical ósea perforada por múltiples orificios, que son más numerosos en la pared superior y sirven para el paso de vasos y nervios.

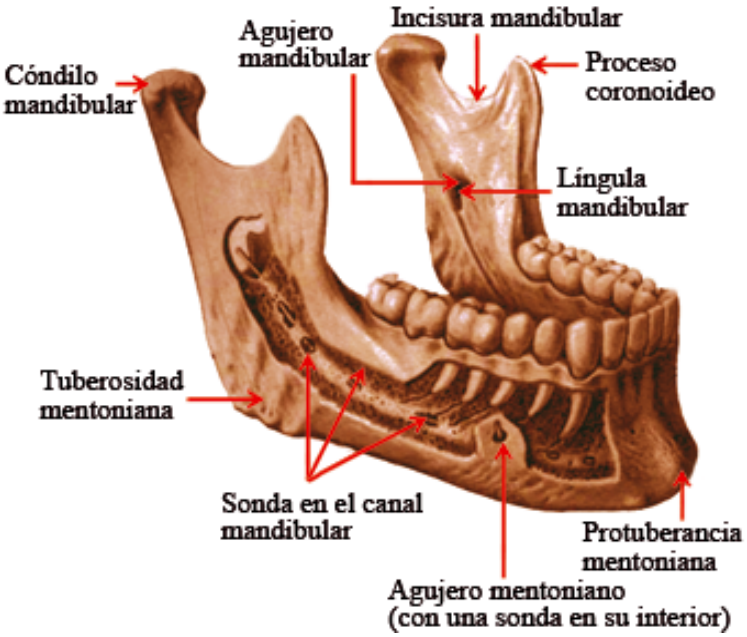

Mandíbula (vista anterolateral): se observa el trayecto del canal mandibular.

Corte frontal medial al primer molar permanente: situación del canal mandibular.

Imágenes y texto tomadas de:

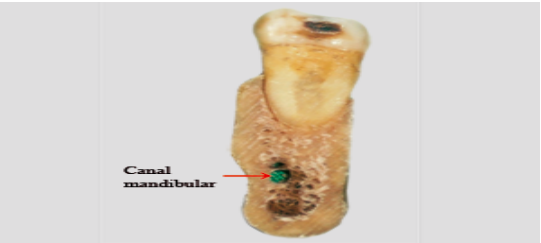

http://gsdl.bvs.sld.cu/cgi-bin/library?e=d-00000-00---off-0estomato--00-0----0-10-0---0---0direct-10---4-------0-1l--11-zh-50---20-preferences---00-0-1-00-0-0-11-1-0gbk-00&a=d&c=estomato&cl=CL1&d=HASH01be2f72f5d5c77638fce9c1.5.2.1

En la proximidad del agujero mentoniano, el canal mandibular se acoda hacia atrás y afuera para abrirse en el agujero. Siguiendo el trayecto original se extiende un canalículo que se continúa hasta los incisivos; recibe el nombre de *canal incisivo*, pero algunos autores niegan su existencia.

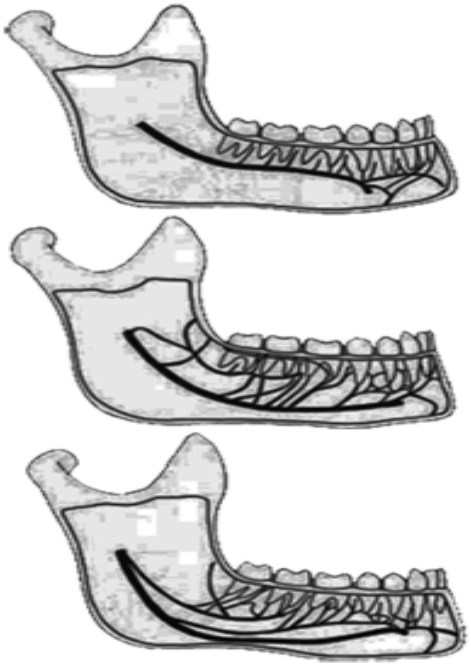

Desarrollo del canal mandibular. En los primeros estadios de desarrollo, el canal mandibular se encuentra representado por un surco en el borde superior del cuerpo de la mandíbula en formación. Hacia el quinto mes aparecen los tabiques óseos de disposición transversal, que separan los esbozos de los dientes temporales en desarrollo. Las zonas comprendidas entre los tabiques son los rudimentos de los alvéolos dentarios, los cuales por el crecimiento óseo se van completando por encima del surco y lo transforman en el canal mandibular. Existe una correlación positiva entre el crecimiento en longitud de la mandíbula y el canal mandibular.

Esquema de las variantes anatómicas del canal mandibular.
Imagen tomada de: http://gsdl.bvs.sld.cu/cgi-bin/library?e=d-00000-00---off-0estomato--00-0----0-10-0---0---0direct-10---4-------0-1l--11-zh-50---20-preferences---00-0-1-00-0-0-11-1-0gbk-00&a=d&c=estomato&cl=CL1&d=HASH01be2f72f5d5c77638fce9c1.5.2.1

Tales variaciones pueden ser de tres tipos:

El canal mandibular se puede presentar en su trayecto dividido en dos o tres canales, con comunicaciones entre ellos o sin ellas. Puede llegar el caso de presentarse en forma de plexo (plexiforme).

Una variante rara es la presencia del canal mandibular situado por delante y por encima de un tercer molar retenido.

En las grandes resorciones del hueso alveolar del cuerpo de la mandíbula que sieguen a la pérdida de los dientes, el canal mandibular puede perder su cortical y el paquete vasculonervioso alveolar inferior quedar cubierto por la mucosa bucal.

"Ramas.

Rectangulares y alargadas de superior a inferior, presentan:

- Dos caras; lateral y medial
- Cuatro bordes; anterior, posterior, superior e inferior

Caras

Cara lateral Inferior y posteriormente se aprecia crestas rugosas, donde se insertan láminas tendinosas del músculo masetero.

Cara medial

En la parte posterior inferior de la cara medial están las crestas rugosas que van a dar inserción al músculo pterigoideo medial. En la parte media de esta cara se encuentra el conducto mandibular donde penetran los vasos y nervios alveolares inferiores, el cual está en prolongación con el reborde alveolar.

Limitado anteriormente por una saliente triangular, la língula mandibular (espina de Spix) sobre esta se inserta el ligamento esfenomandibular. En el orificio del conducto mandibular comienza el surco milohioideo.

Bordes

1. Borde anterior

Oblicuo de arriba abajo, presenta dos labios uno medial y otro lateral. El labio medial limita inferiormente con el labio lateral, canal que aumenta de profundidad y anchura de superior a inferior.

El canal que limita inferiormente éstos dos labios del borde anterior es una cresta oblicua, la cresta buccinatriz, que da inserción al m. Temporal.

Su extremo inferior del labio medial continúa con la línea milohioidea del cuerpo de la mandíbula, y asciende sobre la cara medial de la rama mandibular y de la apófisis coronoides formando la cresta temporal.

2. Borde posterior

Es grueso y romo en forma de S muy alargada.

3. Borde inferior

El borde inferior se continúa anteriormente con el borde inferior del cuerpo de la mandíbula. En la unión con el borde inferior y el borde posterior se forma el ángulo de la mandíbula.

4. Borde superior

Presenta dos eminencias: - Posterior: apófisis condilar (se articula con la cavidad glenoidea y forma la ATM) - Anterior: apófisis coronoides (se inserta el músculo temporal) Estas dos apófisis están separadas por la escotadura mandibular. Apófisis condilar su eje mayor se dirige de lateral a medial y de anterior a posterior. Sobresale más la cara medial, en ella se ve una cara superior, el cóndilo de la mandíbula, cuya vertiente anterior y posterior se articula con el hueso temporal. La apófisis condilar está adherida a la rama por una parte estrecha, el cuello de la mandíbula. Sobre la cara medial del cuello de la mandíbula se ve una saliente, el pilar medial de la apófisis condilar. Apófisis coronoides es triangular y da inserción al musculo temporal, su cara lateral es lisa y su cara medial presenta la cresta temporal. Su borde anterior tiene continuidad con el labio lateral del borde anterior de la rama. Su borde posterior, cóncavo posteriormente, limita anteriormente la escotadura mandibular. Escotadura mandibular es ancha profunda y cóncava, da paso a los vasos y nervios maseterinos." https://www.researchgate.net/publication/326274701_HUESO_MANDIBULAR

División segmentaria de la mandíbula

La división en segmentos de la mandíbula se encuentra relacionada con la filogenia y ontogenia de este hueso. La osificación de la mandíbula se inicia en la sexta semana de vida embrionaria, en la región de la bifurcación del nervio alveolar inferior, donde se desarrollará el agujero mentoniano. Este centro de osificación crece en dirección anterior y posterior de la arteria y el nervio alveolar, y la mandíbula queda adosada a la superficie externa del cartílago mandibular (de Meckel).

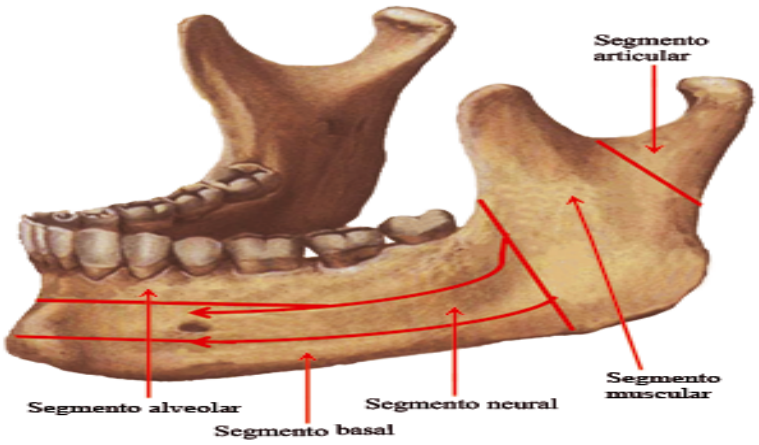

La mandíbula y la clavícula son los dos primeros huesos donde aparece un centro de osificación, en la sexta semana del desarrollo prenatal; en los demás huesos estos centros aparecen a partir de la séptima semana. El paquete vasculonervioso mantiene la abertura del agujero mentoniano, y el hueso formado en esta zona es el segmento neural de la mandíbula. Tiene la apariencia de una gotera o surco que contiene los vasos y nervio alveolares inferiores.

División segmentaria de la mandíbula.

Imágenes y texto tomadas de: http://gsdl.bvs.sld.cu/cgi-bin/library?e=d-00000-00---off-0estomato--00-0----0-10-0---0---0direct-10---4-------0-11--11-zh-50---20-preferences---00-0-1-00-0-0-11-1-0gbk-00&a=d&c=estomato&cl=CL1&d=HASH01be2f72f5d5c77638fcc9c1.5.2.1

Durante la formación del segmento neural de la mandíbula, la dentición decidual se ha iniciado cubierta por mucosa. Los elementos dentarios en formación se encuentran por encima de la mandíbula, no están contenidos en su estructura ni se han formado las cavidades alveolares iniciales. Cuando el germen dentario se encuentra en la etapa de campana, el hueso se extiende hacia arriba y el diente comienza a quedar incluido en el hueso. Cada diente en desarrollo se encuentra dividido del diente vecino por un tabique óseo. El hueso que rodea los dientes corresponde al segmento alveolar de la mandíbula.

El crecimiento anterior del hueso rodea parcialmente al cartílago mandibular, el cual comienza ahora a degenerarse y es sustituido por hueso. El remanente del cartílago situado medialmente a la mandíbula se degenera a alguna distancia distal de esta. Debido al crecimiento del hueso hacia atrás se desarrollan dos procesos: uno anterior muscular, el proceso coronoideo, en el cual se inserta el músculo temporal, y un proceso articular (proceso condilar), que crece hacia arriba y se articula con el hueso temporal. Es el correspondiente al segmento articular.

Según Aprile y colaboradores (1967), el profesor uruguayo de Anatomía y Cirugía Nozar, propuso una nomenclatura especial para la mandíbula, que la divide en ramas craneanas y rama cervicofacial, y en los segmentos siguientes:

Segmento visceral: corresponde al mentón y al área de los incisivos y caninos.

Segmento diafragmático: corresponde a la zona de los premolares y molares.

Segmento de la cincha muscular: dado por las zonas de inserción del pterigoideo medial y del masetero.

Segmento muscular del proceso coronoideo: donde toma inserción el músculo temporal.

Segmento articular (cincha parotídea): comprende el cuello y la cabeza condilar y todo el borde posterior de la rama mandibular.

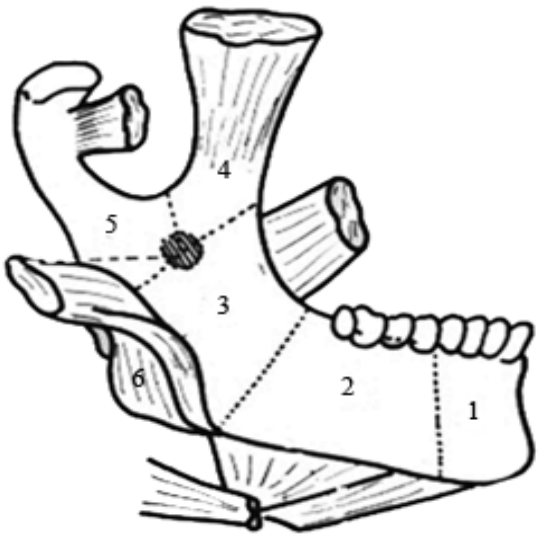

Segmento pedicular masetero: formado por la parte de la mandíbula extendida por encima del agujero mandibular hasta la incisura mandibular.

Segmentación mandibular de Nozar.
***Leyenda*: 1. Segmento visceral; 2. Segmento diafragmático; 3. Segmento de la cincha muscular; 4. Segmento muscular del temporal;**
5. Segmento articular o cincha parotídea; 6. Segmento pedicular masetero.
Imagen y texto tomados de:

http://gsdl.bvs.sld.cu/cgi-bin/library?e=d-00000-00---off-0estomato--00-0----0-10-0---0---0direct-10---4-------0-1l--11-zh-50---20-preferences---00-0-1-00-0-0-11-1-0gbk-00&a=d&c=estomato&cl=CL1&d=HASH01be2f72f5d5c77638fcc9c1.5.2.1

Desarrollo. La mandíbula es primitivamente doble. Cada mitad se desarrolla a partir de un centro de osificación membranoso que, en la sexta semana de vida intrauterina, aparece lateralmente al cartílago mandibular (de Meckel), donde aparecerá aproximadamente el agujero mentoniano. Desde esta zona el hueso crece en todas direcciones y posteriormente aparecen los centros secundarios de tipo cartilaginoso: coronoideo, gonial y condilar. De ellos, el condilar persiste durante más tiempo y es de importancia fundamental para el crecimiento y desarrollo mandibular y de la cara en general.

Las hemimandíbulas se fusionan antes de los 2 años de edad, en la zona de la sínfisis. En algunos animales esta sinostosis no se produce y cada hemimandíbula queda totalmente independiente.

Constitución. La mandíbula presenta una masa central de tejido óseo esponjoso, circunscrita en toda su extensión por una capa gruesa y resistente de tejido compacto. El cóndilo está casi totalmente constituido por tejido esponjoso, con una lámina delgada de revestimiento de tejido compacto. Las trabéculas del tejido óseo esponjoso se disponen en su mayoría con una orientación vertical.

En los sujetos desdentados, los espacios del hueso esponjoso se encuentran aumentados de tamaño, y se observa una disminución del grosor de las trabéculas y áreas de desorganización.

La mandíbula es susceptible de recibir traumatismos directos. Cuando se producen fracturas en zonas donde se insertan los músculos de la masticación, pueden ocurrir desplazamientos de los segmentos óseos que inicialmente producen deformidad facial. En la fractura del proceso coronoideo, este se eleva por la tracción del músculo temporal. Además, también pueden producirse quistes odontogénicos en el espesor de la mandíbula al igual que en los maxilares, a partir de los restos de la vaina radicular de Herwit.

La mandíbula es un hueso que puede examinarse por palpación en casi toda la extensión de su superficie. Se encuentra relacionada con la lengua, la faringe, la laringe y el hueso hioides. Las glándulas salivales mayores hacen que la parte anterior o cuerpo de la mandíbula tome preponderancia con relación a las ramas, debido a las alteraciones y otras manifestaciones que después de su resección (colapso laringolingual) se pueden

presentar en las vísceras. Así este segmento mediano de la mandíbula es de capital importancia para el conglomerado mandibulolinguolaríngeo**.**

Es interesante recordar que la mayoría de los anatomistas franceses y seguidores de la obra monumental de Testut reconocen que el agujero mentoniano se encuentra situado entre ambos premolares y a la mitad de la altura entre los bordes superior e inferior del cuerpo de la mandíbula, pero en los tratados de anatomía de autores de habla inglesa se indica que la posición del agujero mentoniano, la mayoría de las veces (más del 50 %), se localiza sobre el eje de la raíz del segundo premolar. Ello motivó que se introdujeran modificaciones en la técnica clásica de anestesia mentoniana.

El tercer molar mandibular frecuentemente se encuentra retenido o semirretenido, lo cual se debe tener presente al extraerlo utilizando elevadores, por la posibilidad de fractura de la mandíbula como consecuencia de la aplicación de fuerzas inadecuadas.

"Articulación temporomandibular

La ATM es una articulación sinovial que une la mandíbula al cráneo, concretamente los cóndilos al hueso temporal. El contacto entre ambas partes óseas se produce a través de un disco articular que reparte sobre el hueso temporal las cargas que el cóndilo le transmite. Estas cargas no son otra cosa que las reacciones a las fuerzas masticatorias. Los movimientos relativos entre mandíbula y cráneo están limitados por una serie de ligamentos. Las partes de esta articulación son:

Disco articular

La ATM se halla dividida en dos partes por un disco articular (1) (ver figura 2.6). Las superficies articulares son, de un lado la cabeza del cóndilo (2) y de otro la fosa mandibular del hueso temporal o fosa glenoidea (3) con la eminencia articular (4)

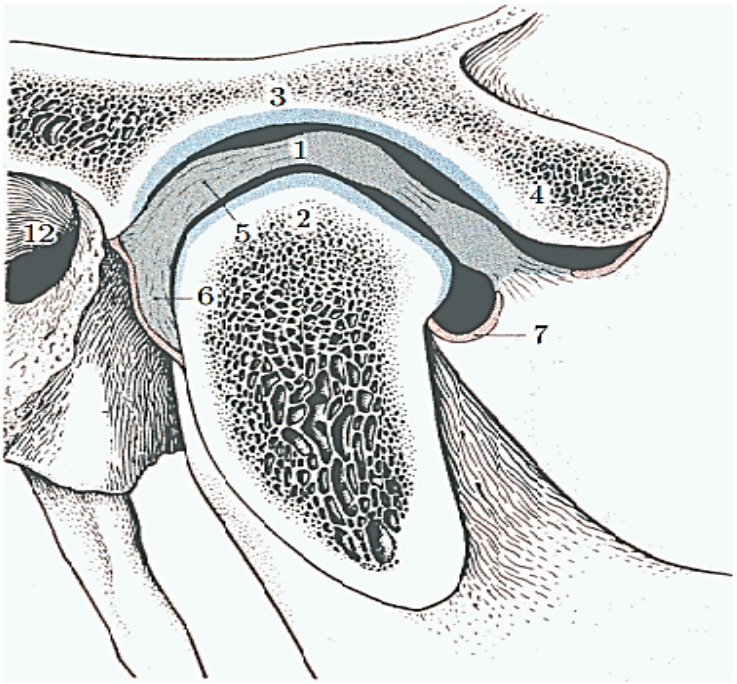

Figura 2.6: Sección sagital de la ATM. Figura tomada de Hylander [68].

http://bibing.us.es/proyectos/abreproy/5150/fichero/Cap%C3%ADtulo2_Anatom%C3%ADa+funcional+de+la+mand%C3%ADbula.pdf

El disco articular forma una envoltura móvil para la cabeza del cóndilo. Tiene forma oval, siendo ´ su parte central considerablemente más gruesa que su periferia. Esta directamente unido al cóndilo, medial y lateralmente, en los polos del cóndilo, lo que le obliga a moverse con él en la apertura y cierre de la boca. Su porción anterior está formada por tejido fibroso con algunas células cartilaginosas dispersas entre las fibras. La porción posterior (5) es bilaminar. En su parte superior se fija a la pared posterior de la fosa glenoidea y consiste en tejido laxo fibroelástico, mientras que en la parte inferior se une al borde posterior de la cabeza del cóndilo y está constituido por tejido fibroso muy denso. Anteriormente, el disco se halla firmemente unido a la capsula articular y a la porción superior del musculo pterigoideo lateral en algunos individuos. De esta forma la contracción de esta porción del musculo provoca un movimiento relativo del disco respecto al cóndilo, en dirección anteromedial, que ocurre durante la apertura de la boca.

La ausencia de irrigación sanguínea e inervación de la zona central del disco, así como de los tejidos que cubren las superficies articulares de la mandíbula y el hueso temporal, es buena prueba de la considerable fuerza de reacción que soporta esta zona de la articulación.

Cóndilos

La superficie articular de la mandíbula comprende las caras superior y anterior de los cóndilos.

En un adulto el cóndilo tiene entre 15 y 20 mm de longitud y entre 8 y 10 mm de ancho. Su eje largo es perpendicular a la rama mandibular y debido a la inclinación de esta, los ejes de los cóndilos izquierdo y derecho se cortan formando un ángulo comprendido entre 145 y 160 grados. La superficie articular del

cóndilo es fuertemente convexa vista desde un lateral y no tanto vista desde frente y además esta visiblemente inclinada hacia delante.

Fosa glenoidea y eminencia articular

La fosa glenoidea o fosa mandibular (3) es la concavidad del temporal donde se aloja el cóndilo.

Su pared anterior se denomina eminencia articular (4) y su pared posterior, apófisis postglenoidea. La parte superior de la fosa glenoidea es una pared ósea muy delgada, lo cual puede indicar que no es una zona que soporte mucha carga.

La eminencia articular es la barra de hueso compacto que forma la raíz posterior del arco cigomático y la pared anterior de la fosa mandibular. Tiene la apariencia de una silla de montar: vista desde un lateral es convexa, mientras que vista de frente es ligeramente cóncava, aunque el grado de convexidad y de concavidad es altamente variable de un individuo a otro.

La pendiente anterior de la eminencia articular, denominada plano preglenoideo, desciende suavemente desde la base del hueso temporal. Durante la apertura de la boca, el cóndilo y el disco articular se mueven en dirección anterior por encima de la cresta de la eminencia articular y sobre el plano preglenoideo. Cuando la boca se cierra disco y cóndilo vuelven a alojarse en la fosa glenoidea viéndose facilitado su movimiento por la suave pendiente del citado plano.

El tejido fibroso que cubre la eminencia articular es bastante grueso y firme. Además, dicha eminencia articular se caracteriza por la densidad del hueso que la compone. Estas características morfológicas refuerzan la hipótesis de que es en esta zona de la articulación donde se transmite la mayor parte de las reacciones entre la mandíbula y el hueso temporal.

Capsula articular y ligamentos

La ATM está rodeada de una capsula articular (7) (ver figura 2.7) fibrosa reforzada en algunas zonas por ligamentos. Superiormente se inserta en la región escamosa del temporal. Posteriormente se inserta en la apófisis postglenoidea y en la fisura timpanoescamosa, que une las porciones timpánica y escamosa del hueso temporal. Inferiormente se inserta en el cuello del cóndilo, cerrando de esta forma la articulación.

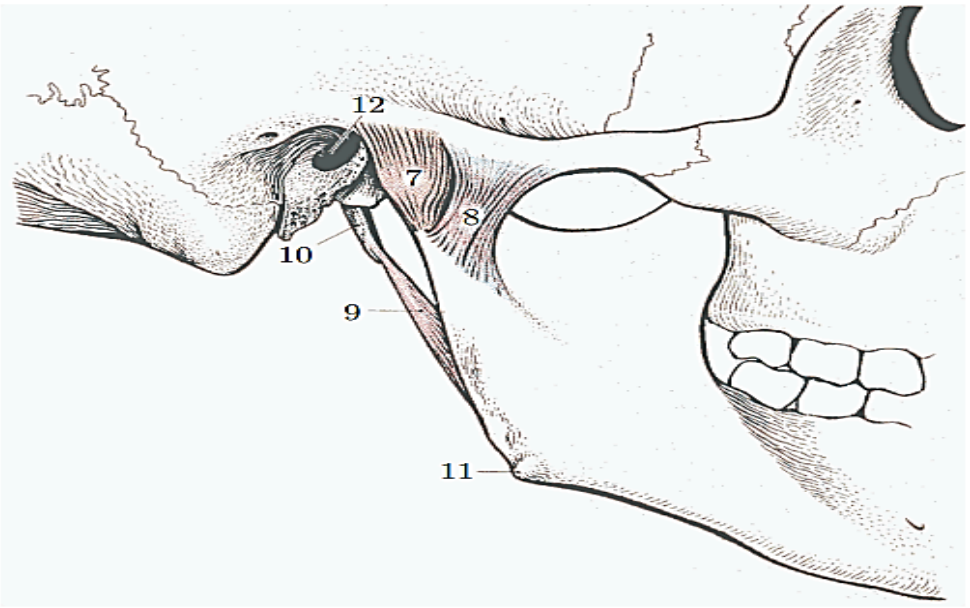

Figura 2.7: Vista lateral de la ATM. Figura tomada de Kahle et al. [83].

La capsula articular es bastante delgada anteromedial, medial y posteriormente y más gruesa anterolateral y lateralmente. Este refuerzo fibroso se conoce como ligamento lateral externo o ligamento temporomandibular (8). De fibras oblicuas, se inserta en la parte posterior del cuello del cóndilo y en el tubérculo articular, pequeña protuberancia del hueso temporal situada lateralmente respecto a la eminencia articular. Medialmente al ligamento lateral externo se encuentra el ligamento lateral interno, otra porción de fibras menos numerosas que las anteriores y orientadas horizontalmente. Se insertan en el polo lateral del cóndilo, en la parte posterior del disco y en el tubérculo articular.

La función principal de la capsula articular y de los dos ligamentos laterales es limitar los movimientos de la mandíbula y evitar que el cóndilo deslice en exceso sobre el plano preglenoideo y supere la eminencia articular, produciendo una luxación temporomandibular.

El ligamento lateral externo es el principal elemento suspensorio de la mandíbula durante movimientos de apertura moderados, limitados también por las fibras anteriores de la capsula articular. Junto con el ligamento lateral interno limita la desviación lateral. Las fibras horizontales de este último resisten el movimiento posterior del cóndilo.

Los ligamentos descritos hasta ahora son los ligamentos intrínsecos de la articulación. De entre los ligamentos extrínsecos hay que destacar, por su relación con los movimientos de la mandíbula, el ligamento esfenomandibular (13) (ver figura 2.8) y el ligamento estilomandibular (9).

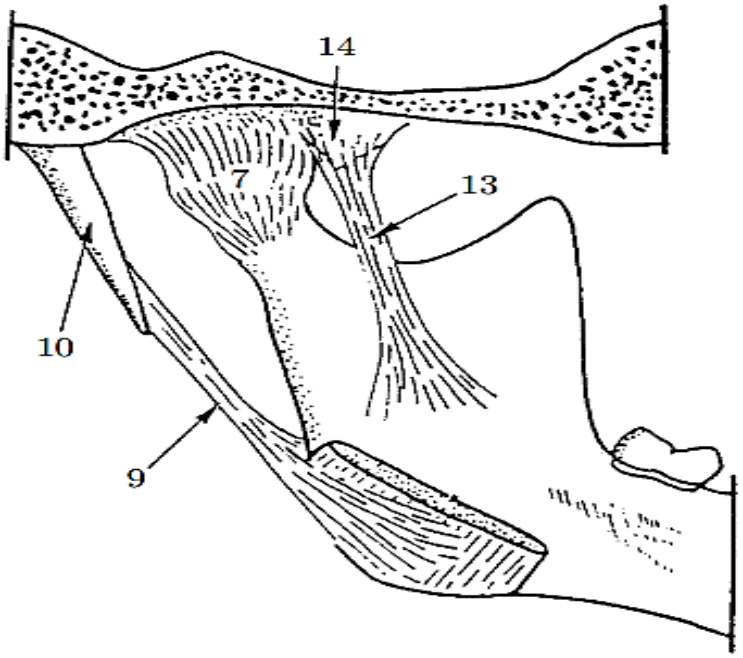

Figura 2.8: Vista medial de la ATM. Figura tomada de Hylander [68].

El ligamento estilomandibular se extiende desde la apófisis estiloide del hueso temporal (10) hasta el ángulo de la mandíbula. Solo entra en carga con la protrusión de la mandíbula, movimiento que la lleva hacia delante, siendo su función precisamente limitar dicho movimiento.

Por último, el ligamento esfenomandibular (13) nace en la espina esfenoidal y se inserta medialmente en la rama de la mandíbula, a la altura de la língula. Por su posición y orientación parece ayudar al ligamento estilomandibular a limitar la protrusión. Moss [120] sugirió, por el contrario, que este ligamento nada tiene que ver con la ATM y que tan solo protege los vasos sanguíneos y nervios que pasan a través del agujero mandibular, de las tensiones de tracción que tienen lugar en la apertura y cierre de la boca." Imágenes y texto tomadas de: http://bibing.us.es/proyectos/abreproy/5150/fichero/Cap%C3%ADtulo2_Anatom%C3%ADa+funcional+de+la+mand%C3%ADbula.pdf

22.2.3. Hueso Palatino

El palatino es un hueso par que está situado por detrás y por dentro del maxilar, por delante del proceso pterigoideo. Participa en la formación de las cavidades nasal, orbital y bucal, y de las fosas pterigopalatina (esfenopalatina) y pterigoidea. Tiene forma de *L*, por lo que en él se distinguen dos porciones: una lámina vertical y otra lámina horizontal**,** las cuales forman un ángulo recto.

http://cabeza-y-cuello-morfofuncion.blogspot.com/2014/12/palatino.html

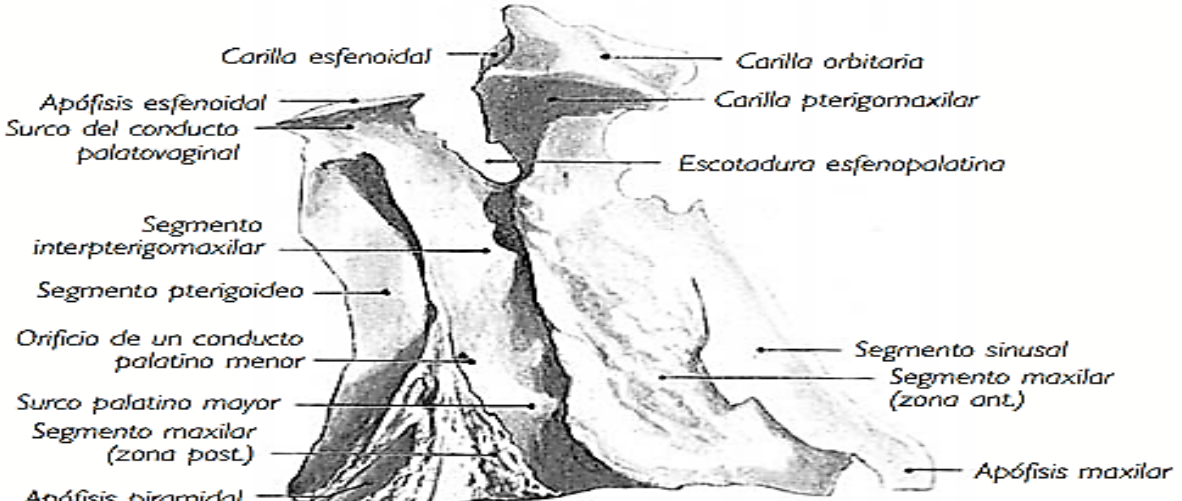

Hueso palatino derecho (vista medial y posterior).

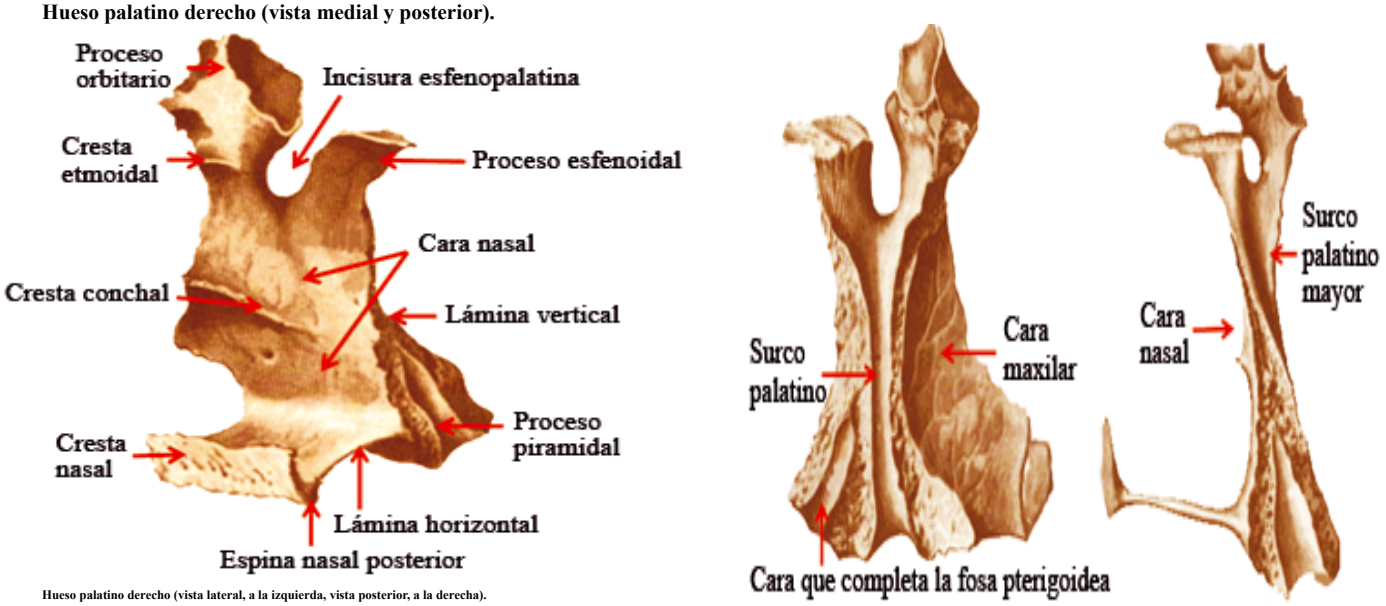

Hueso palatino derecho (vista lateral, a la izquierda, vista posterior, a la derecha).

Imágenes y texto tomadas de: http://gsdl.bvs.sld.cu/cgi-bin/library?e=d-00000-00---off-0estomato--00-0----0-10-0---0---0direct-10---4-------0-1l--11-zh-50---20-preferences---00-0-1-00-0-0-11-1-0gbk-00&a=d&c=estomato&cl=CL1&d=HASH01be2f72f5d5c77638fcc9c1.5.2.1

Lámina horizontal. Es cuadrilátera, cóncava en sentido transversal y plana en el sentido anteroposterior. Presenta una cara superior o nasal lisa y otra inferior o bucal rugosa, en la que se observan los surcos palatinos lateral y medial. Estos se inician en el agujero palatino mayor, por donde corren los vasos palatinos descendentes y el nervio palatino mayor. La lámina horizontal forma la parte posterior del paladar óseo y el piso de la cavidad nasal.

El borde medial se une con el palatino del lado opuesto y presenta por arriba la cresta nasal, una continuación hacia atrás de la cresta del maxilar. También participa en la formación del tabique o septo nasal, y su extremo posterior termina en la espina nasal posterior. El borde anterior se articula con el proceso palatino del maxilar. El borde posterior es libre y presta inserción a la aponeurosis palatina.

Lámina vertical. - De aspecto rectangular, más alta que ancha, se encuentra orientada en dirección anteroposterior y se articula por fuera con el proceso pterigoideo y la cara nasal del maxilar, con los que contribuye a formar el canal palatino mayor y el fondo de la fosa pterigopalatina, respectivamente. En la cara nasal se distinguen las crestas conchales (cresta turbinal inferior) y etmoidal (cresta turbinal superior). La primera, en posición inferior, se articula con la concha nasal inferior, y la segunda lo hace con la concha

nasal media del etmoides. Entre ambas se encuentra una superficie lisa que forma parte de la pared del meato nasal medio.

La cara lateral, sobre la base de las relaciones que establece, se divide en cuatro segmentos o zonas:

Sinusal, que contribuye a cerrar el agujero del seno maxilar.

Maxilar, de aspecto rugoso y que se articula con la cara nasal del hueso maxilar.

Pterigopalatina (pterigomaxilar), que forma la pared medial de la fosa pterigopalatina (las paredes convergen hacia abajo en forma de canal y terminan formando los canales palatinos accesorios o menores).

Pterigoidea, que se articula con la lámina medial del proceso pterigoideo.

En el borde superior de la lámina vertical se distinguen de delante hacia atrás el proceso orbitario, que completa la pared inferior de la cavidad orbitaria; la incisura esfenopalatina, la cual en el cráneo articulado forma el agujero del mismo nombre y establece la comunicación entre la cavidad nasal y la fosa pterigopalatina (esfenopalatina), y por detrás se encuentra el proceso esfenoidal, el que se articula con la cara inferior del cuerpo del esfenoides. En la unión entre las láminas horizontal y vertical del palatino se encuentra el proceso piramidal, el cual se dirige hacia abajo, atrás y afuera; en él se observan los orificios de los canales palatinos menores o accesorios. Por su cara posterior cierra la incisura pterigoidea por abajo, y forma así parte de la fosa pterigoidea. Este proceso se coloca como una cuña entre la tuberosidad del maxilar y el proceso pterigoideo del esfenoides, y de este modo cierra por abajo la fisura pterigomaxilar.

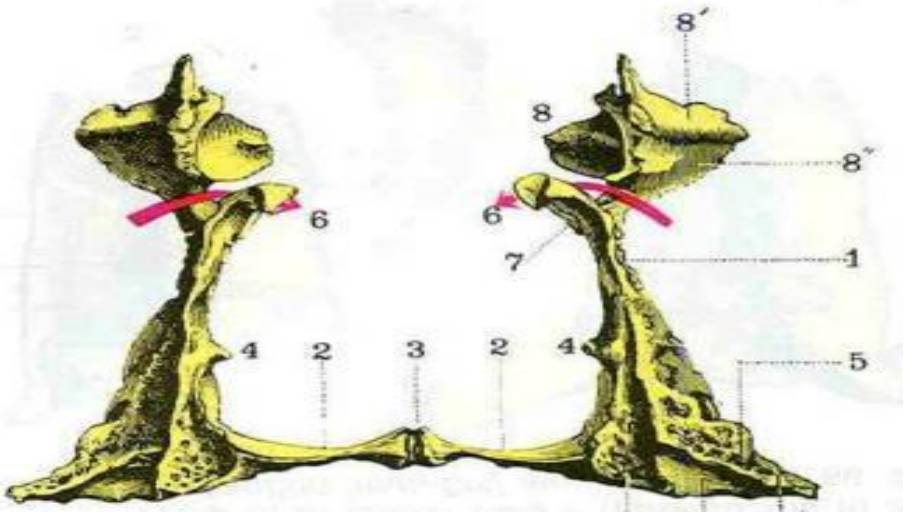

1. Lámina Vertical
2. Lámina Horizontal
3. Espina nasal posterior
4. Cresta nasal inferior
5. Apófisis Piramidal
6. Incisura Esfenoidal
7. Apófisis Esfenoidal
8. Apófisis Orbitaria

Imagen recuperada de

https://neycernavas.blogia.com/2008/100504-huesos-palatinos.php

Hueso palatino derecho en diferentes vistas.

Imágenes y texto tomadas de: http://gsdl.bvs.sld.cu/cgi-bin/library?e=d-00000-00---off-0estomato--00-0----0-10-0---0---0direct-10---4-------0-1l--11-zh-50---20-preferences---00-0-1-00-0-0-11-1-0gbk-00&a=d&c=estomato&cl=CL1&d=HASH01be2f72f5d5c77638fcc9c1.5.2.1

Desarrollo. El hueso palatino se desarrolla a partir de dos puntos de osificación intramembranosa primarios: uno anterior, para la lámina horizontal y parte anterior de la lámina vertical, y otro posterior, para el resto de la lámina vertical y el proceso piramidal. Existen además dos centros de osificación secundarios, uno para el proceso esfenoidal y otro para el proceso orbitario.

Constitución. El palatino solamente presenta algo de hueso esponjoso en el proceso piramidal. El resto del hueso está constituido por tejido óseo compacto.

Conexiones. El hueso palatino se encuentra articulado con los huesos siguientes: el palatino del lado opuesto, el maxilar, la concha nasal inferior, el etmoides, el esfenoides y el vómer.

PALATINO - VISTA POSTERIOR

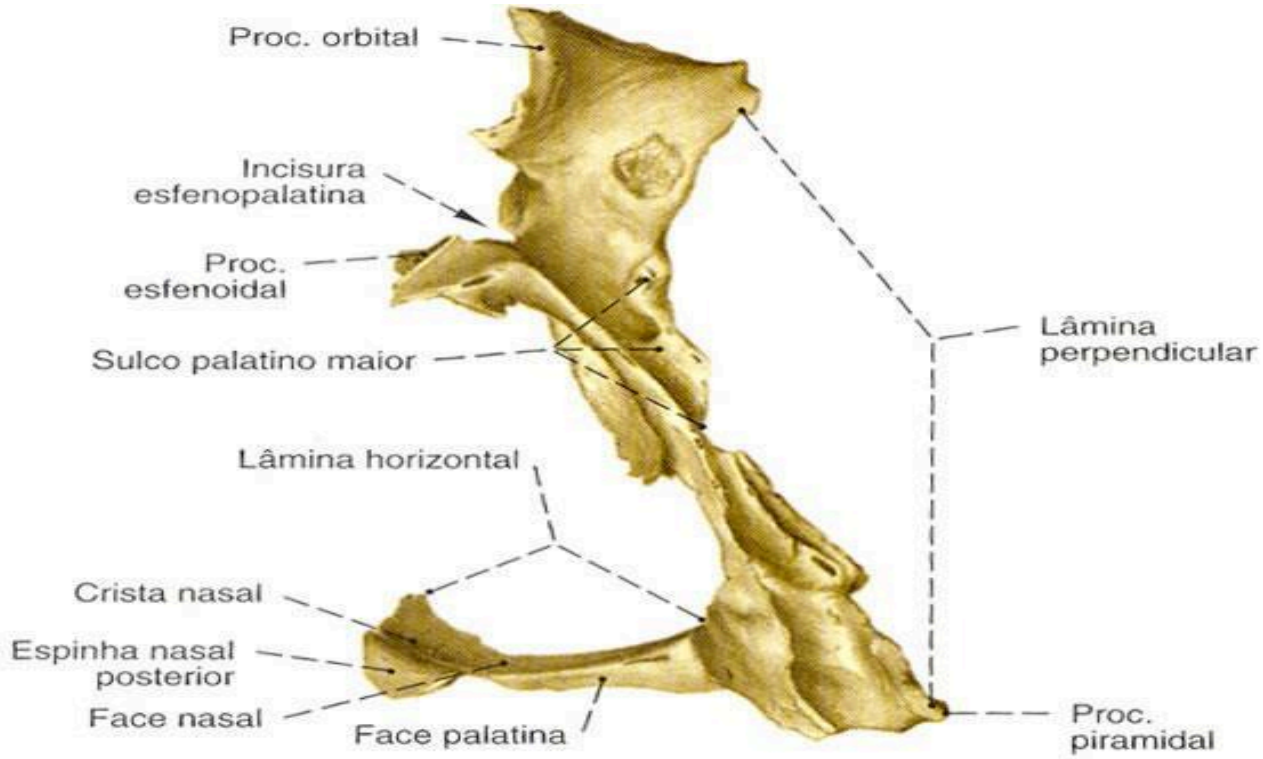

Imágenes recuperadas el 16/06/2021, de; https://www.auladeanatomia.com/novosite/es/sistemas/sistema-esqueletico/cranio/esqueleto-da-face/palatino/

Fuente: SOBOTTA, Johannes. Atlas de Anatomía Humana. 21 ed. Río de Janeiro: Guanabara Koogan, 2000.

PALATINO - VISTA LATERAL

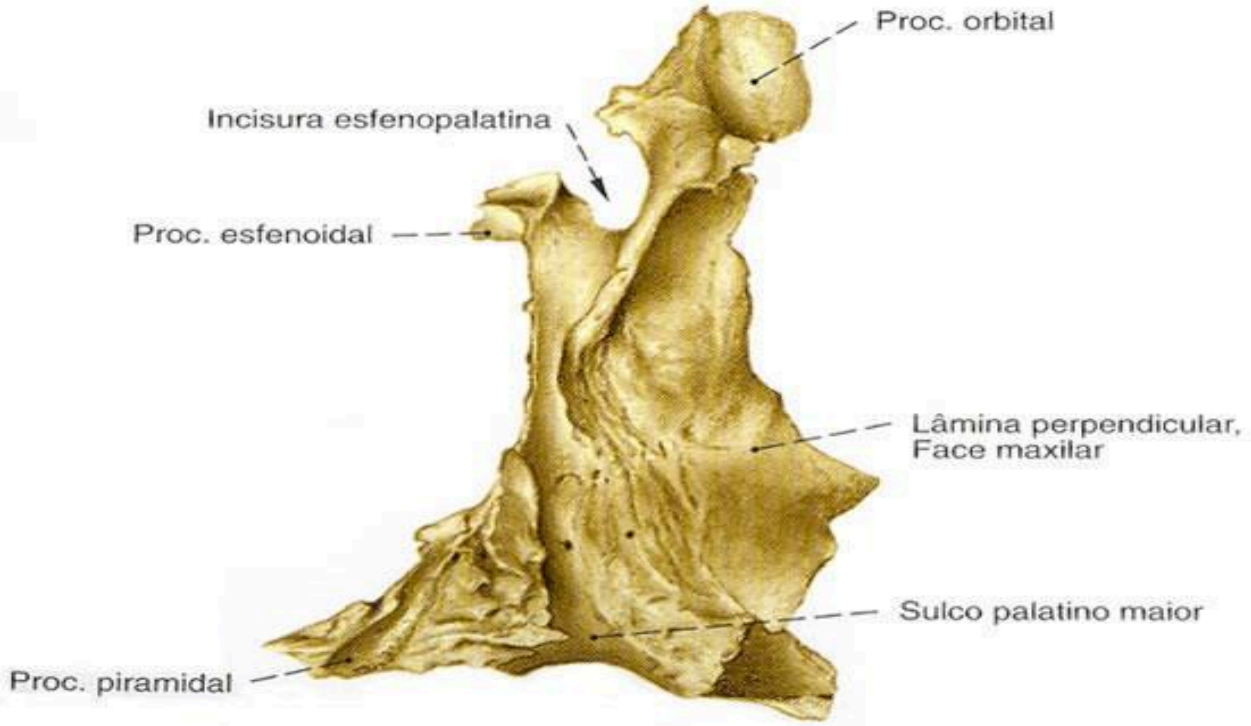

Imágenes recuperadas el 16/06/2021, de; https://www.auladeanatomia.com/novosite/es/sistemas/sistema-esqueletico/cranio/esqueleto-da-face/palatino/

Fuente: SOBOTTA, Johannes. Atlas de Anatomía Humana. 21 ed. Río de Janeiro: Guanabara Koogan, 2000.

PALATINO ASOCIADO CON LOS HUESOS DE LA CARA

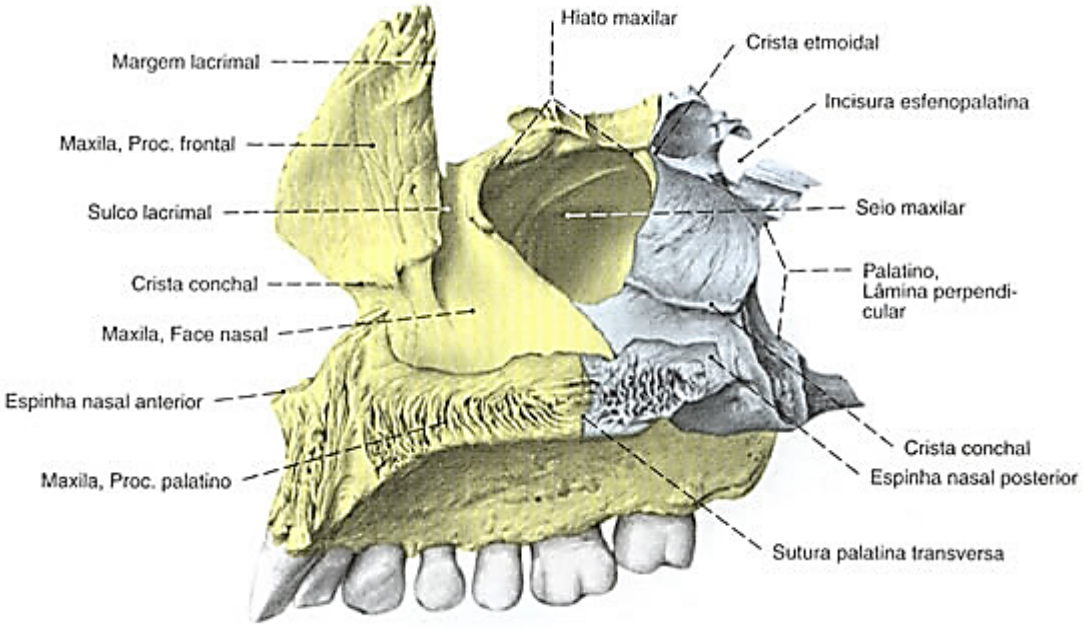

Imágenes recuperadas el 16/06/2021, de; https://www.auladeanatomia.com/novosite/es/sistemas/sistema-esqueletico/cranio/esqueleto-da-face/palatino/
Fuente: SOBOTTA, Johannes. Atlas de Anatomía Humana. 21 ed. Río de Janeiro: Guanabara Koogan, 2000.

“Suturas palatinas

El paladar óseo está compuesto por los procesos palatinos del hueso maxilar y las láminas horizontales del hueso palatino, estas a su vez se encuentran interconectadas por las suturas palatinas y se organizan en forma sagital y transversal.

El paladar se encuentra formado por las siguientes suturas:

1. Incisal (IN).
2. Palatina Media Posterior (PMP).
3. Palatina Transversa (PT).
4. Palatina media anterior (PMA).

1- Sutura incisal (IN).- En la superficie inferior del proceso palatino, a veces se puede observar una sutura lineal delicada, la sutura incisiva, bien observada en cráneos jóvenes, que se extiende hacia los lados y hacia adelante en ambos lados desde el foramen incisivo hasta el intervalo entre el incisivo lateral y el diente canino.

2- Palatina media posterior (PMP).- La sutura PMP es la porción de la sutura palatina media que divide los huesos palatinos a lo largo de la línea media.

3- Palatina transversa (PT). - La sutura PT divide los huesos palatinos y maxilares, discurre perpendicularmente a la línea media del maxilar y continúa en el foramen palatino mayor.

4- Palatina media anterior (PMA). - La sutura de PMA se origina en la unión más posterior del foramen incisivo y se extiende posteriormente a los huesos del paladar." Recuperado de https://www.remexesto.com/index.php/remexesto/article/view/240/442

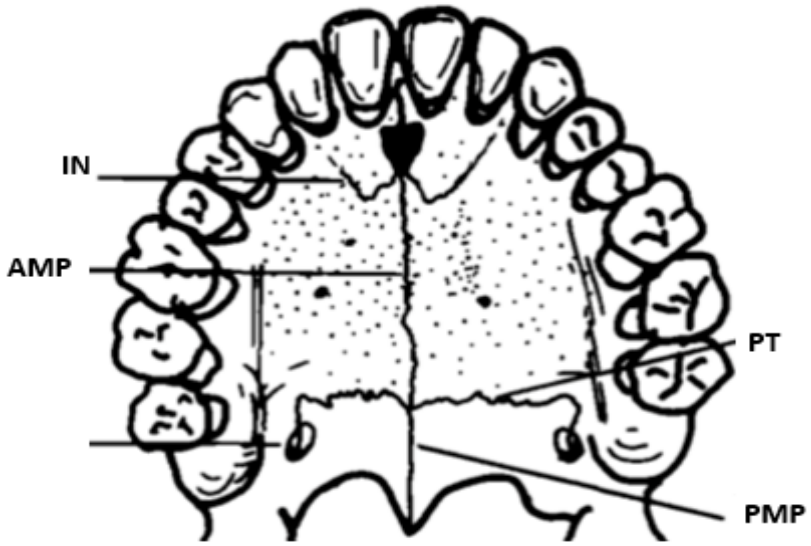

Fig. 1. Puntos anatómicos de las suturas palatinas.

Imagen recuperada de: https://www.remexesto.com/index.php/remexesto/article/view/240/442

22.2.4. Hueso Nasal

El hueso nasal (nasales propios de la nariz) tiene la forma de una lámina rectangular: más alto que ancho. Se encuentra situado a los lados de la línea mediana, por dentro de los huesos maxilares y por debajo del frontal. La forma de los huesos nasales es muy variable y por lo general son asimétricos.

El hueso nasal presenta dos caras y cuatro bordes:

Caras. - La cara facial o anterior forma parte del dorso de la nariz, es subcutánea y lisa, por lo que se palpa fácilmente. Es cóncava en sentido vertical y convexo en dirección transversal; con frecuencia presenta un pequeño orificio vascular. La cara posterior o nasal forma la parte más anterior del techo de la cavidad nasal y presenta un surco longitudinal, el surco etmoidal, por el cual discurre una rama del nervio nasal interno.

Bordes. - El borde medial o interno forma la sutura internasal; el borde superior forma la sutura nasofrontal; y el lateral se articula con el proceso frontal del maxilar. El borde inferior es libre y limita por encima la apertura piriforme. Presenta una pequeña incisura para el paso del nervio nasolobular.

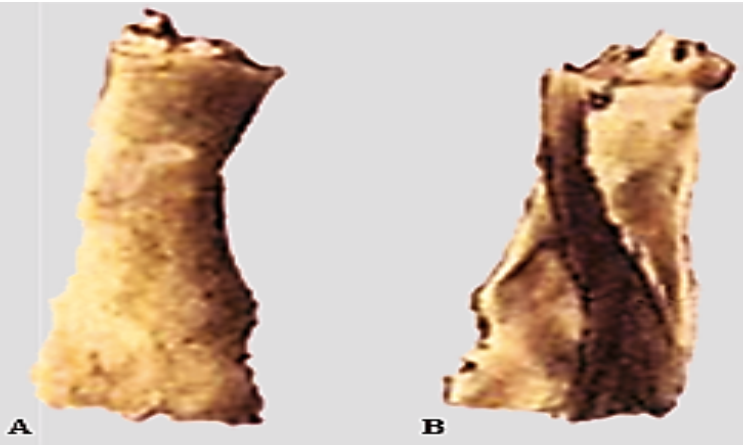

Hueso nasal. A) Vista externa o facial. B) Vista interna o nasal.

Imágenes y texto tomadas de:
http://gsdl.bvs.sld.cu/cgi-bin/library?e=d-00000-00---off-0estomato--00-0----0-10-0---0---0direct-10---4-------0-1l--11-zh-50---20-preferences---00-0-1-00-0-0-11-1-0gbk-00&a=d&c=estomato&cl=CL1&d=HASH01be2f72f5d5c77638fcc9c1.5.2.1

Imagen tomada de:

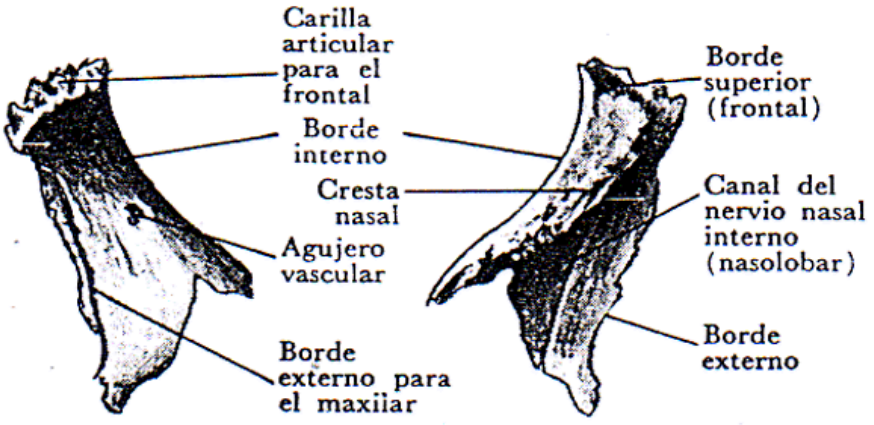

https://www.monografias.com/trabajos57/huesos-cara/huesos-cara2.shtml

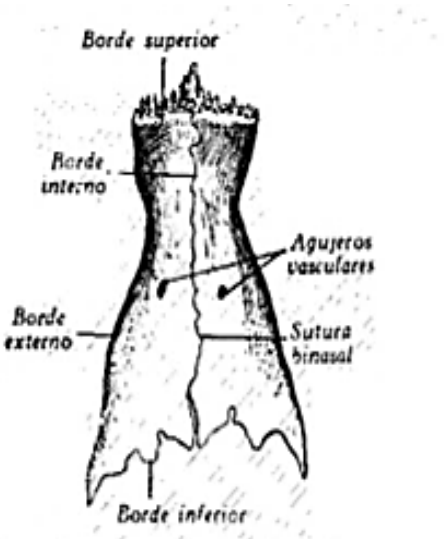

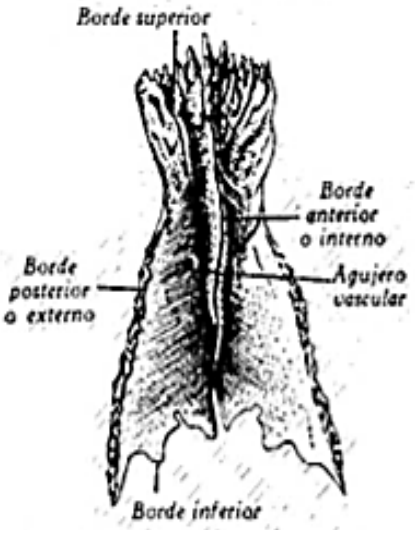

Imagen tomada de:
http://3.bp.blogspot.com/-BKVApkvAtEk/Vl5UsW1xfUI/AAAAAAAAFw/5IBoQHLaat8/s1600/Captura%2Bde%2Bpantalla%2B2015-12-01%2Ba%2Bla%2528s%2529%2B8.16.11%2Bp.m..png

Desarrollo. El hueso nasal se desarrolla a partir de un punto de osificación de tipo intramembranoso, que aparece en el tercer mes de vida intrauterina.

Constitución. Está constituido casi totalmente por tejido óseo compacto.

Conexiones. El hueso nasal se articula con el hueso nasal del lado opuesto, maxilar, frontal y etmoides.

Los huesos nasales contribuyen a determinar la forma del dorso de la nariz, el cual tiene características raciales. En los negroides los huesos están situados hacia un plano transversal, mientras que en los europoides se proyectan hacia delante. La fractura de los huesos nasales es frecuente. Generalmente no es necesario practicar una intervención quirúrgica para llevar los fragmentos óseos a su posición original.

22.2.5. Cornetes o Conchas Nasales

"Cornete medio.

Tiene forma de diván invertido. Se distinguen tres porciones de delante hacia atrás:

- 1ª porción o longitudinal (plano sagital): Es la única región del cornete que se inserta en la lámina cribosa, a nivel de su articulación con el hueso frontal, de ahí que debamos ser, si cabe, más delicados al medializarla en la cirugía endoscópica. Es el límite medial del meato medio y en su porción anterior presenta la cabeza, el cuello y la axila del cornete.
- 2º porción o transversa (plano coronal): Es la raíz tabicante del cornete medio. Aunque la equiparemos a un muro liso, en realidad está ondulado en mayor o menor grado por la protrusión de las celdas posteriores hacia delante y las anteriores hacia atrás. Se inserta en la lámina papirácea.
- 3º porción u horizontal (plano axial): A modo de tobogán, la 2º porción se continúa con ésta para terminar en forma de cola, la cual se articula con una cresta turbinal en el hueso palatino. Se ha descrito al cornete medio neumatizado hasta en un 53%, denominándose en esos casos concha bullosa. Su interés e importancia radican en que es la variación nasosinusal más frecuente y en que su presencia puede obstruir, dado su mayor tamaño, el meato medio, y por tanto dificultar el drenaje infundibular. La neumatización del cornete medio se ha clasificado en tres tipos: concha bullosa lamelar, si sólo se neumatiza la porción longitudinal respetando la cabeza del cornete; concha bullosa bulbosa, si sólo se neumatiza la zona de la cabeza; y concha

bullosa extendida, si se neumatizan ambas porciones. Se habla de cornete medio paradójico cuando se invierte la convexidad de la 1ª porción y se establece en su cara lateral en lugar de la medial." texto tomadas de: https://seorl.net/PDF/Nariz%20y%20senos%20paranasales/041%20-%20ANATOM%C3%8DA%20Y%20EMBRIOLOG%C3%8DA%20DE%20LA%20NARIZ%20%20Y%20SENOS%20PARANASALES.pdf

Concha Nasal Inferior

La concha nasal inferior (cornete inferior, turbinal inferior) es un hueso sencillo, situado en la pared lateral de la cavidad nasal. Es una lámina encorvada, alargada de delante hacia atrás. Presenta dos caras, dos bordes y dos extremidades.

Caras. - La cara interna o medial es convexa y orientada hacia el tabique nasal; la cara externa o lateral es cóncava y limita por dentro el meato nasal inferior.

Bordes. En el borde superior se encuentran los procesos lagrimal, maxilar y etmoidal, con los cuales se articula con los huesos del mismo nombre de la pared lateral de la cavidad nasal. El borde inferior es libre y circunscribe por debajo el meato nasal inferior. En su disposición contribuye a disminuir el agujero del seno maxilar.

Extremidades. La extremidad anterior de la concha nasal inferior es redondeada, mientras que la extremidad posterior es puntiaguda.

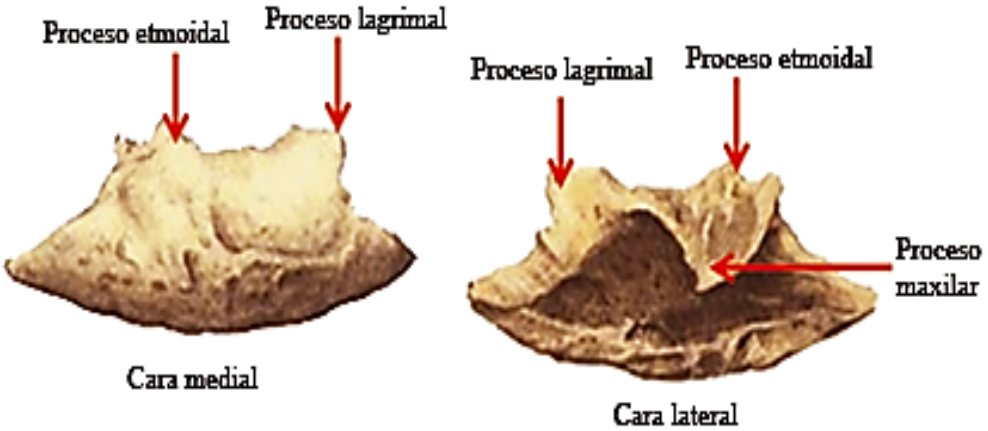

Concha nasal inferior.

Imágenes y texto tomadas de:

http://gsdl.bvs.sld.cu/cgi-bin/library?e=d-00000-00---off-0estomato--00-0----0-10-0---0---0direct-10---4-------0-1l--11-zh-50---20-preferences---00-0-1-00-0-0-11-1-0gbk-00&a=d&c=estomato&cl=CL1&d=HASH01be2f72f5d5c77638fce9c1.5.2.1

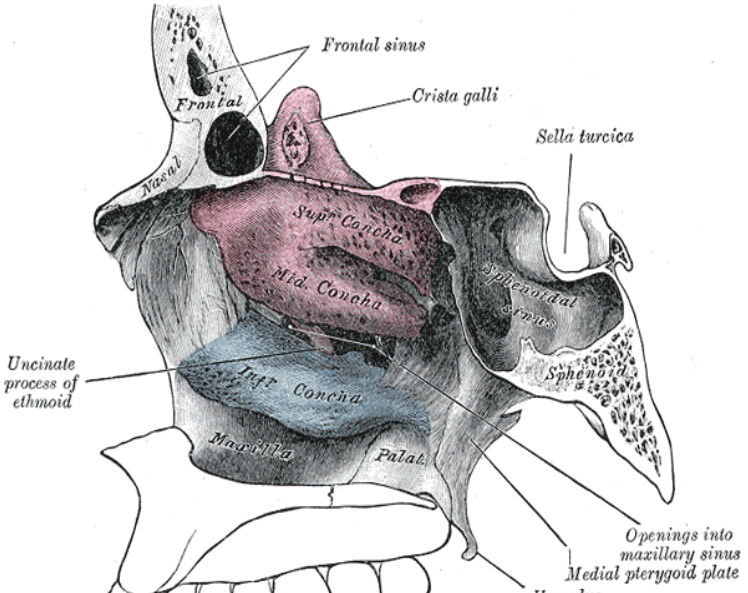

Imagen tomada de:https://ca.wikipedia.org/wiki/Cavitat_nasal#/media/File:Gray153.png

Desarrollo. Se desarrolla por un punto de osificación que aparece tardíamente en el cuarto o quinto mes de vida intrauterina.

Constitución. La concha nasal inferior está formada solamente por tejido óseo compacto.

Conexiones. La concha nasal inferior se articula con los huesos lagrimal, maxilar, etmoides y palatino.

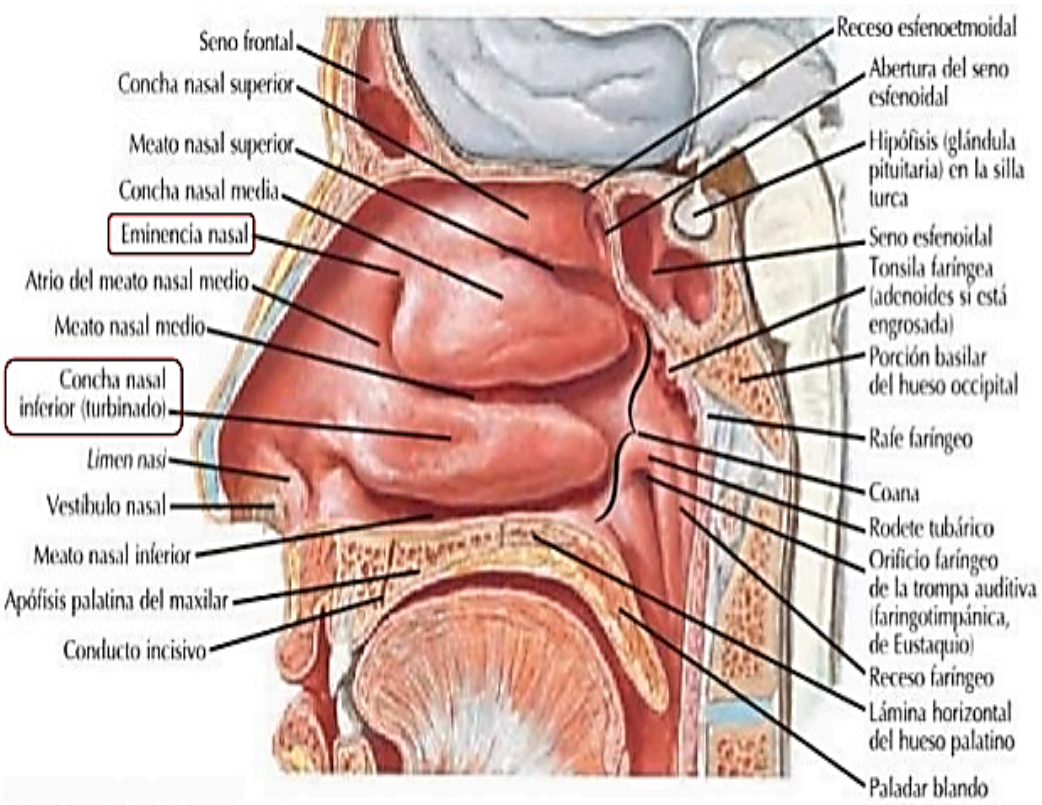

Imagen tomada de:

https://www.slideshare.net/eddynoy/nariz-cavidad-nasal-y-senos-paranasales

22.2.6. Hueso Vómer

El vómer es un hueso impar, cuadrilátero, que se asemeja a la reja de un arado. Se encuentra situado en el tabique nasal, y forma su porción posterior e inferior. Se puede encontrar desviado de la línea mediana hacia un lado u otro y, en los casos de desviación del tabique nasal, puede apreciarse en la línea mediana del dorso de la nariz, si la desviación es muy marcada. Presenta dos caras y cuatro bordes.

Caras. - Son derecha e izquierda, rugosas y están cubiertas por la mucosa nasal. Presentan un surco oblicuo de atrás hacia delante y de arriba hacia abajo, por donde discurren los vasos y nervio nasopalatinos.

Bordes. - El borde superior se encuentra bifurcado y dicha bifurcación conforma las alas del vómer. Se une a la cresta de la cara inferior del cuerpo del esfenoides y deja entre ambos el canal esfenovomeriano medio. Las alas del vómer se extienden hasta contactar con el proceso vaginal de la pterigoides y limitan por debajo el canal esfenovomeriano lateral.

El borde inferior es afilado, se une con la cresta nasal de los palatinos y maxilares, y es el único lugar del organismo donde se articulan cinco huesos (punto estaurión). El borde anterior se une por arriba a la lámina vertical del etmoides y por abajo al cartílago del tabique nasal. El borde posterior es libre y liso, y constituye el límite medial de los orificios posteriores de la cavidad nasal: las coanas.

Vómer. A) Vista anterosuperior. B) Vista lateral izquierda.

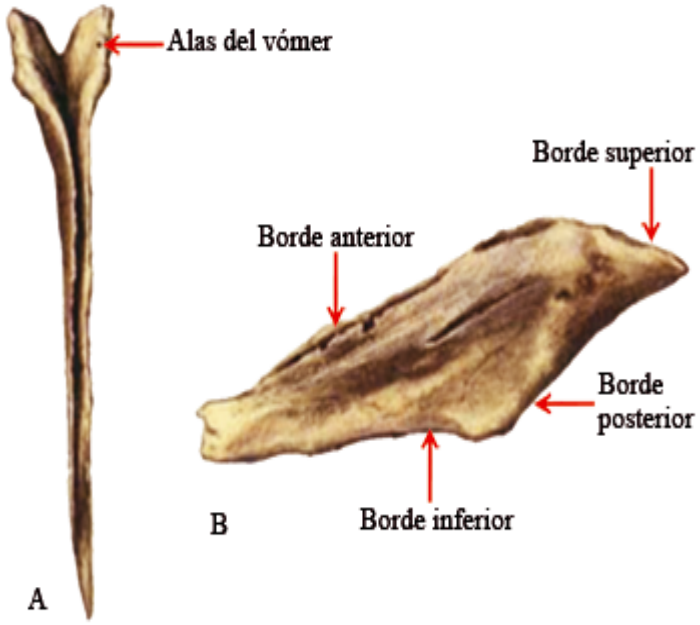

Desarrollo. Es primitivamente doble, por lo que se desarrolla a partir de dos puntos de osificación, que están situados simétricamente. Aparecen en el segundo mes de vida intrauterina y ambos centros se fusionan posteriormente.

Conexiones. Se articula con los huesos etmoides, esfenoides, los dos maxilares superiores y los dos palatinos.

Constitución. El vómer está constituido por tejido óseo compacto.

La desviación del tabique nasal y el aumento de volumen de la mucosa de las conchas nasales durante los estados de rinitis producen de forma constante el reflejo del estornudo y la sensación de tupición nasal. Imágenes y texto tomadas de : http://gsdl.bvs.sld.cu/cgi-bin/library?e=d-00000-00---off-0estomato--00-0----0-10-0---0---0direct-10---4-------0-1l--11-zh-50---20-preferences---00-0-1-00-0-0-11-1-0gbk-00&a=d&c=estomato&cl=CL1&d=HASH01be2f72f5d5c77638fcc9c1.5.2.1

Imagen tomada de: https://fineartamerica.com/featured/vomer-asklepios-medical-atlas.html

22.2.7. Hueso Cigomático

El hueso cigomático ha recibido diferentes denominaciones: *hueso yugal*, *pómulo*, *hueso malar*. Se halla situado por fuera del hueso maxilar, formando la prominencia facial denominada *pómulo,* y por debajo del frontal. Constituye un medio importante de refuerzo en la unión del viscerocráneo y el neurocráneo, y es una importante vía de las líneas de fuerzas de la cara.

El cigomático tiene el aspecto general de una estrella de cuatro puntas o romboidal, que describe tres caras, cuatro bordes y cuatro ángulos. Las caras son lateral, temporal y orbitaria o medial:

Cara lateral (facial, cutánea). - Es lisa y prominente, fácil de palpar debajo de la piel. Hacia su parte central presenta el agujero cigomaticofacial, por el que emerge el nervio del mismo nombre.

Cara temporal. - Se encuentra orientada hacia la fosa temporal; es lisa y cóncava, y en ella se encuentra el orificio cigomaticotemporal, por donde emerge el nervio homónimo. Forma parte de la fosa temporal por arriba, y de la fosa infratemporal por abajo

Cara orbitaria (medial): posee una superficie lisa y cóncava. Contribuye a la formación de las paredes lateral e inferior de la cavidad orbitaria. En ella se distingue el agujero cigomático.

Imagen tomada de:

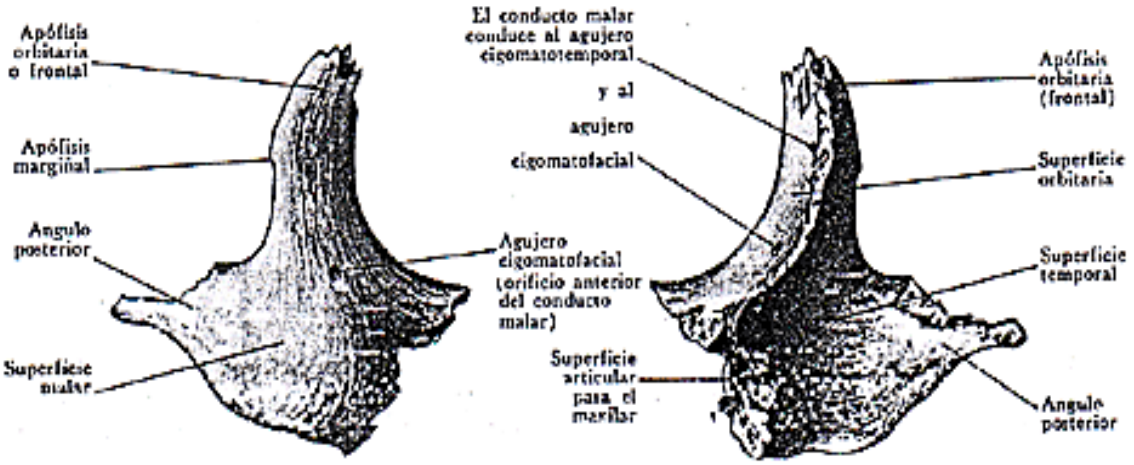

http://nutrianatomia.blogspot.com/2016/10/huesos-pares-e-impares-de-la-cara.html

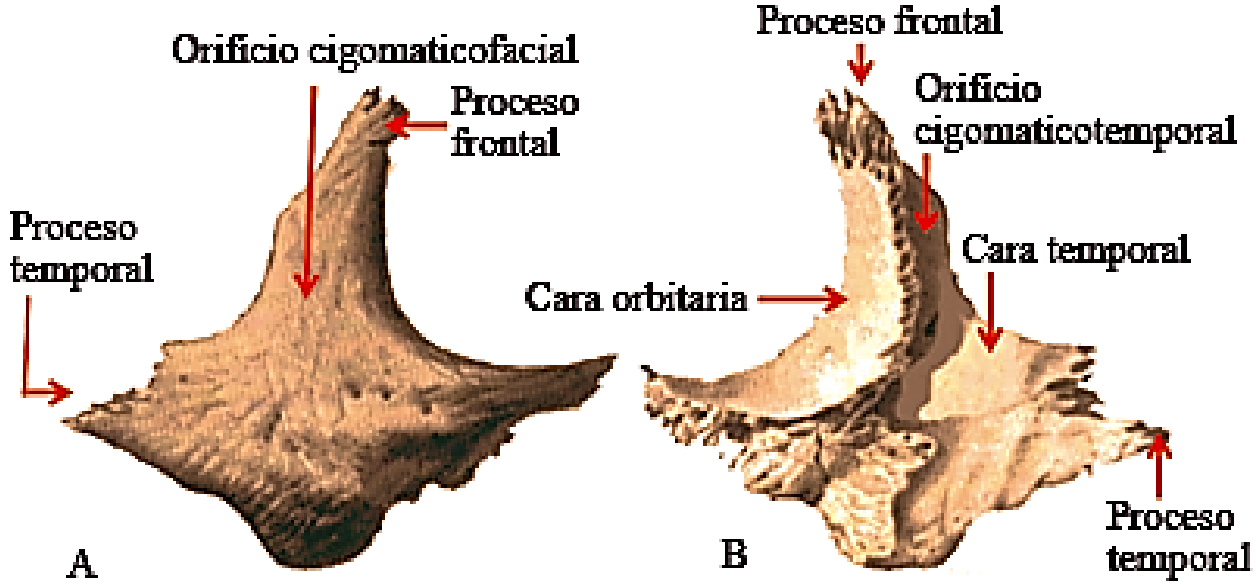

Hueso cigomático derecho. A) Cara cigomática facial. **B) Cara temporal**.

Los cuatro bordes del hueso cigomático son:

Anterosuperior: forma parte del reborde orbitario lateral e inferior de la cavidad orbitaria.

Anteroinferior: forma parte de la sutura cigomatomaxilar.

Posterosuperior: orientado hacia la fosa temporal, en él se inserta la fascia del músculo temporal.

Posteroinferior: rugoso producto de la inserción del músculo masetero.

Los ángulos del hueso son cuatro y se denominan según su orientación espacial:

El ángulo posterior o temporal constituye el proceso temporal y se articula con el proceso cigomático del hueso temporal para formar el arco cigomático o asa de la calavera.

El ángulo superior, constituido por el proceso frontal del cigomático, se articula con el proceso cigomático del frontal. Este limita por arriba el reborde orbitario lateral y en el borde posterior presenta una pequeña eminencia llamada *tubérculo marginal.*

El ángulo inferior se proyecta hacia abajo en la unión de los bordes posteroinferior y anteroinferior.

El ángulo anterior es la proyección del hueso en el reborde orbitario inferior.

Desarrollo. El hueso cigomático se origina de puntos de osificación intramembranosa. La mayoría de los autores señalan que lo hace a partir de tres puntos, de lo cual deriva la posibilidad de observar huesos cigomáticos bipartitos y tripartitos (hueso japonés) cuando existen vestigios de las suturas primitivas. En cráneos adultos divididos por suturas se ha observado en un 1,11% y de forma bilateral en el 0,65%.

Constitución. El hueso cigomático está constituido principalmente por tejido óseo compacto. En su interior presenta el canal cigomático, el cual tiene forma de *Y* acostada y presenta el orificio de entrada en la cara

orbitaria, por el agujero cigomático. En su trayecto se divide y se abre en las caras temporal y facial, por los dos agujeros cigomaticotemporal y cigomaticofacial, respectivamente.

Conexiones. El hueso cigomático se articula con los huesos maxilar, temporal, frontal y esfenoides.

El cigomático constituye un medio de unión que refuerza los huesos del viscerocráneo con el neurocráneo. A través de él se establecen líneas de disipación de fuerzas o cargas físicas hacia los huesos temporal y frontal.

Las fracturas en la zona del hueso cigomático frecuentemente son producidas por traumatismos directos sobre la región, y pueden manifestarse como procesos edematosos y diplopía.

Imágenes y texto tomadas de: http://gsdl.bvs.sld.cu/cgi-bin/library?e=d-00000-00---off-0estomato--00-0----0-10-0---0---0direct-10---4-------0-1l--11-zh-50---20-preferences---00-0-1-00-0-0-11-1-0gbk-00&a=d&c=estomato&cl=CL1&d=HASH01be2f72f5d5c77638fcc9c1.5.2.1

22.2.8. Hueso Lagrimal

El hueso lagrimal (*unguis*) es una laminilla ósea situada por detrás del proceso frontal del maxilar superior, por delante del laberinto etmoidal y por debajo del frontal. Constituye parte de la pared medial de la cavidad orbitaria y de la pared lateral de la cavidad nasal. Tiene forma cuadrilátera y es de aspecto laminar; presenta dos caras y cuatro bordes.



Hueso lagrimal (vista lateral).

Caras. La cara lateral u orbitaria presenta en su parte media una cresta vertical, la cresta lagrimal posterior, que termina por debajo en un ensanchamiento denominado *gancho lagrimal*, el cual contornea por fuera la entrada del canal nasolagrimal. Por delante de la cresta lagrimal se encuentra el surco lagrimal, que junto con el del proceso frontal del maxilar forma la fosa del saco lagrimal; esta fosa se continúa hacia abajo con el canal nasolagrimal. La superficie posterior a la cresta lagrimal es lisa y se continúa con la superficie orbitaria del laberinto etmoidal.

La cara nasal o medial es rugosa y forma parte de la pared lateral de la cavidad nasal. Presenta un surco vertical que se relaciona por arriba con el proceso orbitario del frontal, por debajo con el maxilar y la concha nasal inferior, y por delante con el proceso frontal del maxilar.

Bordes. - Los bordes del hueso lagrimal son irregulares y entre ellos destaca el borde inferior, el cual se articula con la concha nasal inferior y completa así la pared medial del canal nasolagrimal. El borde superior se articula con el proceso orbitario del frontal; el borde posterior se articula con el laberinto etmoidal y el borde anterior con el proceso frontal del maxilar

Desarrollo. El lagrimal se desarrolla por un punto de osificación intramembranoso que aparece en el tercer mes de la vida prenatal.

Constitución. El hueso lagrimal es una lámina de tejido compacto.

Conexiones. Se articula con los huesos frontal, etmoides, maxilar y concha nasal inferior.

Imágenes y texto tomadas de: http://gsdl.bvs.sld.cu/cgi-bin/library?e=d-00000-00---off-0estomato--00-0----0-10-0---0---0direct-10---4-------0-1l--11-zh-50---20-preferences---00-0-1-00-0-0-11-1-0gbk-00&a=d&c=estomato&cl=CL1&d=HASH01be2f72f5d5c77638fcc9c1.5.2.1

Imagen tomada de:

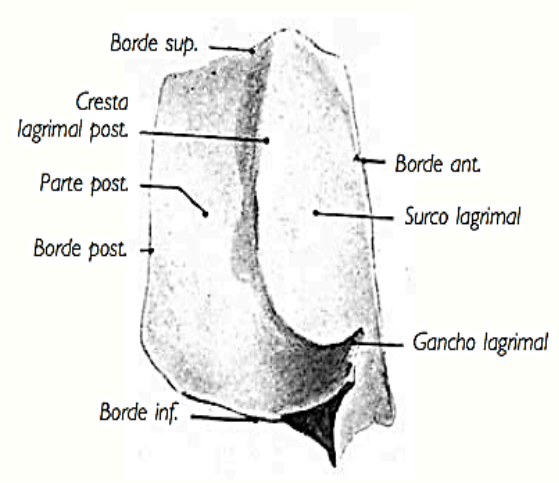

Fig. 65 ▪ Hueso lagrimal (visión lateral).

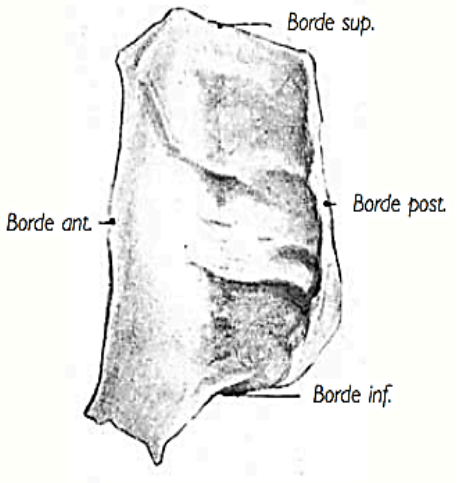

Fig. 66 ▪ Hueso lagrimal (visión medial).

http://cabeza-y-cuello-morfofuncion.blogspot.com/2014/12/unguis.html

Imagen tomada de: https://www.monografias.com/trabajos57/huesos-cara/huesos-cara2.shtml

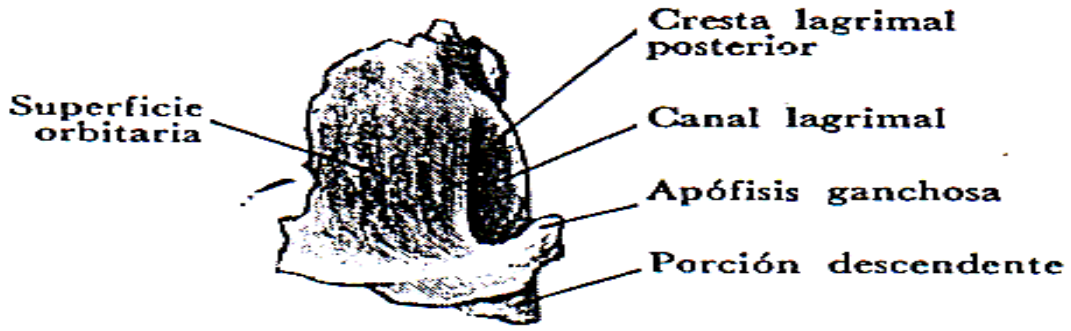

2. UNGUIS DERECHO, CARA EXTERNA

22.2.9. Hueso Hioides

El hueso hioides es un hueso impar, situado en la parte anterior del cuello, por debajo y detrás de la mandíbula, en el ángulo entrante formado por el plano inferior de la cara y el plano anterior del cuello. Goza de una gran movilidad, porque no presenta articulaciones esqueléticas y por el hecho de que está unido a los huesos vecinos por medio de una sinsarcosis.

El hueso tiene la forma de herradura, con la concavidad dirigida hacia arriba. Está constituido por una parte anterior y media, el cuerpo o base y cuatro prolongaciones (dos a cada lado): las astas mayores y menores.

Hueso hioides (vista superior y externa).

Imágenes y texto tomadas de: http://gsdl.bvs.sld.cu/cgi-bin/library?e=d-00000-00---off-0estomato--00-0----0-10-0---0---0direct-10---4-------0-1l--11-zh-50---20-preferences---00-0-1-00-0-0-11-1-0gbk-00&a=d&c=estomato&cl=CL1&d=HASH01be2f72f5d5c77638fce9c1.5.2.1

Cuerpo. - Está orientado transversalmente y presenta dos caras: anterior y posterior, y dos bordes: superior e inferior. La cara anterior presenta dos crestas, una horizontal a la mitad de su altura, y otra vertical saliente, en posición mediana. Las crestas dividen la cara anterior del hioides en cuatro zonas, donde se insertan varios músculos. La cara posterior es cóncava, se encuentra relacionada con la membrana tirohioidea, y entre ambas se interpone una bolsa serosa. El borde superior es delgado y en él se inserta la membrana hioglosa. El borde inferior es delgado y presta inserción a los músculos infrahioideos, menos al esternotiroideo.

Astas mayores. - Se encuentran dirigidas hacia atrás, hacia arriba y hacia afuera. Presentan dos caras: superior e inferior, dos bordes: lateral y medial, y dos extremos: anterior y posterior. En la cara superior se insertan los músculos constrictores medio de la faringe y el hiogloso, y en la cara inferior se inserta la membrana tirohioidea. El extremo posterior es libre y en él se inserta el ligamento tirohioideo lateral. El extremo anterior se encuentra unido por sinostosis al cuerpo.

Astas menores. - Se encuentran implantadas en el hueso hioides en la unión entre el cuerpo y la asta mayor. Sobresalen ligeramente por encima del cuerpo del hioides y en el vértice de estas termina el ligamento estilohioideo. Se mantienen en estado cartilaginoso hasta una edad avanzada (aproximadamente los 70 años).

Aparato hioideo

El aparato hioideo se origina embriológicamente del segundo y tercer arco branquial. El hueso hioides, situado en la masa muscular de la región anterior del cuello, se encuentra unido al hueso temporal por medio del ligamento estilohioideo. En ocasiones forma un huesecillo independiente, por lo que se le considera una manifestación de atavismo, como se puede observar en algunos animales. Los estudios de morfogénesis del proceso estiloideo han demostrado que es una estructura que después de la calcificación se fija al hueso temporal como si formara parte de él.

El aparato hioideo está formado por los elementos siguientes:

Proceso estiloideo o estilohial. - Está situado entre el ligamento estilohioideo y el temporal.

Ligamento estilohioideo. - Cuando se encuentra calcificado forma un huesecillo denominado *ceratohial;* en ocasiones puede ser doble.

Hasta menor del hioides. - Cuando se encuentra aumentada de volumen se denomina apohial; cuando se suelda al cuerpo del hioides se conoce como basihial.

Los estudios embriológicos y de anatomía comparada han mostrado las variaciones que puede presentar el aparato hioideo. Más frecuentemente (64 %) está constituido por tres huesecillos: el superior o estilohial, que no es más que el proceso estiloideo; el huesecillo intermedio o ceratohial, que representa el ligamento estilohioideo; y el apohial, que es el huesecillo inferior, el cuerno menor del hioides bien desarrollado (proceso hordeiforme).

En los casos de suicidio por ahorcamiento es frecuente la fractura del hueso hioides, lo cual puede tener valor para los estudios medicolegales.

Debido a que el hueso está unido por sinsarcosis a los huesos vecinos, está en constantemente movimiento (ej., durante la deglución, el habla o en los cambios de postura cervical). Actualmente se investiga la posibilidad de relacionar la posición del hioides con alteraciones del aparato respiratorio, como por ejemplo en los roncadores y en el síndrome de respiración bucal. El hueso hioides se puede palpar en el ángulo entrante mandíbulo-cervical.

Recuperado de

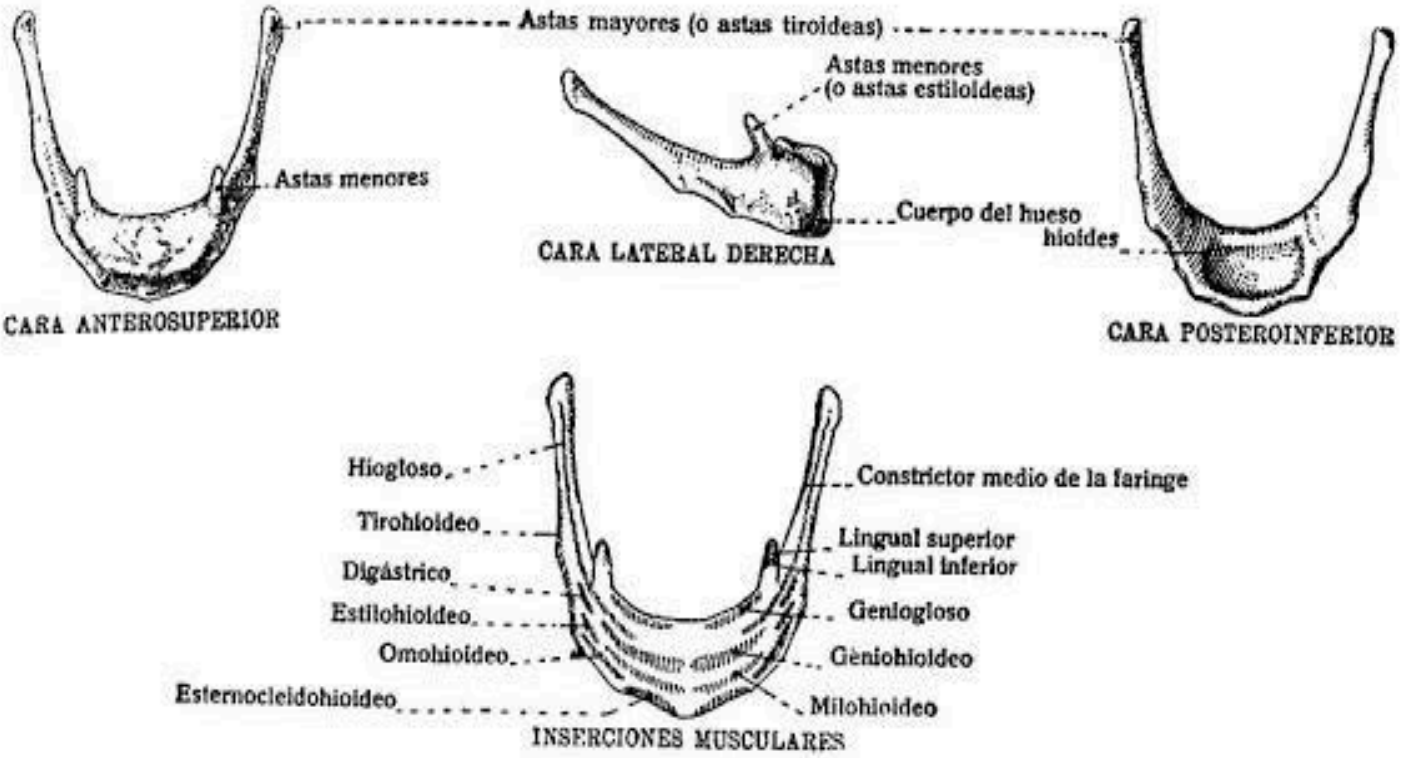

http://gsdl.bvs.sld.cu/cgi-bin/library?e=d-00000-00---off-0estomato--00-0----0-10-0---0---0direct-10---4-------0-1l--11-zh-50---20-preferences---00-0-1-00-0-0-11-1-0gbk-00&a=d&c=estomato&cl=CL1&d=HASH01be2f72f5d5c77638fcc9c1.5.9
Imagen recuperada de: http://sobrenuestroesqueleto.blogspot.com/2012/11/cabeza-y-cuello-el-cuello.html

23. "HUESOS DEL OÍDO MEDIO

El oído medio está formado por la cadena osicular (llamados comúnmente huesecillos). Esta cadena osicular es un conjunto de tres diminutos huesos (a cada lado), estos son Yunque, Martillo, Estribo.

Martillo o malleus. - El mayor de los huesos de la audición, y el que está unido a la membrana timpánica (membrana timpánica). Su cabeza en forma de porra se articula con el Yunque. Es sometido a desplazamientos relativamente grandes, pero de pequeña fuerza por la vibración del tímpano, mide 8 mm de largo. Es uno de los huesos del oído medio, está conectado con los otros dos huesecillos (yunque - lenticular u orbicular) formando una cadena articulada. Se encarga de transmitir al oído interno las vibraciones sonoras que llegan por el aire. Actúan también como niveladores mecánicos de las mismas, transformando las ondas sonoras en vibraciones mecánicas. Las ondas sonoras hacen que el tímpano vibre, y estas vibraciones mueven el martillo, que también desplaza al yunque y al estribo que está conectado a la membrana oval y

que por lo tanto recibe estás vibraciones aumentadas en 5 decibelios. Consta de las siguientes partes: Cabeza, cuello Apófisis Lateral, Apófisis anterior, Manubrio." Imagen tomada de:http://audiologiaacademica.blogspot.com/2013/07/anatomia-del-oido-oido-medio.html

"**La cabeza** forma parte superior del martillo. Está situada superiormente a la membrana timpánica, es decir, en el receso epitimpánico. De forma ovoide, la cabeza del martillo es regularmente lisa, salvo en su parte posterior, donde presenta una excavación articular elíptica con el eje mayor orientado oblicuamente en sentido inferior y medial. El extremo inferior de esta carilla articular ocupa la cara medial de la cabeza. Una cresta casi vertical la divide en dos vertientes, una posterior y otra medial. Por esta cara articular, el martillo se articula con el yunque.

El cuello es la parte estrecha que sirve de soporte a la cabeza. Es corto y aplanado de lateral a medial; se relaciona lateralmente con la porción fláccida de la membrana del tímpano.

La apófisis lateral (apófisis corta), de forma cónica y 1mm de largo, se origina inferiormente de la cara lateral del cuello. Se dirige lateralmente y da origen, en la cara externa de la membrana timpánica, a la pequeña eminencia cónica en que terminan los pliegues maleolares.

La apófisis anterior (apófisis larga) nace en la cara anterior del cuello. Es alargada y muy delgada, se dirige posterior y anteriormente y tiene continuidad con el ligamento anterior del martillo." Recuperado de http://ayudahispano-3000.blogspot.com.es/2015/02/anatomia-humana_11.html

Yunque. - Como su nombre indica, su forma recuerda al yunque de un herrero. Conduce las vibraciones desde el Martillo al Estribo, mide 6 mm). Es uno de los huesos del oído medio, está conectado con los otros dos huesecillos (martillo y estribo) formando una cadena articulada que se encarga de transmitir al oído interno las vibraciones sonoras que llegan por el aire. Actúan también como niveladores mecánicos de las mismas, transformando las ondas sonoras en vibraciones mecánicas. Las ondas sonoras hacen que el tímpano vibre, y estas vibraciones mueven el martillo, que también desplaza al yunque y al estribo que está conectado a la membrana oval y que por lo tanto recibe estás vibraciones aumentadas en 5 decibelios. Consta de las siguientes partes: Rama corta, Cuerpo, Rama larga.

Imagen tomada de:http://audiologiaacademica.blogspot.com/2013/07/anatomia-del-oido-oido-medio.html

Estribo. - Es un hueso que recuerda por su forma anatómica al estribo de un jinete; de ahí su nombre, mide 3 mm. Es uno de los huesos del oído medio, está conectado con los otros dos huesecillos (martillo y yunque) formando una cadena articulada que se encarga de transmitir al oído interno las vibraciones sonoras que llegan por el aire. Actúan también como niveladores mecánicos de las mismas, transformando las ondas sonoras en vibraciones mecánicas. Las ondas sonoras hacen que el tímpano vibre, y estas vibraciones mueven el martillo, que también desplaza al yunque y al estribo que está conectado a la membrana oval y que por lo tanto recibe estás vibraciones aumentadas en 5 decibelios. Consta de las siguientes partes: Cabeza, rama anterior, rama posterior, Base. "Recuperado de http://elizondo.fime.uanl.mx/ACUSTICA/AUDICION/El%20Oido.pdf

Imagen tomada de:http://respuestas.tips/wp-content/uploads/2015/08/estribo-hueso...jpg

Imagen tomada de:

http://www.anatolandia.com/2013/10/organo-del-odio.html

Imagen tomada de: https://image.slidesharecdn.com/oido-140124181350-phpapp01/95/oido-6-638.jpg?cb=1460440504

24. COLUMNA VERTEBRAL.

"Dimensiones. - *Su longitud* es de 73 a 75 centímetros, de los cuales 13 o 14 corresponden a la porción cervical; de 27 a 29, a la porción dorsal; 17 o 18, a la lumbar, y de 12 a 15, a la sacro- coccígea. *Su anchura* es de 10 a 12 centímetros a nivel de la base del sacro (es el punto más ancho); 7 u 8 centímetros en la última lumbar; de 5 a 9 centímetros en la última dorsal, y 5 o 6 centímetros a nivel del atlas. *Su grosor* es de 4 centímetros en la región cervical, 6 centímetros en la dorsal y 7 centímetros a nivel del sacro o de la última lumbar.

"La columna vertebral proporciona soporte estructural al tronco y rodea y protege la médula espinal. La columna vertebral también proporciona puntos de unión para los músculos de la espalda y para las costillas. Los discos vertebrales tienen la función de absorber los impactos durante actividades tales como caminar, correr y saltar. Éstos también permiten la flexión y extensión de la espina dorsal." https://medlineplus.gov/spanish/ency/esp_imagepages/9561.htm

Se extiende desde el cráneo hasta el vértice del cóccix y se compone de 33 huesos individuales que se denominan vértebras; divididas en siete cervicales, doce torácicas, cinco lumbares, cinco sacras y cuatro

coccígeas, de ellas únicamente las primeras veintisiete son capaces de producir movimientos. La médula espinal recorre el centro de la columna. En la región cervical el número de vértebras es casi constante, mientras que en la torácica hasta en un 5 % de la población hay variación. La altura de la columna vertebral está conformada en un 75 % por las vértebras y en un 25 % por los discos intervertebrales, esto explica el hecho de que las personas de edad avanzadas pierdan altura por la degeneración de estos discos (discartrosis).

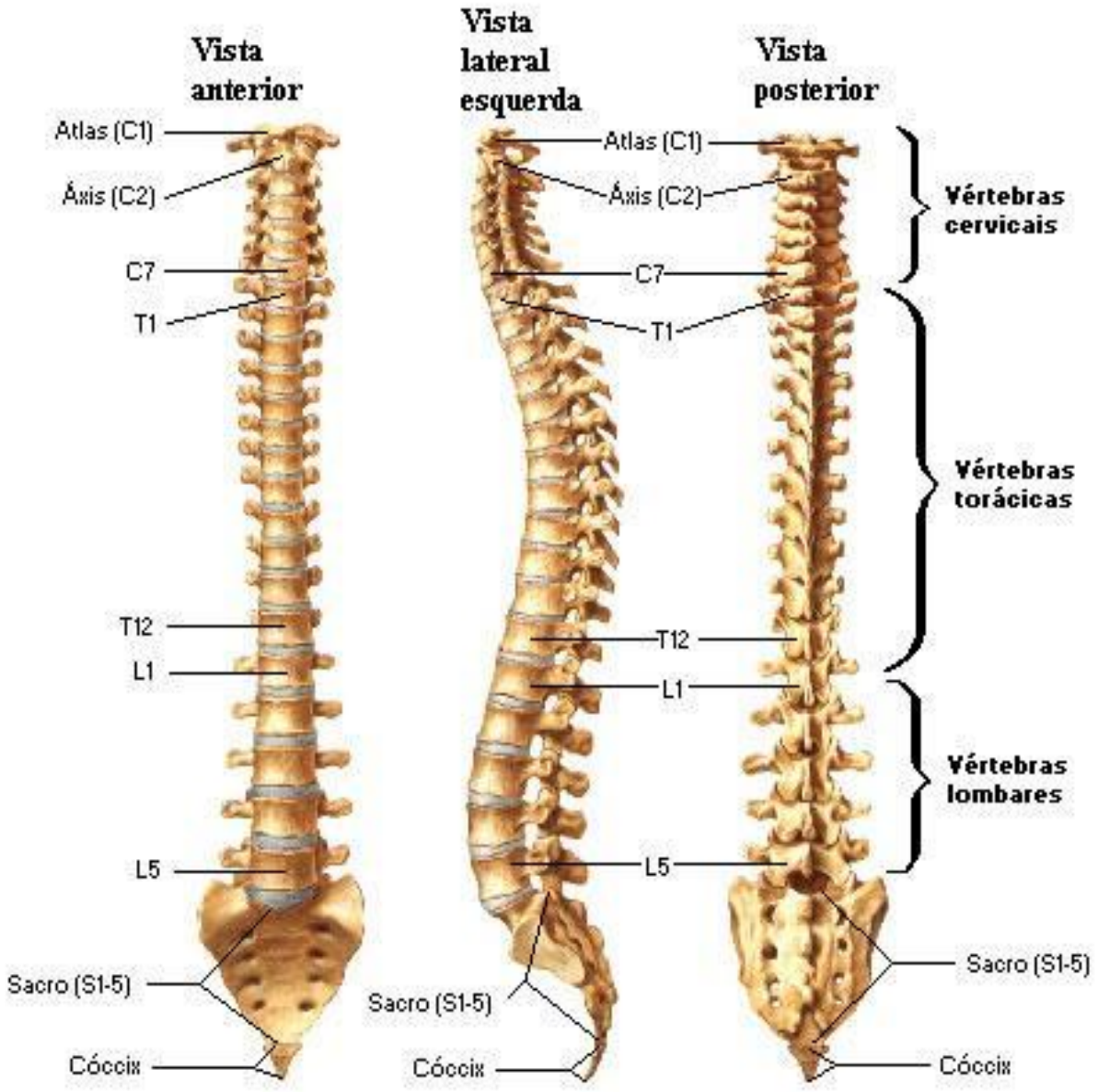

Imagen tomada de https://www.auladeanatomia.com/es/sistemas/292/columna-vertebral Fuente: NETTER, Frank H.. Atlas de anatomía humana. 2ª edición Porto Alegre: Artmed, 2000.

Dirección

La columna vertebral presenta numerosas inflexiones o curvaturas. Distinguimos dos órdenes: anteroposteriores y laterales.

a) **Las curvaturas anteroposteriores** son en número de cuatro: una curvatura cervical, cóncava hacia atrás; una curvatura dorsal, cóncava hacia delante; una curvatura lumbar, cóncava hacia atrás; una curvatura sacrococcígea, cóncava hacia delante. De estas cuatro curvaturas, la dorsal es la original; las otras tres son secundarias o de compensación

b) Las curvaturas laterales, mucho menos pronunciadas y aun con frecuencia poco visibles, son en extremo variables. El tipo más frecuente es éste: una curvatura cervical de convexidad izquierda, una curvatura dorsal de convexidad derecha y una curvatura lumbar de convexidad izquierda. Estas curvaturas son debidas a la acción muscular que, por predominar en la derecha, lleva a la columna dorsal hacia este lado; las demás (cervical y lumbar) son de compensación.

Configuración exterior e interior

Considerada en su conjunto, la columna vertebral parece constituida por dos pirámides unidas por sus bases a nivel de la articulación sacrolumbar. Hemos de considerar en ella cuatro caras y un conducto central.

a) La cara anterior tiene la forma de un tronco cilíndrico (aplanado, sin embargo, a nivel del sacrocóccix), que constituye el conjunto de los cuerpos vertebrales.

b) La cara posterior presenta, en la línea media, la cresta espinosa (cresta sacra, a nivel del sacro), y a cada lado de ésta, los canales vertebrales (canales sacros, a nivel del sacro), formados: por dentro, por las caras laterales de las apófisis espinosas; por fuera, por las apófisis articulares y la cara posterior de las apófisis transversas, y en su parte media, por las láminas vertebrales imbricadas de arriba abajo.

c) En las caras laterales vemos sucesivamente: los vértices de las apófisis transversas; la cara lateral de los cuerpos vertebrales; la serie de los pedículos y, entre ellos, la serie de los agujeros de conjunción (representados a nivel del sacro por los agujeros sacros anteriores y posteriores). En el flanco izquierdo, entre la 3/ y la 6.a dorsales se observa la huella aórtica, correspondiente a la aorta descendente

d) El conducto vertebral, formado por la suma de todos los agujeros vertebrales, ocupa toda la altura de la columna. Prismático triangular en la región cervical, es cilíndrico en la región dorsal y otra vez prismático triangular en las demás regiones. Sus dimensiones están en relación, no con su contenido, sino con el grado de movilidad de la región en que se estudia: muy considerable en el cuello y región lumbar (donde la columna vertebral es muy movible), se estrecha en la región dorsal (donde las vértebras casi no se mueven) y su estrechez resulta aún mayor en la región pelviana (donde las vértebras sacras son absolutamente inmóviles).

La arquitectura de la columna vertebral demuestra que cada vértebra comprende dos partes: una pasiva, el cuerpo; la otra activa, las apófisis.

Al cuerpo le corresponde el papel de sostén. Las apófisis representan palancas de mando accionadas por los músculos: la apófisis espinosa, para los movimientos de descenso; las apófisis transversas, para los

movimientos horizontales de rotación e inclinación. En cuanto a las apófisis articulares, son los puntos de apoyo alrededor de los cuales se efectúan los movimientos; de aquí que sean muy robustas."

Recuperado de http://anatomiadesc.blogspot.com/2013/06/la-columna-vertebral-considerada-en-su.html

La columna vertebral la podemos dividir en cinco regiones, contando con aproximadamente 33 a 34 vértebras, las cuales se dividen en:

Región cervical (7 vértebras, C1-C7)

Región dorsal (12 vértebras, T1-T12)

Región lumbar (5 vértebras, L1-L5)

Región sacra (5 vértebras, S1-S5)

Región coxígea (4 vértebras, inconstantes, Co1 – Co4)

Las vértebras cervicales se unen desde el cráneo hasta los hombros, haciéndose progresivamente más grandes según vamos descendiendo. La porción dorsal o torácica se extiende a partir de las vértebras cervicales, desde los hombros hasta el final de la caja torácica. El tórax es la parte del tronco que se encuentra enmarcado por las costillas. Las vértebras lumbares comienzan desde la parte inferior de las costillas hasta las caderas.

La columna vertebral tiene tres funciones:

1- Soporta la cabeza.

2- Permite movimientos como doblarse, girar, etc.

3- Protege la médula espinal (conjunto de fibras nerviosas que conectan el cerebro con el cuerpo).

Las vértebras están compuestas del cuerpo y los arcos, y presentan 7 procesos: uno espinoso, dos transversos y cuatro articulares (dos superiores y dos inferiores). El cuerpo de la vértebra está dirigido hacia delante y el proceso espinoso hacia atrás. Los agujeros vertebrales de todas las vértebras forman el conducto vertebral en el cual se aloja la médula espinal.

El hueso sacro está compuesto de 5 vértebras fusionadas entre sí. La cara anterior es cóncava y presenta 4 pares de agujeros anteriores. La cara posterior es convexa y en ella se observan unos salientes óseos, las crestas, y cuatro pares de agujeros posteriores. A través de los agujeros sacros pasan los nervios.

El disco intervertebral: Es La articulación que hay entre cada vértebra, cuentan con fibrocartílagos o discos que unen los huesos entre sí y mantienen la flexibilidad articular necesaria. "Por su alto contenido en agua, se comporta como un elemento líquido que modifica su forma al recibir presiones en los movimientos de flexoextensión o lateralidad. La elasticidad del anillo fibroso permite la distribución de las fuerzas que reciben las superficies vertebrales adyacentes, comportándose el disco como un verdadero amortiguador de las tensiones que continuamente soporta el raquis." Recuperado de http://www.zonamedica.com.ar/atlasosteoarticular/patologiadecol/disco_intervertebral.htm·

El disco intervertebral presenta en su centro una masa blanda que se denomina núcleo pulposo. En algunas ocasiones, pueden llegar a formarse hernias de este núcleo pulposo dentro del canal raquídeo, que puede comprimir e irritar las raíces nerviosas provocando

intensos dolores. Cada disco está interpuesto entre los cuerpos de dos vértebras y actúa como una articulación que proporciona movilidad y amortiguamiento a la columna vertebral.

Imagen tomada de: http://www.zonamedica.com.ar/atlasosteoarticular/patologiadecol/quimicos.jpg

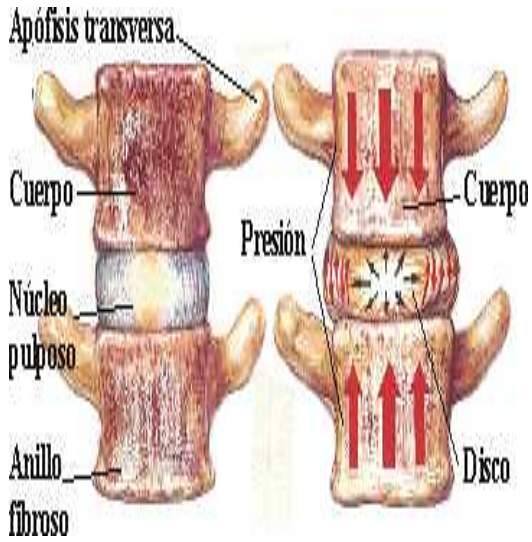

Curvaturas Anatómicas

Son 4 las curvaturas normales (o fisiológicas) de la columna vertebral. Se denominan de arriba a abajo:

a) Lordosis cervical. - está constituida por las 7 vértebras cervicales. Es convexa hacia adelante, se acentúa cuando el niño empieza a mantener erguida la cabeza.

b) Cifosis dorsal. - corresponde a las 12 vértebras dorsales. Es cóncava hacia adelante, suele ser más acentuada en la mujer.

c) Lordosis lumbar. -corresponde a las 5 vértebras lumbares. Es convexa hacia adelante, se hace evidencia cuando el niño empieza a caminar.

d) Cifosis sacra. - corresponde a la generada por el hueso sacro. Tiene concavidad dirigida hacia adelante, se diferencia según el sexo. Habitualmente, el sacro es menos curvo en la mujer con lo que el tamaño de estrecho pélvico inferior aumenta.

Las curvas de la columna son importantes debido a que aumentan la resistencia del eje axial del cuerpo humano. Las curvas también ayudan a mantener el equilibrio en posición erecta, absorben la energía del impacto de la marcha (caminar), y ayudan a proteger la columna vertebral de las fracturas.

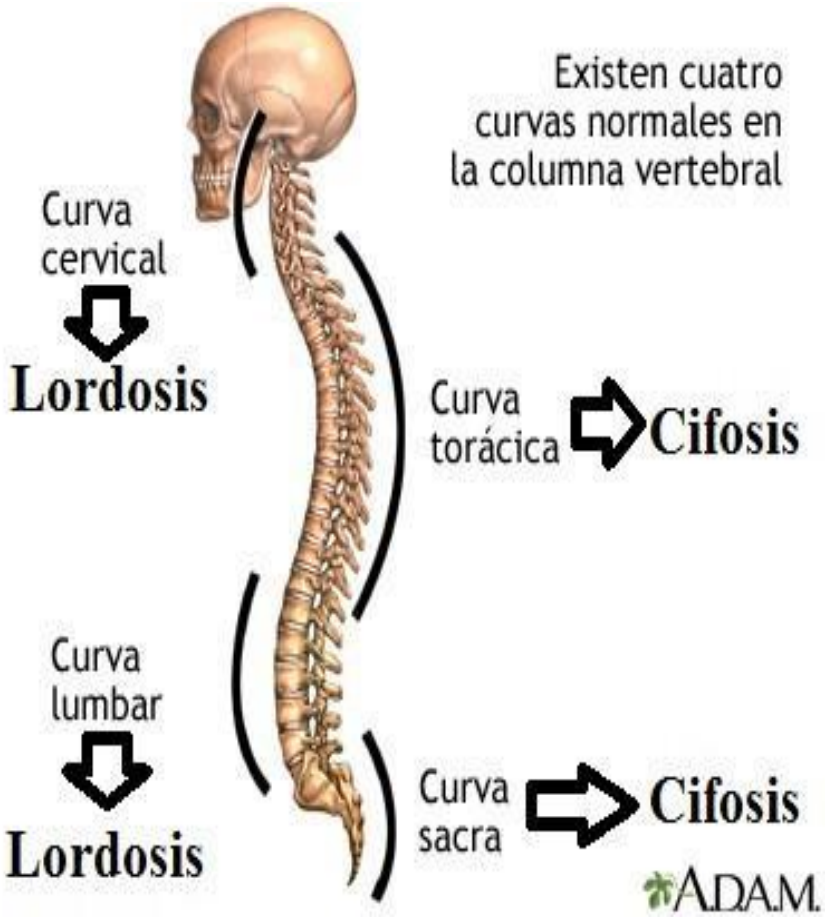

Imagen tomada de: http://balancesportclinic.com/wp-content/uploads/2015/12/columna-vertebral.jpg

24.2. Curvaturas Patológicas

La Hipercifosis. -: es una flexión exagerada de la columna hacia delante. La hipercifosis es un tipo de deformidad de la columna vertebral y no debe confundirse con una mala postura y es más frecuente entre las mujeres que entre los hombres. En la Hipercifosis dorsal el aumento de la concavidad anterior de la columna a nivel dorsal se debe a la contractura de los músculos: Pectoral mayor y Abdominales; y a la elongación de los músculos: Espinales, Romboides, Trapecio y Serrato mayor. A modo de orientación, en este caso los deportes recomendados podrían ser: remo y natación estilo espalda, mientras que los deportes prohibidos serían: hockey y vóley, entre otros. Deportes indiferentes: básquet, rugby y fútbol.

Recuperado de

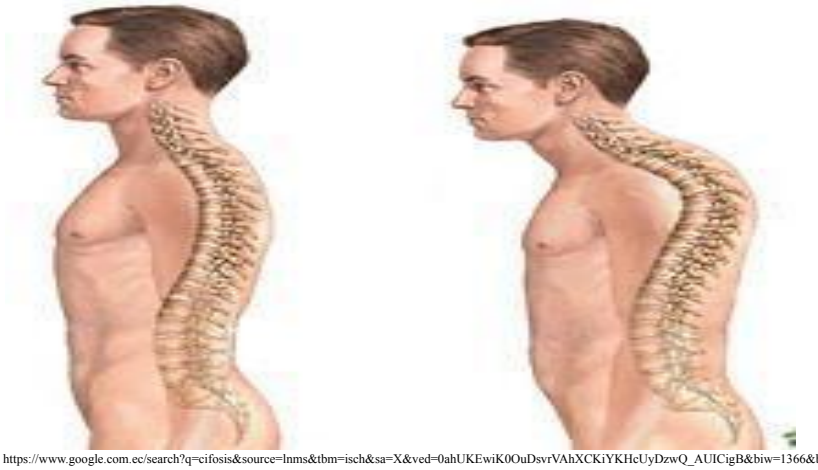

https://www.google.com.ec/search?q=cifosis&source=lnms&tbm=isch&sa=X&ved=0ahUKEwiK0OuDsvrVAhXCKiYKHcUyDzwQ_AUICigB&biw=1366&bih=651#imgdii=roI6T1jMiO5F7M:&imgrc=ZDB3JoVHE6yE_M:&spf=1503939373924

La Escoliosis. - es un trastorno que hace que la columna vertebral se curve hacia los lados. Usualmente, no produce dolor. Puede ser una curvatura en forma de C o en forma de S. En esta alteración los músculos contracturados serán los del lado de la concavidad, mientras que los músculos elongados serán los del lado de la convexidad. Los deportes recomendados para las escoliosis deben ser aquellos en los cuales sus técnicas son predominantemente simétricas. Es así que el deporte recomendado por excelencia para las escoliosis es la natación.

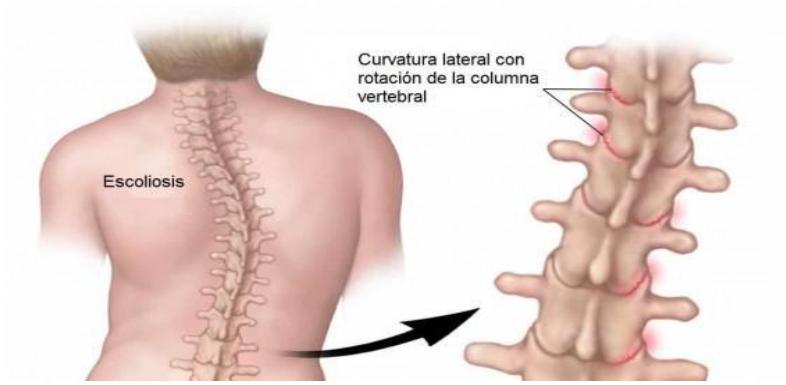

Imagen tomada de: http://plenilunia.com/wp-content/uploads/2016/10/MAYO-CLINIC-201610-escoliosis-562x316.jpg

La hiperlordosis lumbar. -produce una rotación de la pelvis, yendo las partes superiores de los huesos de la cadera hacia adelante y hacia abajo encontrándose en posición de anteversión. Esta posición de la columna hace que los músculos que se contracturan sean: espinales lumbares, Psoas ilíaco y recto anterior del cuádriceps. Mientras que los músculos que se elongan son los abdominales, glúteos e isquiosurales. La postura de cada individuo tiene características propias. Para mantener el cuerpo en posición erecta, se necesita un equilibrio muscular adecuado entre la musculatura anterior de nuestro cuerpo, la abdominal y la dorsal que recubre la columna. Una postura correcta implica mantener el cuerpo bien alineado en cualquiera de las posiciones que puede adoptar. Si las líneas de gravedad anteroposterior y lateral no pasan por los puntos correctos de nuestro cuerpo, es porque existe un desequilibrio en ambas partes del mismo, ocasionado a veces por las malas posturas, y que puede terminar por desencadenar determinadas deformidades patológicas como escoliosis, cifosis. Los problemas de la espalda se producen generalmente a causa de nuestras costumbres, por lo que, si no modificamos aquellas que son erróneas, podemos dañar seriamente nuestra columna vertebral." Recuperado de http://www.edvillajunco.es/doc/7_columna_vertebral.pdf

Imagen tomada de https://terapiasvertebrasdolores.es.tl/CIFOSIS-DORSAL.htm

24.3 Partes de una vértebra típica

Todas las vértebras tienen:

1. º Un cuerpo
2. º Un agujero
3. º Una apófisis espinosa
4. º Dos apófisis transversas
5. º Cuatro apófisis articulares
6. º Dos laminas
7. º Dos pedículos

Cuerpo. - Ocupa la parte anterior y tiene la forma de un cilindro con dos caras y una circunferencia. De las dos caras, una es superior y la otra inferior. Son planas y horizontales, presentan en su centro una superficie de agujeritos, circunscrita por una zona anular ligeramente prominente y formada de tejido compacto. La circunferencia, cóncava en sentido vertical por delante y por los lados, presenta un canal horizontal, dirigido de uno al otro lado. Por detrás es plana o hasta excavada en sentido transversal, para constituir la pared anterior de agujero vertebral. En su parte media se ven numerosos orificios destinados a conductos venosos, que proceden del cuerpo vertebral.

Agujero Vertebral. - Está comprendido entre la cara posterior del cuerpo vertebral y la apófisis espinosa. Tiene la forma de un triángulo de ángulos más o menos redondeados.

Apófisis Espinosa. -Impar y media se dirige hacia atrás bajo la forma de una larga espina, de la cual recibe el nombre. Se distinguen en ella la base, que la une a la vértebra; el vértice, a veces ligeramente desviado a derecha o a izquierda; dos caras laterales izquierda y derecha, en relación con los músculos espinales; un borde superior, más o menos cortante; un borde inferior, generalmente más grueso que el precedente y también mucho más corto.

Apófisis Transversas. - En número de dos, una derecha y otra izquierda, se dirigen transversalmente hacia fuera, y de ahí el nombre que llevan. En cada una de ellas hemos de considerar: la base, que la une a la vértebra; el vértice, que es libre; dos caras, anterior y posterior, y dos bordes, superior e inferior.

Apófisis Articulares. -Son dos eminencias destinadas a la articulación de las vértebras entre sí. Son en número de cuatro: dos ascendentes y dos descendentes. Colocadas simétricamente a cada lado del agujero vertebral, unas y otras sobresalen hacia arriba o hacia abajo del nivel del arco óseo que limita este orificio.

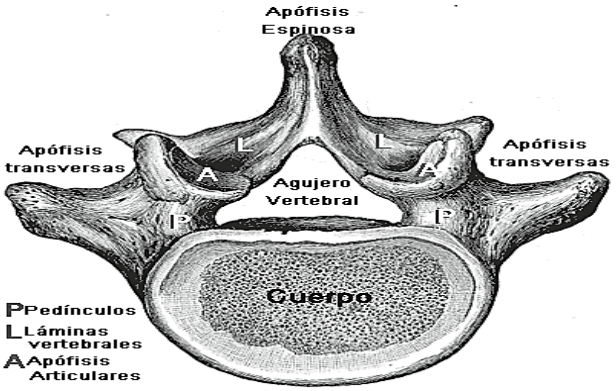

Láminas Vertebrales. - En número de dos: derechas e izquierda. Aplanadas y cuadriláteras, forman la mayor parte de la pared posterolateral del agujero raquídeo. podemos distinguir en cada una de ellas: la cara anterior, que mira a la médula; la cara posterior, cubierta por los músculos espinales; dos bordes, superior e inferior; la extremidad interna, que se confunde con la base de la apófisis espinosa, y la extremidad externa, que se suelda, ya con la apófisis transversa, ya con las apófisis articulares. Las láminas vertebrales son ligeramente oblicuas hacia abajo y atrás.

Pedículos. - Son dos porciones óseas delgadas y estrechas que a uno y a otro lado, unen la base de la apófisis transversa y las dos apófisis articulares correspondientes a la parte posterior y lateral del cuerpo vertebral. Los bordes inferior y superior son curvos, lo que hace que cada pedúnculo presente dos escotaduras una

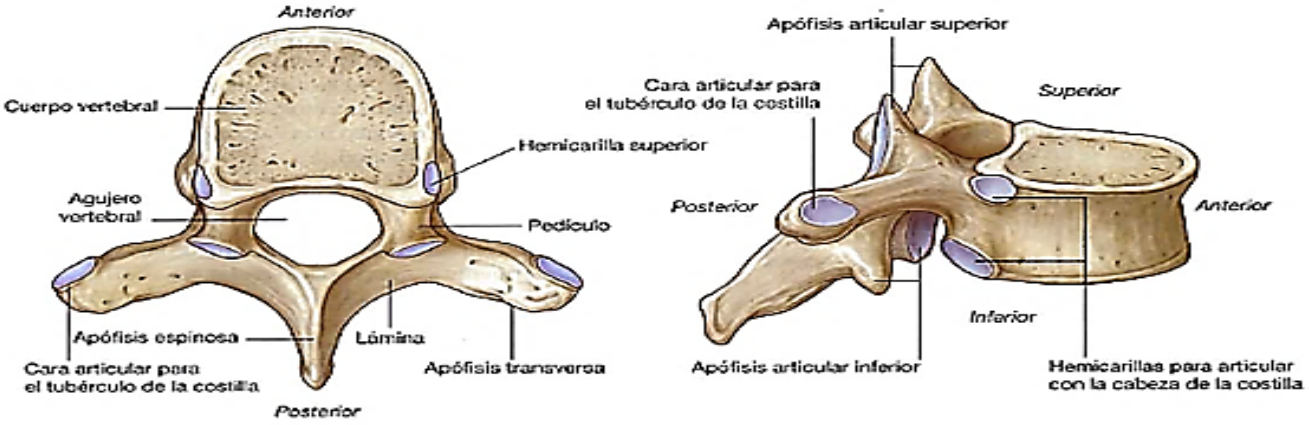

Imagen 3. Vértebra torácica típica

superior y una inferior. Estas escotaduras, superponiéndose regularmente con las vértebras vecinas, forman a cada lado de la columna vertebral una serie de agujeros, llamados agujeros de conjunción, por los que salen los nervios raquídeos.

Imágenes tomadas de: http://elmercaderdelasalud.blogspot.com/2012/09/partes-de-una-vertebra-tipica.html

25. CARACTERES DE LAS VÉRTEBRAS DE CADA REGIÓN

25.1. Vértebras cervicales. - Técnicamente se las conoce como vértebras C1 a C7.

"Las vértebras cervicales conforman el esqueleto óseo del cuello, son las más pequeñas de las 24 vértebras móviles, se encuentran entre el cráneo y las vértebras torácicas. Su tamaño refleja el hecho de que soportan menos peso que las que se encuentran por debajo. El rasgo más característico único de la vértebra cervical es

el foramen transverso ubicado en la apófisis transversa. Las arterias y venas vertebrales pasan a través de los forámenes transversos excepto en el de la C7 donde solo pasan pequeñas venas vertebrales. Por ello dicho orificio es más pequeño en la C7 que en el resto de las vértebras cervicales, y en ocasiones está ausente."

Recuperado de https://books.google.com.ec/books?id=4ywjo9aQDt8C&pg=PA477&lpg=PA477&dq=ARCO+VERTEBRAL+(+NEURAL).&source=bl&ots=BA35ml0Qpa&sig=C2BUzRNlJRsI8Qtb0nL3o0scpGU&hl=es-419&sa=X&ved=0ahUKEwjzjZHns4DWAhWJw1QKHSSeCAkQ6AEISDAJ#v=twopage&q=ARCO%20VERTEBRAL%20(%20NEURAL).&f=false

"Cada vértebra cervical presenta cuatro estructuras delimitadas: un cuerpo, un agujero vertebral, el arco vertebral o neural y varios procesos: dos transversos, cuatro articulares y uno espinoso.

Cuerpo Vertebral. El cuerpo es alargado en el sentido transversal y de mayor altura por delante que por detrás. Presenta seis caras: superior, inferior, posterior, anterior y dos laterales. La cara superior presenta a cada lado dos eminencias denominadas procesos unciformes o semilunares (ganchos). En correspondencia con estos procesos, la cara inferior presenta hacia los lados dos pequeñas superficies biseladas. La cara posterior es cóncava y limita por delante el agujero vertebral; en la cara anterior se encuentra una cresta vertical. De las caras laterales se desprenden los procesos transversos.

Agujero Vertebral. Es de configuración triangular con la base anterior, aspecto que caracteriza a las vértebras cervicales y la diferencia de las lumbares. El conjunto de los agujeros vertebrales forma el canal vertebral (conducto raquídeo), que aloja la médula espinal y sus cubiertas meníngeas. Los agujeros vertebrales son más amplios en el contorno inferior que en el superior.

Arco Vertebral (Neural). - Corresponde a la porción de la vértebra que limita a los lados y por detrás el agujero vertebral. Se divide en pedículos y láminas del arco.

Procesos Articulares. - Constituyen una masa ósea unida al cuerpo por el pedículo vertebral. Presentan dos procesos articulares superiores, uno a cada lado, y dos procesos articulares inferiores. Cada proceso presenta una superficie articular plana: las superiores se orientan hacia atrás y arriba y las inferiores hacia abajo y delante.

Procesos Transversos. - Son dos, uno a cada lado, y están situados a los lados del cuerpo vertebral. Tienen dos raíces, una anterior y otra posterior: la raíz anterior se implanta en el cuerpo y se denomina costal. La raíz posterior (proceso transverso propiamente dicho) en el pedículo está próxima al proceso articular. Las dos raíces al unirse circunscriben el agujero transversario, por donde discurren los vasos vertebrales, lo cual constituye un carácter morfológico único de las vértebras cervicales. Por fuera, las raíces terminan en dos tubérculos: anterior y posterior. La cara superior de los procesos transversos es cóncava en forma de surco (denominado surco del nervio espinal o raquídeo), en el cual se sitúa el nervio espinal." Recuperado de http://gsdl.bvs.sld.cu/cgi-bin/library?e=d-00000-00---off-0estomato--00-0----0-10-0---0---0direct-10---4-------0-1l--11-zh-50---20-preferences---00-0-1-00-0-0-11-1-0gbk-00&a=d&cl=CL1&d=HASH01be2f72f5d5c77638fcc9c1.5.8.1

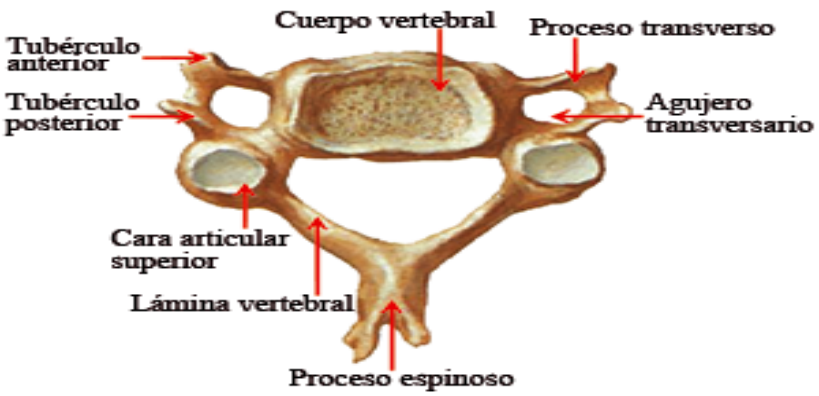

Imagen tomada de:
http://gsdl.bvs.sld.cu/cgi-bin/library?e=d-00000-00---off-0estomato--00-0----0-10-0---0---0direct-10---4-------0-1l--11-zh-50---20-preferences---00-0-1-00-0-0-11-1-0gbk-00&a=d&cl=CL1&d=HASH01be2f72f5d5c77638fcc9c1.5.8.1

Cuarta vértebra cervical o tipo (vista superior)

"Vértebra C1 o Atlas

Es única, no tiene cuerpo ni apófisis espinosa. El atlas es la vértebra cervical más ancha. Recibe este nombre por su comparación con el dios mitológico griego que soportaba el globo terráqueo; en este caso la vértebra atlas soporta la cabeza.

El atlas está constituido por dos arcos, dos masas laterales, un proceso transverso y un agujero vertebral. Las masas laterales limitan el agujero vertebral. Son aplanadas en sentido vertical y presentan seis caras. La cara superior es excavada y alargada de delante hacia atrás, y constituye la cavidad glenoidea (fosita articular superior), donde se articula el cóndilo del occipital. En ocasiones se encuentra estenosada y presenta dos incisuras. La cara inferior es articular y ovalada; se articula con la cara superior del cuerpo de la segunda vértebra cervical. De las caras laterales se desprenden las raíces del proceso transverso. La cara medial por delante se continúa con el arco anterior y por detrás presenta un tubérculo donde se inserta el ligamento transverso. De las caras anterior y posterior se originan los arcos de la vértebra anterior y posterior.

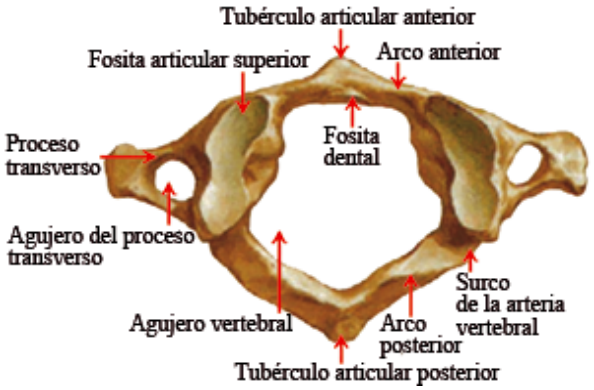

Imagen tomada de:
http://gsdl.bvs.sld.cu/cgi-bin/library?e=d-00000-00---off-0estomato--00-0----0-10-0---0---0direct-10---4-------0-1l--11-zh-50---20-preferences---00-0-1-00-0-0-11-1-0gbk-00&a=d&cl=CL1&d=HASH01be2f72f5d5c77638fcc9c1.5.8.1

Atlas (vista superior).

Atlas (vista inferior).

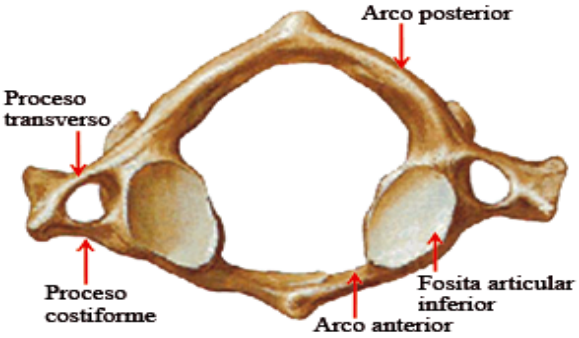

Imagen tomada de: http://gsdl.bvs.sld.cu/cgi-bin/library?e=d-00000-00---off-0estomato--00-0----0-10-0---0---0direct-10---4-------0-1l--11-zh-50---20-preferences---00-0-1-00-0-0-11-1-0gbk-00&a=d&cl=CL1&d=HASH01be2f72f5d5c77638fcc9c1.5.8.1

Los arcos son dos: posterior y anterior.

Arco posterior. Se extiende entre las caras posteriores de las masas laterales. Presenta en la línea mediana, por su cara posterior, una pequeña eminencia denominada tubérculo articular posterior del atlas, el cual es un remanente del proceso espinoso. Por detrás de las masas laterales se encuentra el surco por el que discurre la arteria vertebral, llamado surco de la arteria vertebral

Arco anterior. Se encuentra extendido entre las caras anteriores de las masas laterales del atlas. Es aplanado en el sentido anteroposterior. En la línea mediana de la cara anterior se encuentra el tubérculo anterior del atlas y por la cara posterior se observa una carilla articular, cóncava con el eje mayor vertical, que se conoce como *fosa dental* y que sirve de articulación al diente del axis.

El proceso transverso se proyecta lateralmente, es unituberculoso y se encuentra situado a la mitad de la altura de las masas laterales. Está formado por dos raíces que limitan el agujero transversario.

El agujero vertebral, a diferencia del de las demás vértebras, es de forma pentagonal y es el de mayor tamaño de todas las vértebras cervicales. El ligamento transverso extendido entre los tubérculos de la cara medial de las masas laterales lo divide en dos partes: una anterior de forma cuadrilátera donde se coloca el proceso odontoideo del axis, y otra posterior semielíptica que contiene el inicio de la médula espinal y la parte más inferior de la médula oblonga, rodeados por las meninges, parte del nervio espinal y las arterias vertebrales.

Los caracteres generales típicos de las vértebras cervicales se aprecian en el atlas de la forma siguiente:

El cuerpo vertebral corresponde al proceso odontoideo del axis. En la etapa evolutiva su osificación hace una sinostosis con la cara superior del cuerpo del axis.

Los pedículos están representados por el segmento que corresponde al surco de la arteria vertebral del arco posterior.

Las láminas vertebrales corresponden al segmento del arco posterior situado entre el tubérculo posterior y el surco de la arteria vertebral.

Los procesos articulares superiores e inferiores están homologados con las superficies articulares correspondientes de las masas laterales.

En ocasiones la vértebra atlas se encuentra fusionada con el occipital, lo que se denomina *occipitalización del atlas*. También suele faltar la soldadura en la línea mediana del arco posterior y entonces se produce una espina bífida.

Imagen tomada de:

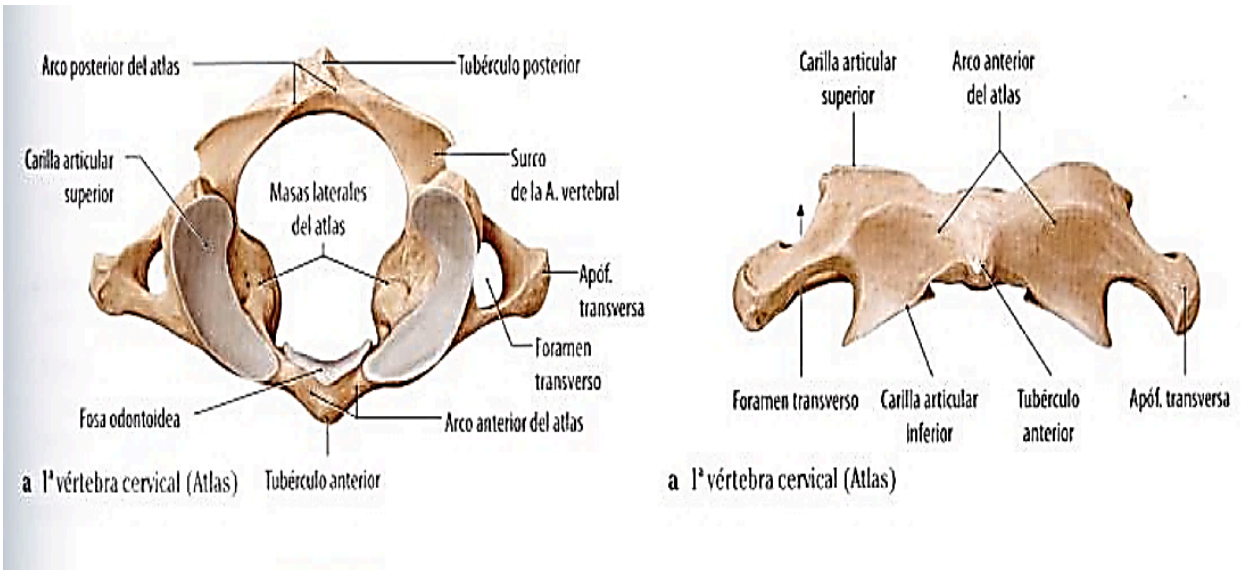

http://cvunefm.weebly.com/uploads/5/0/6/6/50662509/1050834_orig.png?617

Segunda vértebra cervical o Axis (C2)

La segunda vértebra cervical (C2) o epistrofeo, y también axis que significa en griego 'eje', es considerablemente diferente de las demás vértebras cervicales. En ella se distinguen las estructuras siguientes:

Cuerpo vertebral. - En la cara superior del cuerpo vertebral presenta una eminencia vertical en forma de clavija, la apófisis odontoides o diente del axis, se proyecta en sentido superior y encaja en la porción anterior del agujero vertebral del atlas; En esta apófisis hemos de distinguir, de abajo arriba: la base, el cuello, el cuerpo y el vértice. Hace las veces de un pivote sobre el cual giran el atlas y la cabeza. La cara posterior limita por delante el agujero vertebral, y la inferior se proyecta hacia abajo por delante, lo cual la hace ser ligeramente cóncava.

Procesos articulares superiores. - son ovaladas, separadas del diente por un surco.

Procesos articulares inferiores. - Están situados debajo del extremo anterior de las láminas vertebrales y su carilla articular se orienta hacia delante y abajo.

Pedículos vertebrales. - Se extienden desde la base de las superficies articulares superiores hasta las láminas vertebrales; no presentan la incisura superior

Proceso transverso. - Es corto; la raíz posterior se origina del pedículo y la anterior del cuerpo de la vértebra.

Láminas vertebrales. - Son gruesas.

Proceso espinoso. - Es voluminoso y termina en una extremidad bifurcada producto de los esfuerzos musculares a que está sometido.

Agujero vertebral. - Es de forma triangular, de base anterior, como las demás vértebras cervicales.

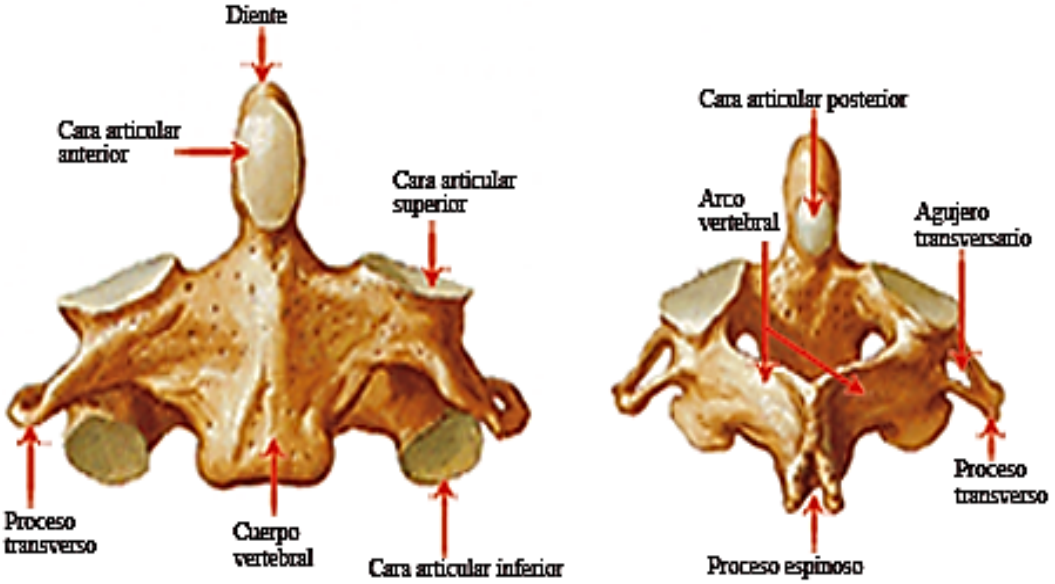

Segunda vértebra cervical (vista anterior y posterior).
Imagen tomada de:

sdl.bvs.sld.cu/cgi-bin/library?e=d-00000-00---off-0estomato--00-0----0-10-0---0---0direct-10---4-------0-1l--11-es-50---20-about---00-0-1-00-0-0-11-1-0utfZz-8-00&a=d&cl=CL1&d=HASH01be2f72f5d5c77638fcc9c1.5.8.2

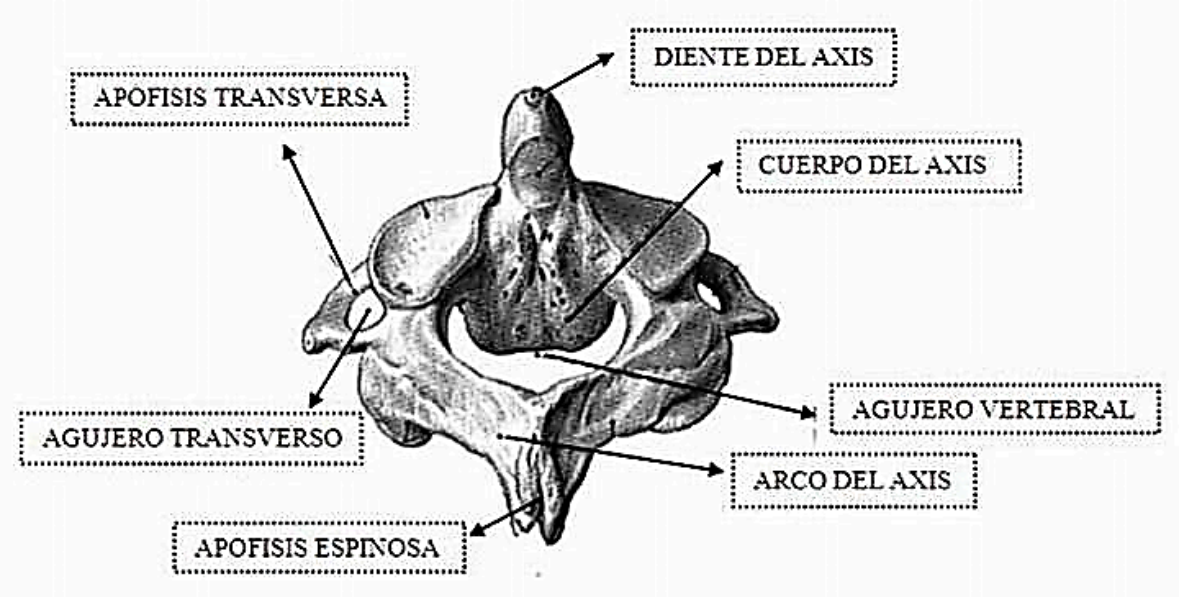

Imagen tomada de:http://respuestas.tips/que-nombre-recibe-la-segunda-vertebra-cervical/

Imagen tomada

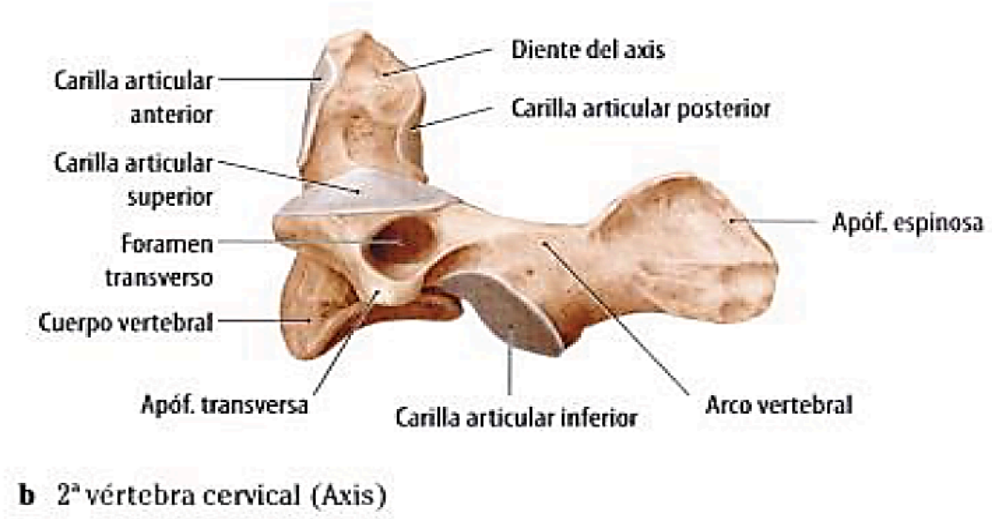

de:http://cvunefm.weebly.com/uploads/5/0/6/6/50662509/2683988_orig.png?392

Sexta vértebra cervical

La sexta vértebra cervical (carótida, C6) no presenta diferencias marcadas con las vértebras tipo. En ella se destaca el voluminoso tamaño del tubérculo anterior del proceso transverso: el tubérculo carotídeo (de Chaissaignac), el cual es más voluminoso que los de las demás vértebras y constituye un reparo anatómico para la localización y ligadura de la arteria carótida común.

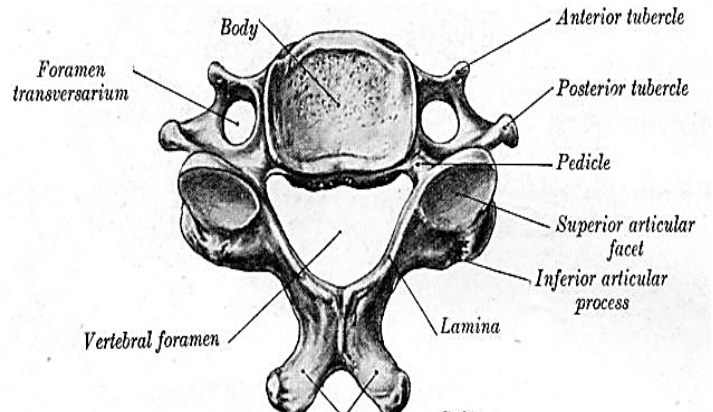

Imagen tomada de:https://www.google.com.ec/search?q=sexta+vertebra+cervical+humana&source=lnms&tbm=isch&sa=X&ved=0ahUKEwj1-O-i057WAhWSdSYKHZDFB0kQ_AUICigB&biw=1440&bih=791#imgdii=yEXQs9rIFgDVPM:&imgrc=kAKwHxDeYnFTsM:

Séptima vértebra cervical

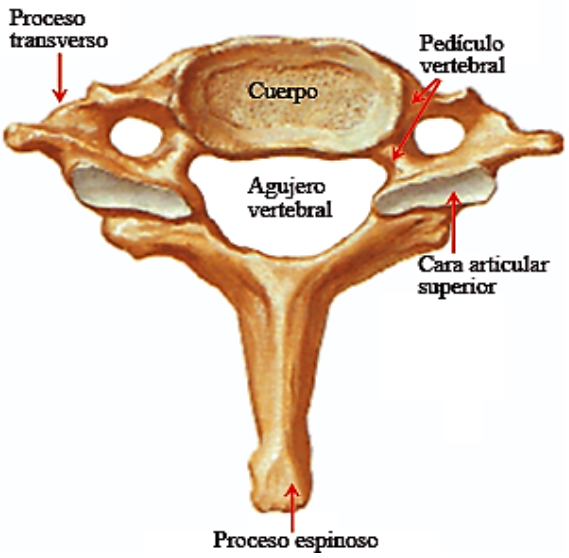

La séptima vértebra cervical (prominente, C7) se encuentra situada en la zona de transición, por lo que en ella se pueden observar algunas características que la asemejan a las vértebras torácicas. Se distingue por el hecho de que su proceso espinoso destaca por su mayor longitud, se proyecta debajo de la piel y produce un pequeño relieve en esta; de aquí su nombre de *prominente*. Así, es fácil de palpar. El proceso espinoso es unituberculoso y se dirige hacia atrás y abajo. El proceso transverso no se encuentra bifurcado. El agujero transversario es de menor tamaño y por él no pasa la arteria vertebral. El agujero puede ser doble o faltar.

Imagen tomada de: sdl.bvs.sld.cu/cgi-bin/library?e=d-00000-00---off-0estomato--00-0----0-10-0---0---0direct-10---4-------0-1l--11-es-50---20-about---00-0-1-00-0-0-11-1-0utfZz-8-00&a=d&cl=CL1&d=HASH01be2f72f5d5c77638fcc9c1.5.8.2

25.2. Vértebras dorsales (D1 o T1 – D12 o T12)

El cuerpo vertebral presenta en cada lado y cerca de la extremidad anterior del pedículo dos semicarillas articulares, superior e inferior, para la cabeza de las costillas. El agujero raquídeo es relativamente pequeño e irregularmente circular. La apófisis espinosa es muy larga, prismática, triangular y fuertemente inclinada hacia atrás. Las apófisis transversas nacen por detrás del pedículo. Su vértice es más o menos redondeado, y en su cara anterior se ve una pequeña carilla articular para la tuberosidad de la costilla correspondiente. Las apófisis articulares superiores, muy marcadas, se dirigen verticalmente por encima de la base de las apófisis transversas; sus carillas miran hacia atrás y un poco hacia fuera. Las inferiores, por decirlo así, no existen, puesto que quedan reducidas a simples carillas articulares situadas en la cara anterior de las láminas; miran hacia delante y un poco hacia dentro. Las láminas son cuadriláteras, tan altas como anchas. Los pedículos unen el cuerpo vertebral a las apófisis transversas y a las articulares. De las dos escotaduras, la inferior es mucho más profunda que la superior.

Primera dorsal. - Es también una vértebra de transición. Se distinguirá fácilmente por la presencia, en cada cara lateral del cuerpo, de los siguientes caracteres: por arriba, una carilla completa, para la primera costilla; por abajo, un cuarto de carilla únicamente, para la segunda costilla.

Décima dorsal. -Su carácter distintivo es la existencia de una sola semicarilla, situada en la parte superior del cuerpo, para la décima costilla.

Undécima y duodécima dorsales. - Se aproximan a las vértebras lumbares. Están caracterizadas: por la ausencia de carillas articulares en las apófisis transversas; por la presencia de una carilla única a cada lado del cuerpo, para las costillas undécima y duodécima. Por otra parte, se distingue la duodécima de la undécima en que las apófisis articulares inferiores de esta última, conformadas en este punto como las de las vértebras lumbares, son convexas y miran hacia fuera, al paso que las de las vértebras dorsales son planas y miran hacia delante.

Imágenes tomadas de:

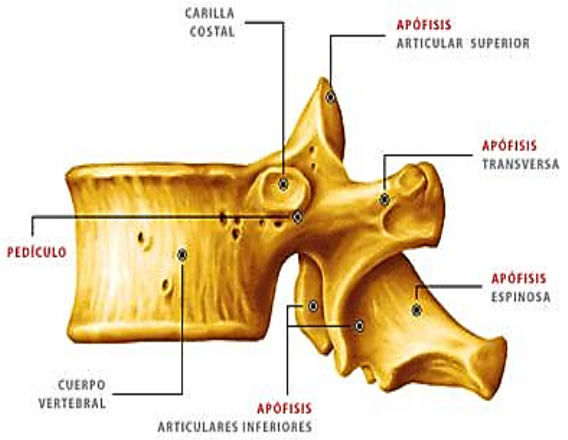

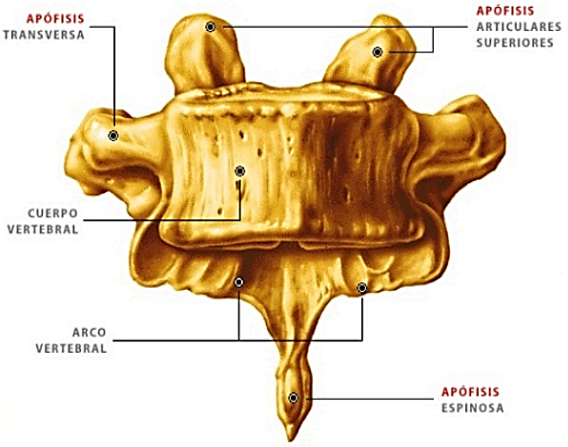

https://www.google.com.ec/search?q=vertebras+cervicales&source=lnms&tbm=isch&sa=X&ved=0ahUKEwj88fbayaPWAhXGPiYKHe1kBFoQ_AUICigB&biw=1440&bih=791#imgdii=cQKsOT1o9QAUUM:&imgrc=cp-qKqHBJRRdYM:

Imagen tomada de
https://www.google.com.ec/search?q=vertebras+cervicales&source=lnms&tbm=isch&sa=X&ved=0ahUKEwj88fbayaPWAhXGPiYKHe1kBFoQ_AUICigB&biw=1440&bih=791#imgdii=AjgtiyWBSbVChM:&imgrc=D3LP3Q8olYNbBM:

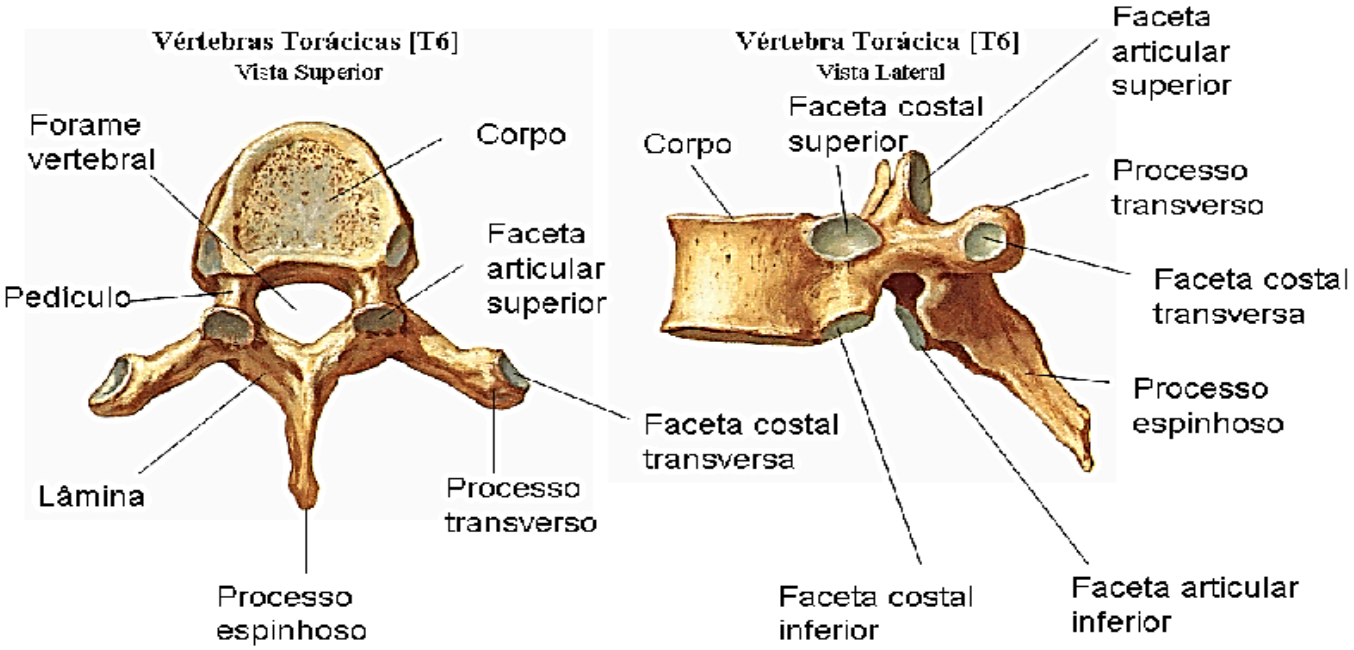

25.3. Vértebras lumbares (L1 – L5)

El cuerpo es bastante voluminoso. El diámetro transverso es mayor que el diámetro anteroposterior. El agujero es triangular: los tres lados son, a corta diferencia, iguales. La apófisis espinosa, de forma cuadrilátera, está muy desarrollada y es horizontal. Las apófisis transversas, mejor llamadas apófisis

costiformes, están relativamente poco desarrolladas. Se desprenden de la parte media del pedículo. Las apófisis articulares tienen una dirección vertical. Las carillas articulares tienen: las superiores, la forma de canales verticales, mirando hacia atrás y adentro; las inferiores, la forma de eminencias verticales, representando porciones de un cuerpo cilindroide y mirando hacia delante y afuera. En la parte posteroexterna de las apófisis articulares superiores se ve un tubérculo más o menos desarrollado, el tubérculo mamilar. Las láminas son cuadriláteras, más altas que anchas. Los pedículos tienen una dirección anteroposterior. Las escotaduras son muy desiguales: las inferiores son tres o cuatro veces más considerables que las superiores." Recuperado de http://anatomiadesc.blogspot.com/2013/01/caracteristicas-peculiares-de-las.html

Quinta lumbar

Presenta dos caracteres distintivos: la altura del cuerpo vertebral, por efecto de la oblicuidad de su cara inferior, es mayor en la parte anterior que en la posterior; Las apófisis articulares inferiores vuelven a ser planas, y además están más separadas la una de la otra que las apófisis articulares inferiores de las vértebras situadas encima." Recuperado de http://anatomiadesc.blogspot.com/2013/01/caracteres-propios-de-ciertas-vertebras.html

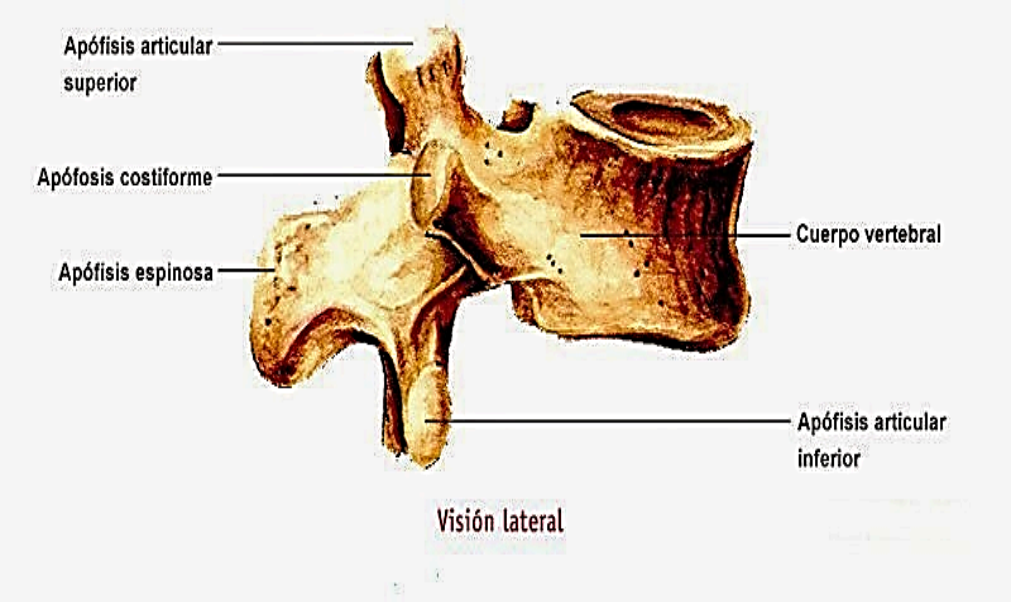

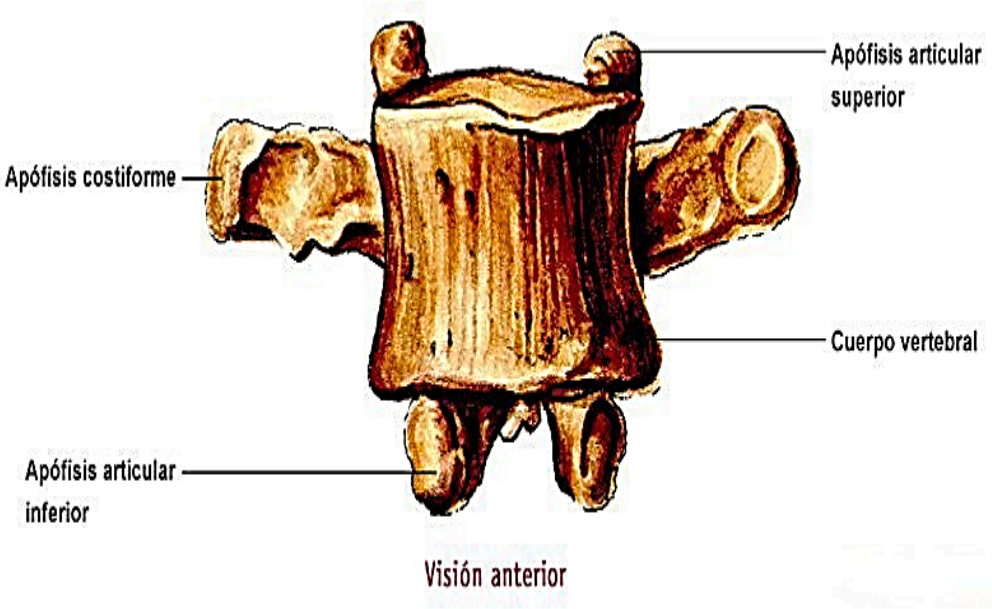

Imágenes tomadas de https://medicosdeelsalvador.com/uploads/curriculum/imagen19/7/5287-19vertebralumbar3.jpg

25.4. Vértebras sacras y coccígeas

En número de 9 o 10 vértebras, se sueldan más o menos entre sí, en el adulto, para formar sólo 2 huesos: el sacro, que comprende las 5 primeras, y el coxis, que comprende las 4 o 5 últimas.

Sacro (S1 – S5)

Es aplanado de delante atrás, mucho más voluminoso por arriba que por abajo, más ancho en la mujer que en el hombre, el sacro reviste la forma de una pirámide cuadrangular. Se dirige oblicuamente de arriba abajo y de delante atrás, formando con la última vértebra lumbar el ángulo sacro vertebral o promontorio sacro. Su eje longitudinal no es rectilíneo, sino fuertemente curvo, de concavidad dirigida hacia delante. Se consideran en él: la base, el vértice; cuatro caras (anterior, posterior y laterales).

Cara anterior o Cara pelviana. - Es **c**óncava con líneas o crestas transversales, que separan las vértebras y agujeros sacros pélvicos. Presenta, en la línea media, una columna ósea formada por la superposición de los cuerpos de las cinco vértebras sacras. En intervalos regulares está segmentada por líneas transversales, indicios de la soldadura de estas diferentes vértebras. En la extremidad de estas líneas transversales se ven unos agujeros denominados agujeros sacros anteriores (cuatro a cada lado); por fuera de estos agujeros se observan unos canales de dirección transversal.

Cara posterior o Cara dorsal. -Es fuertemente convexa y erizada de asperezas en toda su extensión. En la línea media se ve una cresta saliente, la cresta sacra media, de 3 o 4 tubérculos (unión de las apófisis espinosas). A cada lado de esta cresta encontramos sucesivamente: un canal longitudinal, canal sacro; una primera serie de tubérculos, en número de cinco, tubérculos sacros posterointernos (homólogos de las apófisis articulares); una serie de agujeros (cuatro a cada lado), los agujeros sacros posteriores; una nueva serie de tubérculos, los tubérculos sacros posteroexternos (homólogos de las apófisis transversas).

Astas del sacro, que delimitan un espacio: escotadura sacra o hiatus sacralis, canal sacro, formado por la unión de las láminas y cresta sacra intermedia o unión de las apófisis articulares (o tubérculos sacros póstero-internos).

Agujeros sacros dorsales, en número de cuatro, cresta sacra lateral o unión de las apófisis transversas (o tubérculos sacros póstero-externos o tubérculos conjugados).

Fosas cribosas, situadas por fuera de la cresta sacra lateral.

Caras laterales. -Anchas en su parte superior, se adelgazan a medida que descienden y acaban por degenerar en simples bordes. En su parte más superior presentan la carilla auricular del sacro, que se articula con una carilla análoga del hueso iliaco; tiene forma de escuadra de concavidad dirigida arriba y atrás. Por detrás de esta carilla se halla una depresión circular, la fosa cribosa del sacro, en cuyo fondo se encuentran numerosos agujeros vasculares. Por delante, la carilla está a menudo limitada por un surco, el surco preauricular del sacro (sirve para la inserción del ligamento sacroilíaco anterior).

Base. -Mira hacia delante y arriba. Es el cuerpo de la 1ª vértebra sacra, medialmente. Posee un orificio triangular del conducto sacro; las aletas del sacro, lateralmente. Apófisis articulares superiores de la 1ª vértebra sacra, por detrás.

a) En la línea media, y procediendo de delante atrás, se ven: una carilla articular plana, oval, cuyo eje mayor es transversal, destinado a la quinta vértebra lumbar; el orificio superior del conducto sacro; el principio de la cresta sacra.

b) A cada lado de la línea media encontramos sucesivamente: una superficie triangular, de base externa, que forma parte de la pelvis: es la ateta del sacro; dos eminencias verticales, apófisis articulares del sacro, que se articulan con las apófisis articulares inferiores de la última lumbar; por delante de estas últimas, dos escotaduras las escotaduras del sacro, que contribuyen a formar el vigesimoquinto agujero de conjunción.

Vértice. -Por delante tiene una pequeña cara elíptica cuyo diámetro mayor es transversal para la base del coxis; por detrás el orificio inferior del conducto sacro. Este tiene la forma de una V invertida y se halla limitado lateralmente por dos pequeñas eminencias descendentes llamadas astas o cuernos del sacro.

Conducto sacro. -Recorre el sacro en toda su longitud un conducto llamado conducto sacro. Es continuación del conducto raquídeo y hacia arriba es triangular; luego se aplana de delante atrás y se transforma finalmente en un simple canal. De cada lado parten cuatro conductos transversales (homólogos de los agujeros de conjunción), simples en su origen, pero pronto bifurcados para desembocar a la vez en los agujeros sacros anteriores y en los agujeros sacros posteriores. El conducto sacro tiene la forma de un triángulo de base inferior, cuya altura es de 15 milímetros y su anchura de 11 milímetros. Presenta numerosas variaciones que dependen de los procesos de soldadura de las vértebras sacras. Su orificio inferior se designa con el nombre de hiato sacro.

Coxis (Co1 – Co4 o Co5)

El cóccix es un hueso impar que ocupa la línea media y está formado por 4 o 5 vértebras rudimentarias. Aplanado de delante atrás, de forma triangular, presenta 2 caras, una base, 1 vértice y 2 bordes.

Caras. -La anterior es cóncava; la posterior, convexa. En una y otra se ven tres o cuatro líneas transversales, vestigios de soldadura de las vértebras coccígeas.

Base. -La base, situada en la parte superior, presenta una carilla elíptica, cuyo diámetro mayor es transversal, destinada al sacro. Por detrás de esta carilla se levantan dos pequeñas columnas de dirección vertical, las astas del cóccix.

Vértice. -El vértice está formado por un tubérculo óseo que la mayoría de las veces se halla desviado hacia la derecha o hacia la izquierda.

Bordes. -Los dos bordes, oblicuos y sinuosos, prestan inserción al ligamento sacroilíaco mayor y al músculo isquiococcígeo.

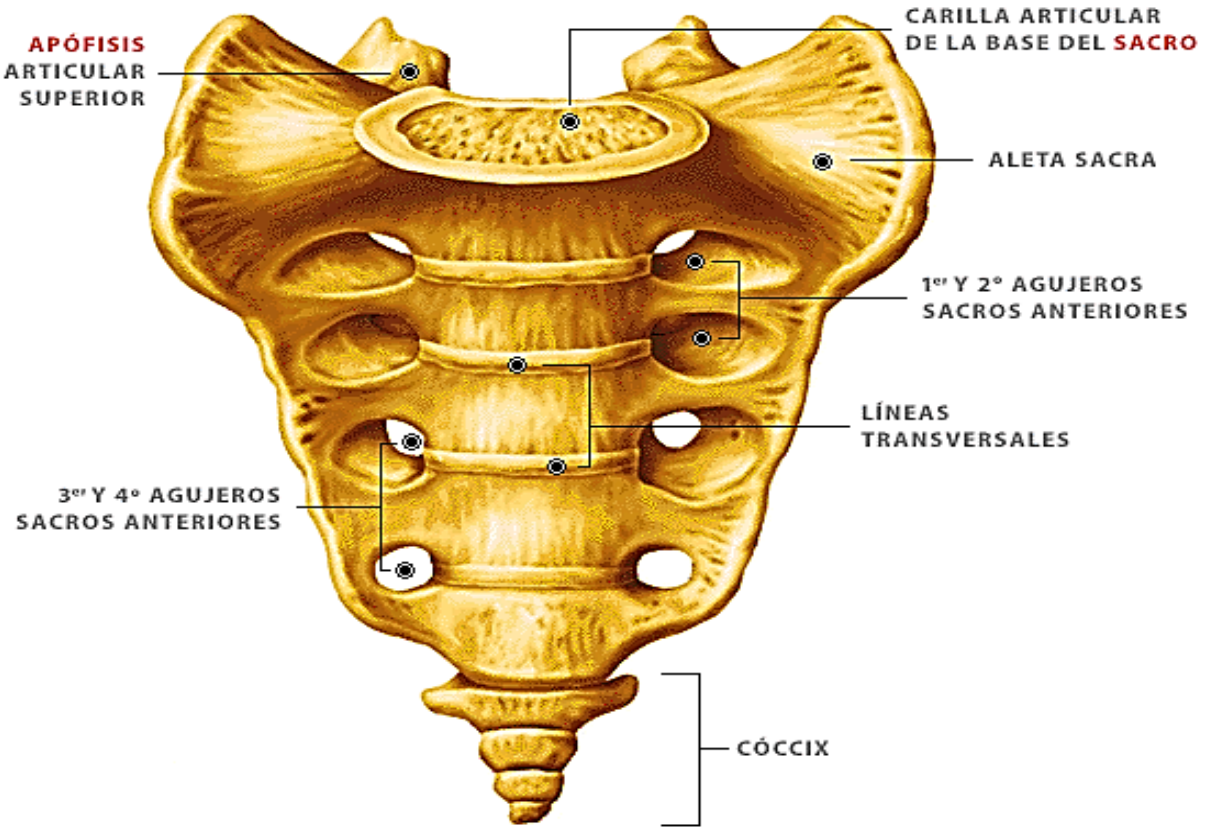

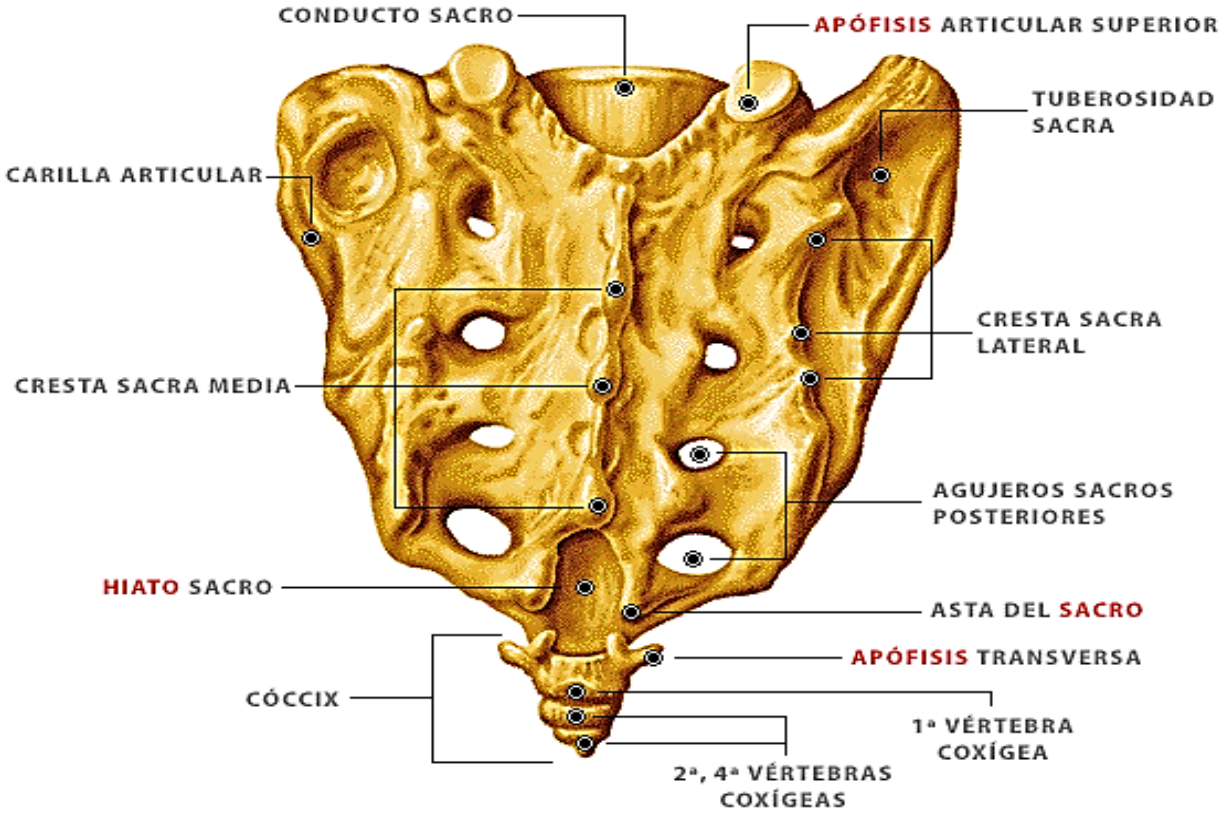

Imágenes tomadas de:http://4.bp.blogspot.com/-BsmkdLrPkMI/VG-DmX0jLeI/AAAAAAAA9E/ArxeoMbIZl0/s1600/sacro%2Bcara%2Bdorsal.jpg

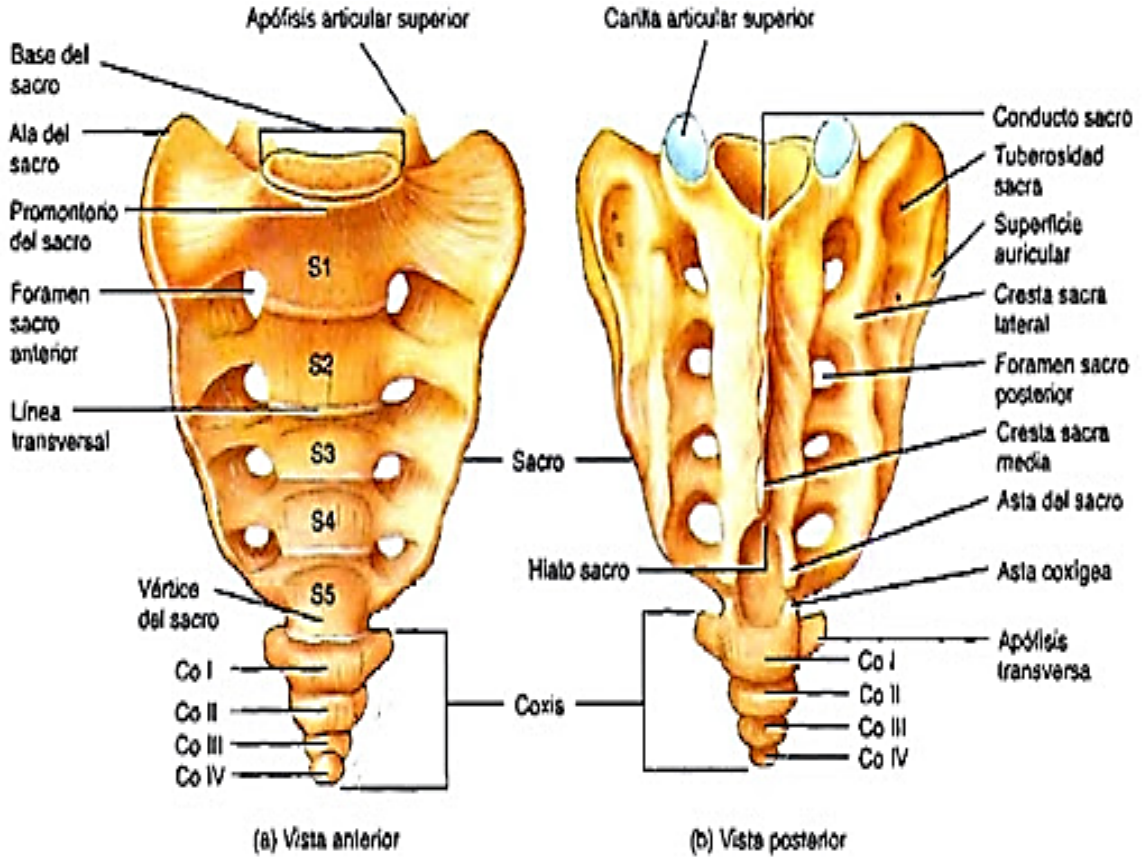

Imagen tomada de:https://userscontent2.emaze.com/images/ee082aa0-4a04-42fc-9d2f-6e2f42594759/84666665ccb8a8b81eb169f429f3d87e.png

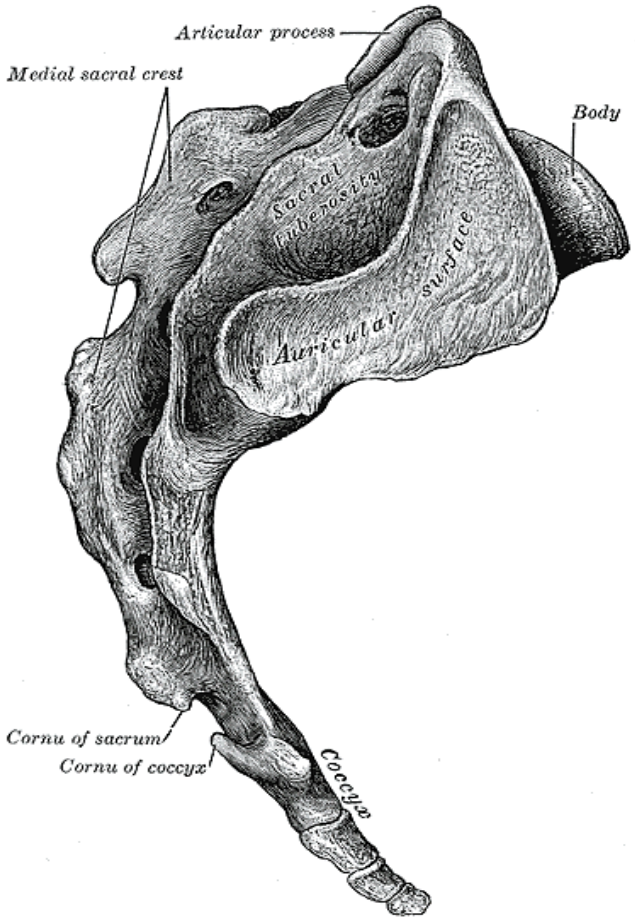

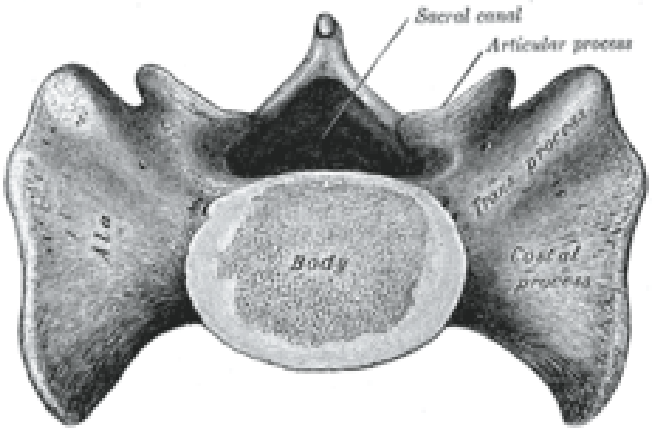

Imágenes recuperadas de: https://es.wikipedia.org/wiki/Sacro_(hueso

26. "LA CINTURA PÉLVICA

"La pelvis es una estructura ósea compuesta por los 2 huesos coxales, el sacro y el cóccix, un conjunto de huesos que unen el miembro inferior (Fémur) al tronco. De la pelvis dependen la locomoción, el mantenimiento de la postura erecta y el equilibrio. De todos los elementos del esqueleto es el que más dimorfismo sexual presenta, como consecuencia del papel fundamental que desempeña en los fenómenos ligados a la reproducción, exclusivos de la mujer. Esto convierte a la pelvis en general y al hueso coxal en particular, en el elemento óseo que permite una mayor fiabilidad en la determinación del sexo de un individuo, diagnóstico necesario para todo análisis antropológico, arqueológico o medicolegal."

https://repositorio.uam.es/bitstream/handle/10486/3655/25458_Josefina_Rascon.pdf?sequence=1

Recuperado

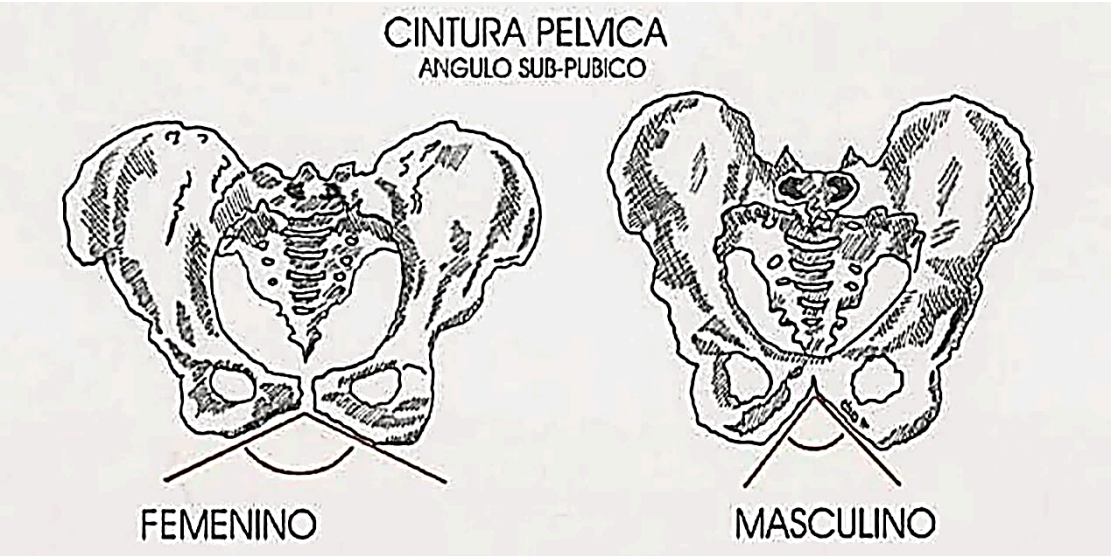

de:https://m.facebook.com/Malagapilates/photos/-la-diferencia-en-la-forma-de-la-pelvis-masculina-y-femenina-se-relaciona-con-la/1611042265636608/

26.1. Coxal

"Los coxales son 2 huesos que se unen a nivel del sacro. En la pelvis se puede distinguir:

- **Pelvis Mayor**: donde hay vísceras abdominales.
- **Pelvis Menor**: espacio final del tubo digestivo y genitourinario.

La pelvis del hombre y de la mujer presentan algunas diferencias:

- Las alas del coxal están más abiertas en la pelvis de la mujer porque es ahí donde estará el feto.
- En la zona anterior del pubis de la mujer se forma un arco y del hombre un ángulo.

El coxal es un hueso plano, que se origina de la fusión de 3 huesos primitivos el íleon, el isquion y el pubis, los cuales se fusionan a nivel del acetábulo. De los tres huesos que conforman el hueso coxal (ilion, isquion y pubis) no se preservan del mismo modo, pues el pubis y la rama isquiopúbica son más frágiles que el resto

- **Ilión**: (disposición superior) que es una placa ósea ancha y algo ondulada, situado en la porción dorsocraneal.
- **Isquion**: (disposición posterior) grueso y prismático, situado caudodorsalmente.
- **Pubis**: (disposición anterior) hueso triangular y delgado, dirigido caudoventralmente

Otras estructuras importantes que encontramos en el coxal son el Acetábulo**,** esta es la zona articular del coxal con la cabeza del fémur y el Agujero Obturador.

"Los dos huesos coxales se unen anteriormente en la sínfisis del pubis y se articulan posteriormente con el sacro en las articulaciones sacroilíacas para formar la cintura pelviana. Ambas articulaciones son de tipo sínfisis. Cada coxal presenta 2 caras, 4 bordes y 4 ángulos

El hueso coxal es un elemento óseo complejo que no crece de modo análogo a los huesos largos, sino que se caracteriza por un aumento expansivo, completado por la remodelación del tejido óseo y la reorientación en todas las direcciones del espacio (Tague, 1994).

1.- Cara Lateral. - presenta las siguientes porciones:

- **Agujero obturador o isquiopubiano (nº14)**, el cual presenta una membrana.
- **Acetábulo (nº25)**, el cual tiene 2 segmentos: uno articular de forma semilunar y un trasfondo que no articula, pero presta inserción para el **ligamento redondo**. Delimitando esta cavidad encontramos el borde acetabular o **ceja cotiloidea (nº26)**, el cual presenta 3 escotaduras, una anterior, una posterior

y una inferior, la cual es la más marcada. Estas escotaduras son vestigios de la unión entre los 3 huesos que conforman el coxal.

"El acetábulo, es casi hemisférico y presenta dos partes distintas: una articular en forma de medialuna, y otra no articular denominada fosa acetabular. El revestimiento cartilaginoso recubre solo la cara articular del acetábulo y el cartílago es más grueso superior que inferiormente. El labro acetabular es un fibrocartílago intraarticular situado en el perímetro del acetábulo. En su inserción en el borde acetabular pasa como un puente, superior a la incisura acetabular transformándola en un orificio denominado agujero isquiopubiano. Se denomina ligamento transverso del acetábulo a esta parte del labro que se extiende de un extremo a otro de la incisura acetabular. Las superficies articulares se mantienen en contacto por medios de unión que garantizan la estabilidad articular. Estos están representados por la cápsula articular, la membrana sinovial y los ligamentos que las refuerzan." **Texto Recuperado de: http://scielo.sld.cu/pdf/rme/v40n3/rme170318.pdf, el 18/12/2021**

- **Fosa iliaca externa**, que da inserción a los **músculos glúteos menor**, **mediano** y **mayor**, los cuales se insertan de anterior a posterior respectivamente.
- **Línea glútea inferior**: desde la espina iliaca anteroinferior (nº28) hasta el borde posterior del acetábulo. El músculo recto femoral se inserta en la espina iliaca anteroinferior y en una zona rugosa comprendida entre el acetábulo y la línea glútea inferior
- **Línea glútea anterior (nº4):** se origina entre la espina iliaca anterosuperior (nº1) y el tubérculo de la cresta (nº3) para acabar en el borde superior del agujero ciático mayor (agujero acetabular). El músculo glúteo menor se inserta entre la línea glútea inferior y la línea glútea anterior.
- **Línea glútea posterior (nº5):** desciende prácticamente desde la espina iliaca posterosuperior (nº6) hasta la espina iliaca posteroinferior (nº7). El músculo glúteo medio se inserta entre las líneas glúteas posterior y anterior mientras que el músculo glúteo mayor se inserta posterior a la línea glútea posterior.

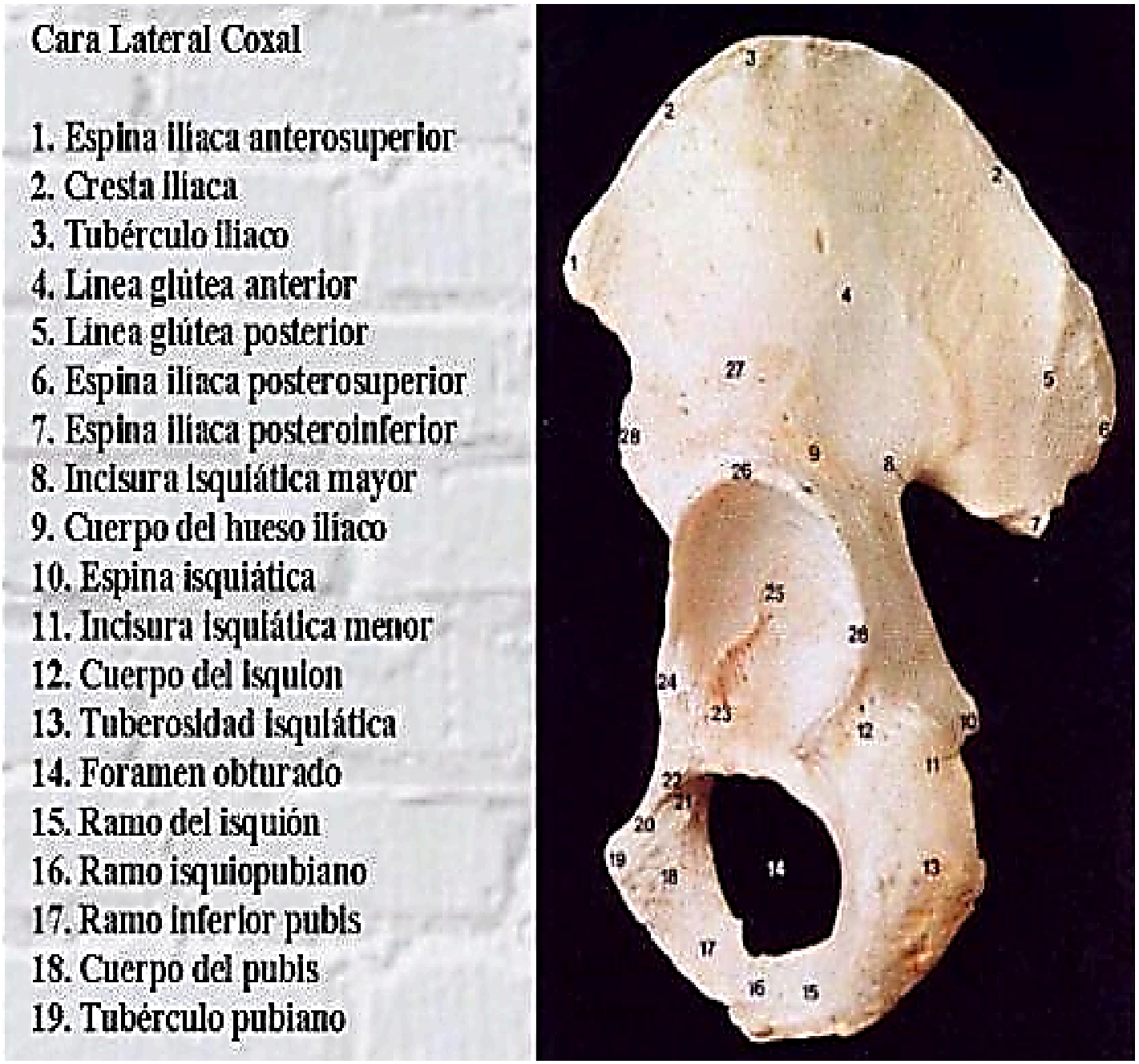

Cara lateral del hueso coxal

Imagen tomada de https://Anatomiaui1.files.wordpress.com/2014/11/cara-medial-coxal.jpg

2.- Cara Medial. - presenta las siguientes porciones:

- **Línea innominada o arqueada (nº4)**, la cual representa uno de los límites entre **pelvis mayor y pelvis menor**, que explicaremos después.
- **Fosa iliaca interna (nº1)**, que se ubica superior a la línea arqueada y sirve de inserción para el **músculo iliaco**.
- **Superficie cuadrilátera**, la cual presta inserción para el **músculo obturador interno**.

- **Cara articular (nº18)**, que es la superficie que articula con las alas del sacro. Esta carilla articular se continúa anteriormente para hacer contacto con la rama superior del pubis, formando la **línea arqueada** (nº4).

Cara medial del hueso coxal

Imagen tomada de https://Anatomiaui1.files.wordpress.com/2014/11/cara-medial-coxal.jpg

3.- Borde Anterior. - presenta las siguientes porciones:

- **Espina iliaca anterosuperior** (nº2), donde se inserta el ligamento inguinal, el músculo sartorio y el tensor de la fascia lata.
- **Escotadura innominada** para la salida del nervio cutáneo femoral.
- **Espina iliaca anteroinferior** (nº3), que presta inserción para el tendón directo del músculo recto anterior femoral.
- **Escotadura del psoas** para la salida del músculo psoas iliaco.

- **Eminencia iliopectínea o iliopúbica** (nº5), la cual es una superficie convexa y corresponde a la línea de unión del ilion con el pubis.
- **Superficie pectínea**, de forma triangular, cuyo límite superior lo forma la cresta pectínea, que termina en una tuberosidad, la espina del pubis (nº19), en cuya cara interna se insertan los músculos piramidales y recto anterior del abdomen.

4.- Borde Posterior. - presenta las siguientes porciones:

- **Escotadura ciática mayor**(nº8), por la que pasan el músculo piniforme o piramidal de la pelvis, los vasos y nervios glúteos superiores, los nervios ciáticos mayor y menor, los vasos isquiáticos, y los vasos y nervios pudendos internos.
- **Espina ciática** (nº10), para la inserción de los músculos gémino superior, elevador del ano y ligamento sacrociático menor o sacroespinoso.
- **Escotadura ciática menor** (nº11), por la que sale el músculo obturador interno y vuelven a entrar a la pelvis los nervios pudendos.
- **Tuberosidad isquiática** (nº13), en la cual se inserta el ligamento sacrotuberoso **y** varios músculos.

5.- Borde Superior. - presenta las siguientes porciones:

- **Cresta iliaca** (nº2), donde se insertan los músculos anchos del abdomen. Su punto más alto se encuentra a la altura de L4.
- **Tubérculo de la cresta** (nº3). Es una dilatación lateral situada hacia la mitad de la cresta ilíaca.

6.- Borde Inferior. - presenta las siguientes porciones:

- **Rama isquiopubiana** (nº16), la cual representa la unión entre el isquion y el pubis.

Recuperado de https://anatomiaui1.wordpress.com/2014/11/25/la-cintura-pelviana/

26.2. Posición del coxal

Un coxal se coloca de modo que la espina ilíaca antero-superior (EIAS) y el cuerpo del pubis están en el mismo plano. Si la espina ilíaca anterosuperior está por delante de este plano, hablamos de una pelvis en **Anteversión**. Para compensar la columna quedará con una hiperlordosis. Si la espina ilíaca antero-superior está por detrás de este plano, hablamos de la pelvis en **Retroversión**. Para compensar la columna quedará con una rectificación.

La posición de las crestas ilíacas indica la longitud de las piernas. Si las dos crestas están en el mismo plano, las dos piernas tienen más o menos la misma longitud. Cualquier desvío (asimetría) de las crestas hará que la columna no esté bien asentada.

Si el coxal va hacia adelante, el acetábulo baja; si el coxal va hacia atrás el acetábulo sube. Por lo tanto, de forma generalizada un coxal anterior hace una pierna más larga y el coxal posterior hará una pierna más corta. Los problemas con el coxal revelan problemas con las piernas asimétricas, influyen en la columna y pueden provocar desviaciones y/o escoliosis.

Las dos espinas ilíacas posterosuperiores (EIPS) son puntos de referencia para localizar S2 que se encuentra en el mismo plano. Las crestas ilíacas están a nivel de la vértebra L4.

Recuperado de http://www.cmtosteopatia.com/es/articulos/anatom-a-de-la-cintura-p-lvica,0.html

Coxal Vista Superior

1. Espina ilíaca posteroinferior
2. Espina ilíaca posterosuperior
3. Cresta ilíaca
4. Fosa ilíaca
5. Tubérculo ilíaco
6. Espina ilíaca anterosuperior
7. Espina ilíaca anteroinferior
8. Eminencia iliopúbica
9. Tubérculo púbico
10. Cresta del pubis
11. Pecten del pubis
12. Línea arqueada
13. Espina isquiática
14. Superficie auricular

Imagen tomada de https://Anatomiaui1.files.wordpress.com/2014/11/cara-medial-coxal.jpg

27. EXTREMIDADES INFERIORES

Para estudiar los huesos de las extremidades inferiores hay que dividirla en cuatro regiones: cadera o cintura pélvica, el muslo, la pierna y el pie. Este último es el que contiene más huesos. Entre las dos extremidades inferiores se contabilizan 62 Huesos; divididos así:

Cintura pélvica (2): Hueso Coxal (2).

Muslo (2): Fémur (2).

Rodilla (2): Rótula (2).

Pierna (4): Tibia (2) y Peroné (2).

Pie (52): Tarso (14), Metatarso (10), Falanges (28).

27.1. "Fémur. -Es un hueso largo y el más grande del cuerpo, se ubica en el muslo. Se articula la por la parte superior con el hueso coxal y por la inferior con la tibia y la patela. El fémur se divide en un cuerpo o diáfisis y dos epífisis o extremidades.

Epífisis proximal: está formada por cabeza, cuello y trocánteres. La cabeza es una eminencia lisa, con forma de esfera y presenta una fóvea de la cabeza femoral. Está separada del cuello por un borde irregular. El límite entre cuerpo y cuello corresponde a la línea intertrocantérica ventralmente y a la cresta intertrocantérica dorsalmente. El cuello une en la región de los trocánteres la cabeza con la diáfisis del fémur. Lateral y superior destaca el trocánter mayor con la fosa trocantérica en su cara medial y posteromedialmente hace prominencia el trocánter menor.

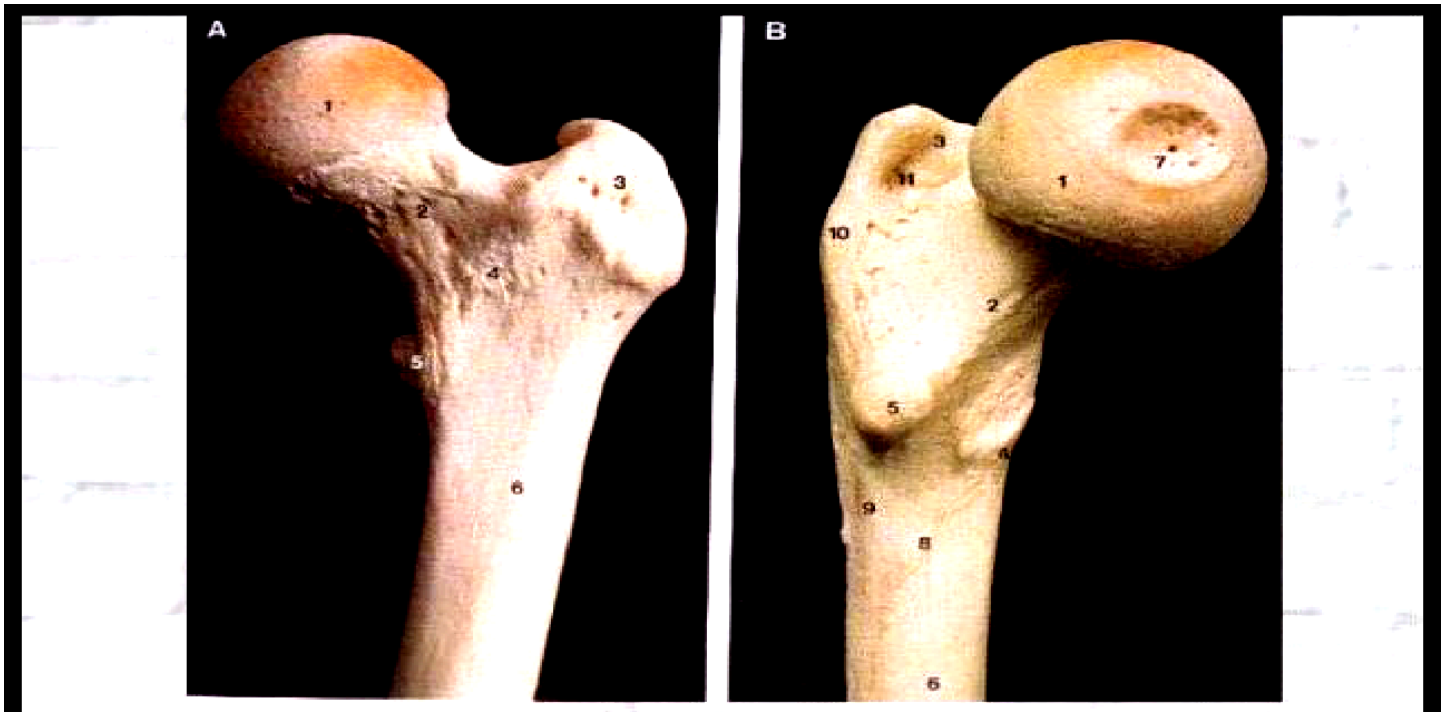

1. Cabeza femoral 2. Cuello anatómico 3. Trocánter mayor 4. Línea intertrocantérea 5. Trocánter menor 6. Cuerpo 7. Fóvea de la Cabeza Femoral 8. Línea espiral 9. Línea pectínea 10. Tubérculo cuadrado femoral 11. Fosa trocantérica

Imagen tomada de http://www.anatomiahumana.ucv.cl/kine1/Modulos2012/Osteologia%20miembro%20inferior%20kine%202012.pdf

Cuerpo del fémur: tiene forma de prisma triangular, aunque hacia los extremos se vuelve cuadrangular, se distinguen en el cuerpo tres caras: anterior, lateral y medial.

La línea áspera o margen posterior es una cresta de sustancia ósea compacta que separa las caras medial y lateral. Hacia la zona proximal la línea áspera se divide en tres ramas: el labio medial alcanza la cara inferior del cuello con el nombre de línea espiral, el labio lateral se continúa con la tuberosidad glútea, llamada tercer trocánter cuando está muy desarrollada. Entre estos labios esta la línea pectínea que se dirige hacia el trocánter menor en sentido distal.

Epífisis distal: está formada por dos eminencias articulares laterales, que son los cóndilos lateral y medial**. Los cóndilos** están separados dorsalmente por la fosa intercondílea y están unidos ventralmente por la faceta patelar o tróclea**. La línea intercondílea limita** la fosa y contribuye a formar la base de un triángulo o cara poplítea cuyos lados son las líneas supracondilares medial y lateral que corresponden a la bifurcación distal de la línea áspera. El cóndilo lateral muestra una saliente lateral denominada epicóndilo lateral y un surco podal al mismo, llamado surco poplíteo, por su parte el cóndilo medial posee un epicóndilo medial y craneal a él se encuentra el tubérculo del aductor**. El cóndilo medial** es más prominente que el lateral**.**

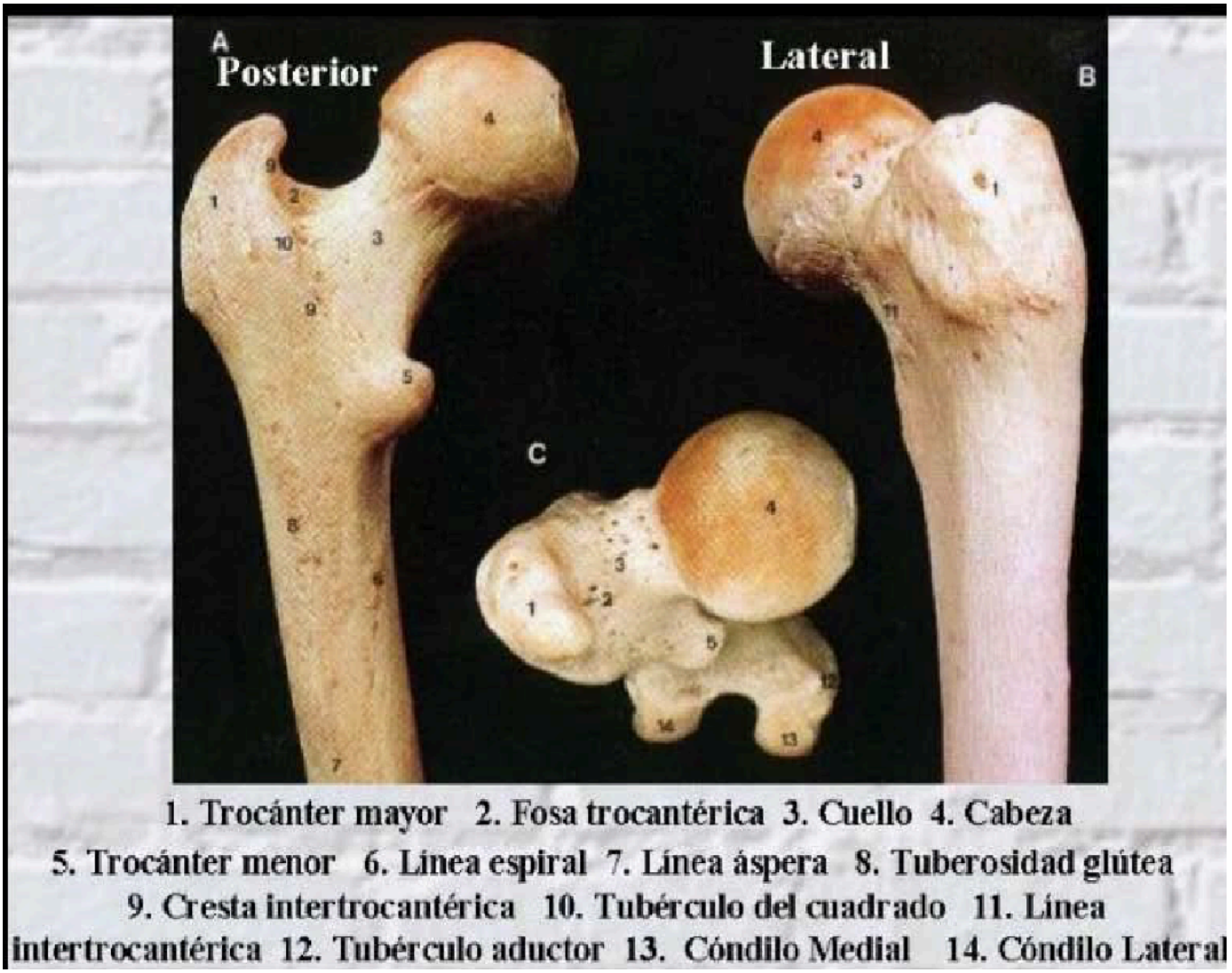

1. Trocánter mayor 2. Fosa trocantérica 3. Cuello 4. Cabeza 5. Trocánter menor 6. Línea espiral 7. Línea áspera 8. Tuberosidad glútea 9. Cresta intertrocantérica 10. Tubérculo del cuadrado 11. Línea intertrocantérica 12. Tubérculo aductor 13. Cóndilo Medial 14. Cóndilo Lateral

Imágenes tomadas de http://www.anatomiahumana.ucv.cl/kine1/Modulos2012/Osteologia%20miembro%20inferior%20kine%202012.pdf

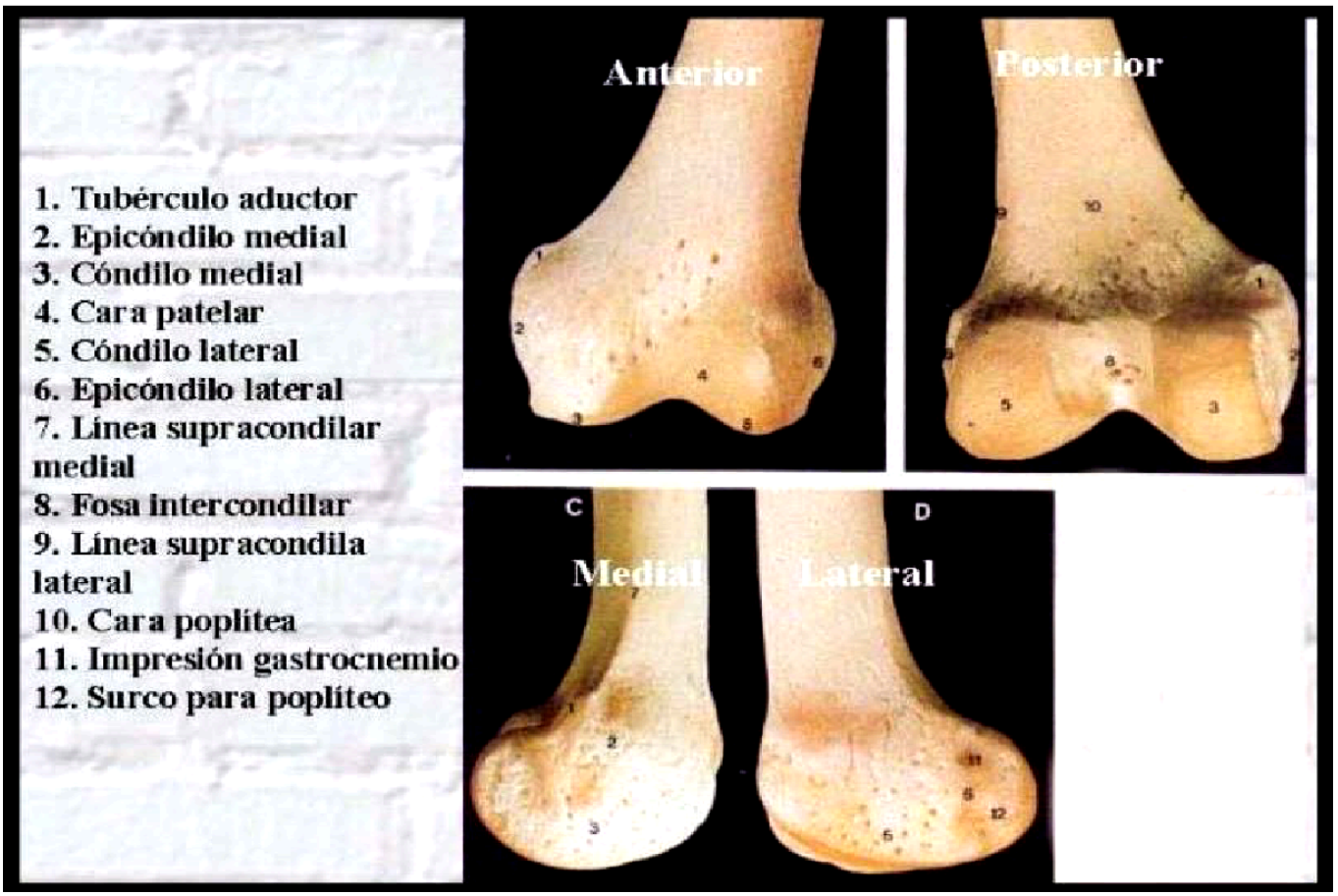

Imágenes tomadas de http://www.anatomiahumana.ucv.cl/kine1/Modulos2012/Osteologia%20miembro%20inferior%20kine%202012.pdf

La cabeza femoral está articulada en el acetábulo y está destinada específicamente a transmitir el peso del cuerpo al fémur; esta disposición contrasta con la articulación humeral, en cuanto a que brinda estabilidad a expensas de cierta limitación de la amplitud de movimiento. Sin embargo, esta limitación es compensada por la longitud y la oblicuidad del cuello del fémur. Con todo, su unión en ángulo con la diáfisis (aproximadamente 120º en el adulto, mayor cuando el hueso tiene mayor longitud y en los niños, y menor en los huesos de escasa longitud y en la mujer) aumenta el riesgo de fracturas, pues el peso del cuerpo que obra sobre la cabeza del fémur y la resistencia que opone el suelo, transmitida por la diáfisis, son fuerzas opuestas y paralelas que tienden a producir separación en el cuello del fémur. Sin embargo, esta peculiar oblicuidad brinda tres ventajas importantes, a saber:

•1) La flexión y la extensión del muslo, los movimientos frecuentes, aunque son angulares en cuanto la diáfisis, en la articulación coxal se convierten en rotación de la cabeza del fémur en el acetábulo, con lo cual las superficies articulares se mantienen iguales en todo el movimiento**.**

•2) Si el cuello femoral estuviese en línea recta con la diáfisis, la flexión del muslo cesaría prontamente cuando el cuello se pusiera en contacto con el margen del acetábulo; pero como el movimiento de la diáfisis

es convertido en rotación de la cabeza femoral, aumenta ilimitadamente la amplitud de la flexión y el muslo puede ponerse en contacto con el abdomen

• 3) La oblicuidad del cuello en cuanto a la diáfisis asegura espacio suficiente para la masa voluminosa de los músculos aductores. Además, la longitud y la dirección del cuello alejan al trocánter mayor del centro del movimiento, con lo cual se obtiene un mayor brazo de palanca para la acción muscular; la unión oblicua aumenta la elasticidad del hueso.

En el sujeto vivo, la diáfisis femoral está completamente cubierta por músculos, pero se palpa fácilmente el trocánter mayor, un detalle anatómico único en clínica. No es difícil palpar los lados de los cóndilos, el tubérculo del aductor magno y debajo de ellos la interlínea articular. Con la rodilla en flexión, por arriba y a cada lado de la patela, pueden palparse las caras articulares de los cóndilos, y su contorno se aprecia por inspección. En consecuencia, estas caras no están completamente protegidas por la patela.

La disposición de las trabéculas en la cabeza y cuello del fémur es un magnífico ejemplo de arquitectura ósea. Los arcos de tensión y compresión que forman las trabéculas en el cuello prolongan la diáfisis cranealmente. Las líneas de trabéculas no se orientan al azar, sino que se disponen según las líneas de fuerzas que traccionan los músculos. La epífisis distal femoral contribuye mayormente al crecimiento longitudinal del fémur.

Epífisis superior:

• Cabeza femoral: Esférica, lisa, está dirigida hacia medial, superior y posterior. Algo por inferior y dorsal a su centro se ubica una depresión rugosa denominada fosita del ligamento femoral (para el ligamento femoral y sus vasos).

• Cuello anatómico: situado entre la cabeza y los trocánteres, muy inclinado hacia lateral y hacia inferior. La cara anterior es casi plana (se corresponde con el ligamento capsular), la cara posterior es convexa y se corresponde con el ligamento capsular sólo en sus dos tercios mediales. El borde superior es corto y horizontal. El borde inferior es más largo y oblicuo. El extremo medial se ensancha para sostener a la cabeza y está lleno de orificios vasculares. El extremo lateral es muy voluminoso y corresponde a las tuberosidades. Está limitado ventralmente por una línea rugosa la línea intertrocantérea (para la capsula articular) y dorsalmente por la cresta intertrocantérea posterior (para el M. cuadrado femoral).

• Trocánter mayor: eminencia cuadrilátera, situada lateral al cuello. Presenta dos caras (lateral y medial) y cuatro bordes (superior, inferior, anterior y posterior).

La cara lateral es atravesada por una línea para el glúteo mediano y se relaciona in vivo con dos bolsas serosas. Su cara medial presenta una depresión profunda, denominada fosa del trocánter mayor (para los músculos obturadores externo e interno y los músculos gemelos superior e inferior). En el borde superior presenta una faceta para la inserción del M. piriforme. El borde inferior presenta una cresta para el vasto lateral del cuádriceps. El borde anterior presta inserción al glúteo menor.

•Trocánter menor: grueso tubérculo situado en la parte posterior e inferior del cuello anatómico. En él se inserta el músculo iliopsoas.

•Cuello Quirúrgico: región que une la epífisis superior a la diáfisis. Epífisis inferior

"Los sistemas trabeculares se entrecruzan unos con otros para dar Resistencia; distinguimos lo siguientes fascículos:

- Fascículo arciforme, por su forma de arco. Es un sistema lateral o de tracción, desde la parte inferior del trocánter mayor a la parte más baja de la cabeza.
- Fascículo cefálico, desde la cabeza femoral hacia arriba; se entrecruza con el anterior constituyendo el "núcleo duro de Delbert" de la cabeza"
- Fascículo trocantéreo (desde el trocánter mayor al menor) soporta fuerzas de compresión.

Estos fascículos dejan un vacío, el "triángulo de Ward" (de base superior y vértice inferior); se trata de una zona de menor resistencia que se va haciendo más amplio con la edad, ya que se van perdiendo trabéculas. A pesar de esto, son más frecuentes las fracturas de la zona trocantérea". Texto recuperado de: https://www.ucm.es/data/cont/docs/420-2014-02-18-21%20Fracturas%20de%20cadera.pdf

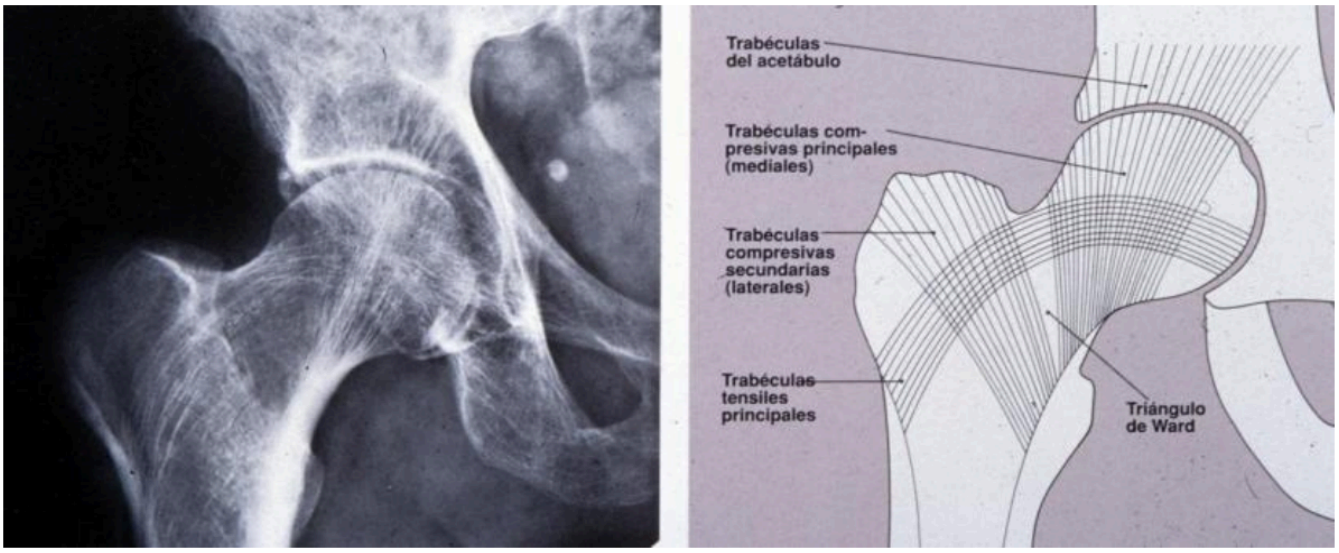

Imágenes tomadas de https://www.ucm.es/data/cont/docs/420-2014-02-18-21%20Fracturas%20de%20cadera.pdf

•Tróclea femoral: superficie ventral con forma de polea que sirve para articular con la patela.

•Incisura Intercondílea: En la parte inferior del hueso, las dos carillas laterales, hasta entonces contiguas, se separan y la garganta de la polea que por ese hecho desaparece y queda reemplazada por una vasta escotadura, la incisura intercondílea.

• Cóndilos: Los cóndilos medial y lateral.

El cóndilo medial es más grueso, está situado más hacia lateral de la línea axil del hueso y desciende más que el lateral. Cada cóndilo posee una cara superior que se une a la diáfisis, una cara inferior, anterior y posterior, las tres articulares y dispuestas en semicírculo para deslizarse sobre la tibia, una cara medial que forma parte de la incisura intercondílea (para la inserción de los ligamentos cruzados), una cara lateral relativamente subcutánea. En la cara lateral del cóndilo medial se ubica el epicóndilo medial (para el ligamento colateral tibial), el tubérculo del aductor mayor (sobre el epicóndilo medial) para el músculo del

mismo nombre. En la cara lateral de cóndilo lateral se ubica el epicóndilo lateral. Y por posterior de esta eminencia, dos pequeñas excavaciones, una para la cabeza lateral del gastrocnemio y otra para el poplíteo. En la epífisis inferior del fémur existe anterior y por superior de la tróclea la fosita supratroclear, por posterior y por superior de la incisura intercondílea existe el espacio poplíteo. Estas dos regiones están llenas de orificios vasculares.

Diáfisis

Caras anterior, lateral y medial. La cara anterior es lisa y convexa (cubierta por el cuádriceps y el tensor de la sinovial de la rodilla). Las dos caras medial y lateral son convexas y lisas, más anchas por superior que por inferior, donde terminan en punta cubiertas por los vastos intermedio, lateral y medial.

Márgenes

Márgenes posterior, medial y lateral. Los márgenes lateral y medial son muy poco acentuados. El margen posterior o línea áspera es muy grueso y rugoso, presenta dos labios medial y lateral. En el labio medial se inserta el vasto medial, en el labio lateral se inserta el vasto lateral y en el intersticio los tres aductores y la porción corta del M. Bíceps crural. Por inferior la línea áspera se divide en dos ramas divergentes que se dirigen a los cóndilos, la lateral para la inserción de la porción corta del M. Bíceps crural. Entre las dos ramas se ubica el espacio poplíteo.

Cranealmente la línea áspera se divide en tres ramas una lateral que va hacia al trocánter mayor, la línea glútea (para el glúteo mayor); la media que va hacia el trocánter menor, pectínea (para el M. pectíneo); la medial va al cuello, la espiral (para el vasto lateral y cápsula). En la parte media de la línea áspera está el foramen nutricio.

PATELA (RÓTULA) Es el hueso sesamoideo más grande del cuerpo, de forma triangular y ángulos romos. Posee una base superior y un vértice inferior, está situada ventral en la articulación de la rodilla y substituye a parte la cápsula de la misma. Se desarrolla en el tendón del M. Cuádriceps y articula sólo con el fémur en todos sus movimientos. En la extensión de la pierna la patela se proyecta hacia anterior, y en la flexión se desliza hacia inferior y posterior y queda fija con firmeza en los cóndilos femorales. La velocidad del movimiento de flexión disminuye gradualmente y se convierte en fuerza para la extensión, a causa de que el brazo de palanca patelar está graduado. Tiene dos caras, dos bordes, base y vértice. Las facetas articulares se ubican en la cara posterior separadas por una eminencia media. La cara articular lateral es más grande que la media.

Imagen Recuperada de: https://www.auladeanatomia.com/es/sistemas/325/rotula

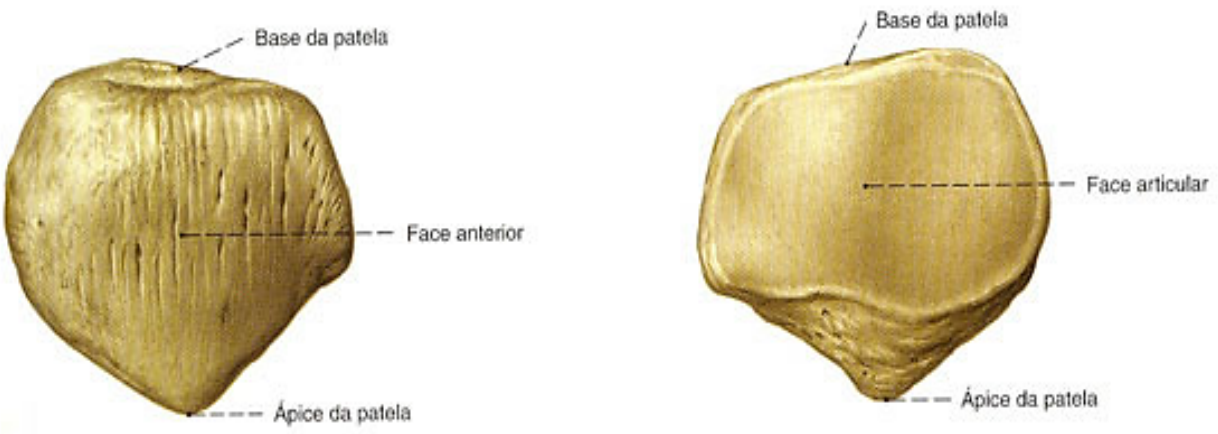



Imágenes tomadas de http://www.anatomiahumana.ucv.cl/kine1/Modulos2012/Osteologia%20miembro%20inferior%20kine%202012.pdf

27.2. Tibia. -Es un hueso largo en forma de prisma triangular que se ubica anteromedial en la pierna, presenta dos curvaturas de sentido contrario: una superior, cóncava hacia lateral; otra inferior, cóncava hacia medial (en forma de S itálica). La tibia es de menor longitud que la fíbula, es el

segundo hueso más robusto del cuerpo y con el foramen nutricio más grande del cuerpo. Como todo hueso largo, presenta dos epífisis, dos metáfisis y una diáfisis. La tibia superiormente (epífisis proximal) se articula con el fémur (sinovial condílea) y en su parte inferior (epífisis distal) con el talo (sinovial gínglimo), también se articula con la fíbula por sus dos extremos, superior e inferior. La tibia es el nombre de la flauta doble griega = aulos, también conocida como tibia.

Epífisis proximal: está formada por dos cóndilos; lateral y medial. La cara superior (meseta tibial) de los cóndilos tibiales poseen superficies articulares para los cóndilos femorales denominadas áreas articulares, entre ellas hay una eminencia intercondílea o Espina formada por los tubérculos intercondíleos medial y lateral. Ventral y dorsalmente a las eminencias se distinguen las áreas intercondíleas posterior y anterior, finalmente en el cóndilo lateral se encuentra una cara articular para la fíbula, orientada laterodorsal.

Diáfisis: tiene forma prismática triangular con tres caras y tres márgenes. El margen anterior es agudo, se origina en la tuberosidad tibial y forma la espinilla, separa las caras lateral y medial de la tibia. La línea del soleo, rugosa, se extiende oblicuamente por la cara posterior, desde el cóndilo lateral hasta el margen medial.

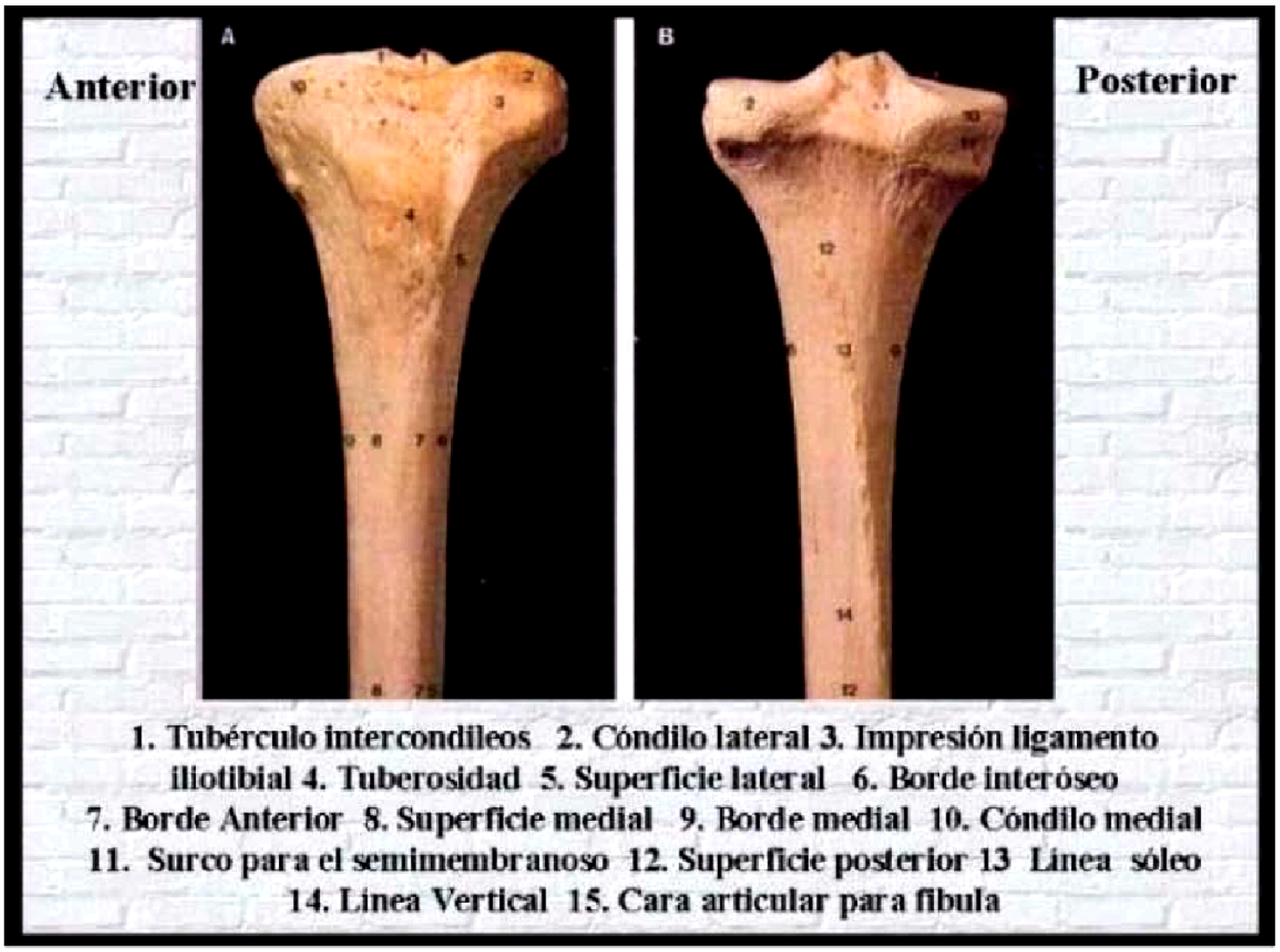

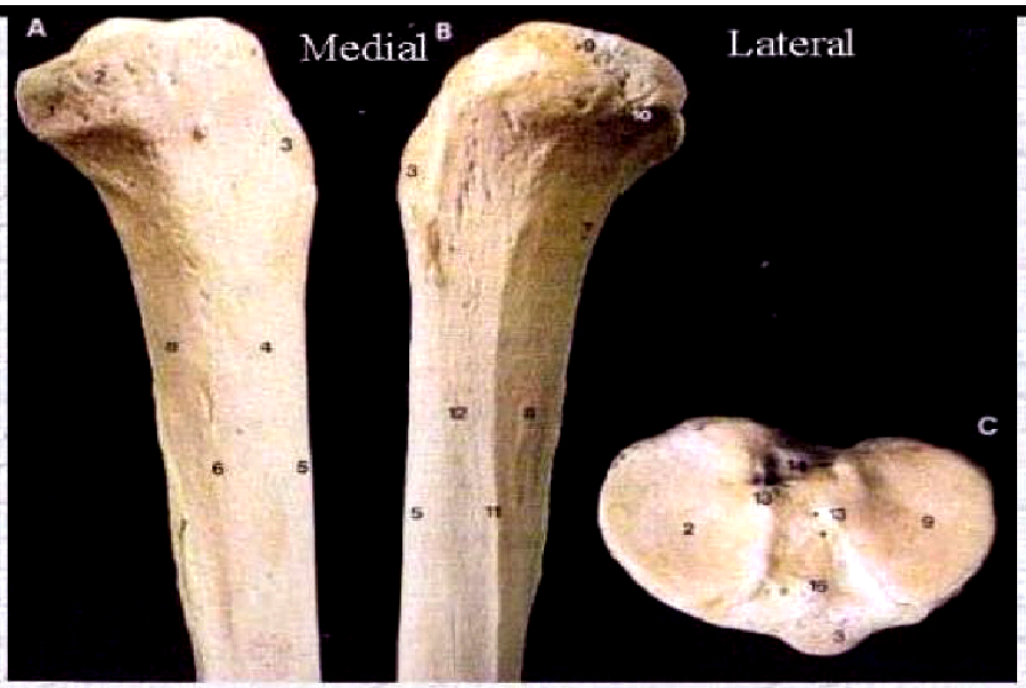

1. Surco para semimembranoso 2. Cóndilo medial 3. Tuberosidad 4. Cara medial 5. Margen anterior 6. Margen medial 7. Línea sóleo 8. Cara anterior 9. Cóndilo medial 10. Cara articular fibular 11. Borde interóseo 12. Cara lateral 13. Tubérculos intercondilares 14. Área intercondilar posterior 15. Área intercondilar anterior

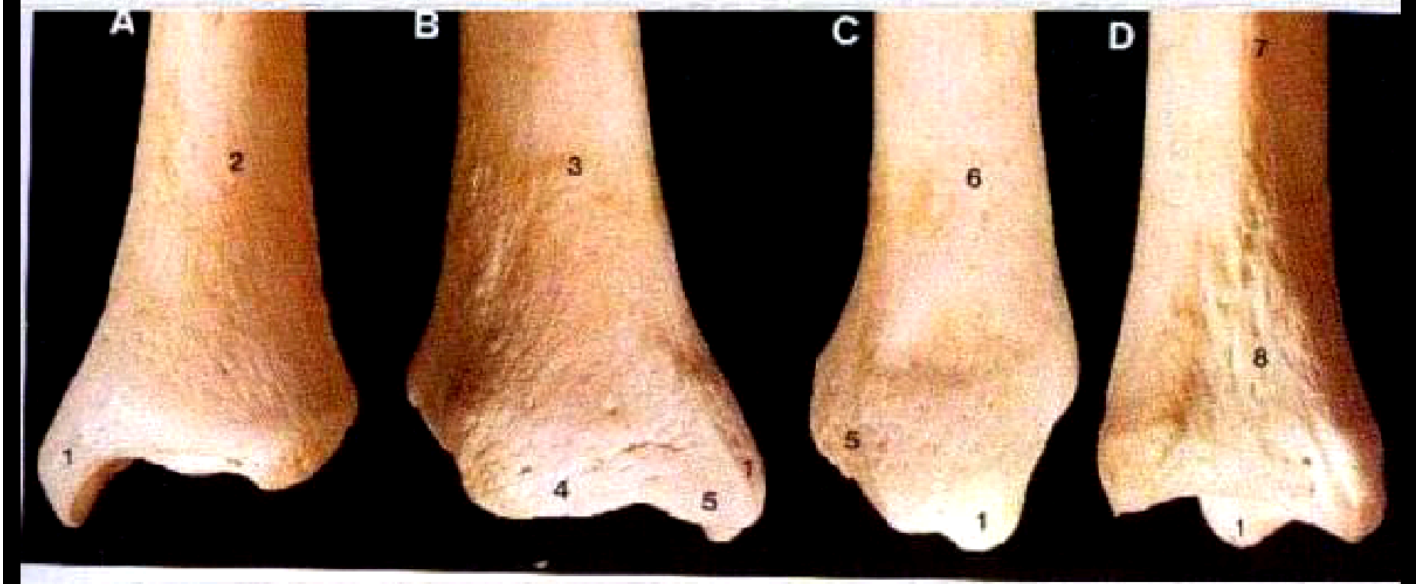

1. Maléolo medial 2. Superficie anterior 3. Superficie posterior 4. Surco Flexor largo del halux 5. Surco tibial posterior 6. Superficie medial 7. Borde Interóseo. 8. Incisura fibular

Epífisis distal o inferior: es menos voluminosa que la proximal, tiene una prolongación medial llamada maléolo medial o tibial. La cara posterior de este extremo muestra el surco maleolar y la cara inferior una cara articular para el talo.

La cara lateral presenta una incisura fibular que forma una articulación fibrosa con la epífisis distal de la fíbula.

Epífisis superior:

•**Meseta Tibial:** Cara superior de los cóndilos tibiales que posee la eminencia intercondílea, caras articulares y superficies retroespinal y preespinal.

•**Caras Articulares:** superficies articulares lisas, ligeramente excavadas denominadas cavidades glenoideas o caras articulares (la lateral es más larga y excavada que la medial). Las caras articulares están separadas una de otra en su parte media por la eminencia intercondílea (espina tibial) dividida por una incisura en dos tubérculos medial y lateral. Ventral y dorsal a la eminencia se ubican las superficies preespinal y retroespinal respectivamente que sirven de inserción a los ligamentos cruzados. Las dos cavidades glenoideas descansan en dos masas voluminosas denominadas cóndilos.

• **Cóndilos Tibiales:** El cóndilo medial presenta dorsalmente una impresión para el tendón del M. Semimembranoso. El cóndilo lateral posee en su parte posterolateral una carilla oval denominada cara fibular. Los dos cóndilos están separados dorsalmente por una incisura vertical.

• **Tuberosidad Anterior:** Ventralmente entre los cóndilos hay una superficie triangular, rugosa y llena de agujeros, llamada tuberosidad anterior. Del lado lateral de la tuberosidad anterior emerge una cresta para que se inserte el M. tibial anterior (Tubérculo de Gerdy).

Epífisis inferior:

•**Cara talar:** Cara inferior articular para la tróclea del talo.

•**Cara anterior:** Ventralmente la extremidad inferior es convexa y lisa y se corresponde con los tendones de los músculos extensores.

•**Cara dorsal:**

Dorsalmente también es convexa y presenta un canal oblicuo para el M. flexor propio del Hálux. Lateralmente se ve una excavación triangular de vértice superior para inserciones ligamentosas.

•**Maléolo Tibial o Medial:**

Medialmente la epífisis se prolonga en un proceso descendente, llamado maléolo medial, la cara medial se denomina maleolar y es subcutánea, la cara lateral presenta una cara articular para el talo, el margen anterior es rugoso para ligamentos, el margen posterior posee un canal oblicuo (para los tendones de los músculos tibial posterior y flexor común de los dedos del pie) y el vértice para la inserción del ligamento colateral tibial. El maléolo medial o tibial es más alto y anterior que el fibular.

Diáfisis Caras: medial, lateral y posterior. La cara medial, es casi plana, en su parte más superior muestra la inserción para los tendones de los músculos de la Corva. La cara lateral, excavada en forma de canal en su parte superior para el M. Tibial anterior. La cara posterior presenta una cresta oblicua en su parte superior

denominada línea del sóleo (en el labio superior se inserta el M. Poplíteo, en el intersticio se inserta el M. sóleo y en el labio inferior los músculos tibial posterior y flexor largo de los dedos). Hacia podal de la línea del sóleo se ubica el foramen nutricio.

Márgenes: anterior, medial y lateral.

El margen anterior o cresta de la tibia. El margen medial presta inserción al tabique intermuscular. El margen lateral presta inserción a la membrana interósea.

En su parte inferior se bifurca circunscribiendo de este modo un espacio triangular rugoso (para ligamentos) y una superficie articular rugosa para la fíbula.

"MÚSCULOS QUE TIENEN SU ORIGEN EN LA TIBIA

-Músculo tibial anterior. En el cuerpo de la tibia

-Músculo tibial posterior. En el cuerpo de la tibia.

-Músculo sóleo. En la tibia.

MÚSCULOS QUE TIENEN SU INSERCIÓN EN LA TIBIA

-Músculo poplíteo. - En la porción superior y posterior de la tibia.

-Músculo semimembranoso. -En el cóndilo medial de la tibia.

-Músculo semitendinoso. - En la región proximal de la superficie medial del extremo superior de la tibia

-Músculo sartorio. - En la superficie superior y antero- medial de la tibia.

-Músculo grácil o recto interno. En la parte superior de su cara medial.

Los músculos semitendinoso, sartorio y grácil o recto interno, forman la pata de ganso superficial.

-Tendón rotuliano. - Se inserta en la tibia."

Texto recuperado de: http://ra3danatomy.com/pierna/2724/; el 14/06/2021

27.3. Peroné o Fíbula. - Hueso largo que se ubica posterolateral en la pierna. Se compone de dos epífisis y una diáfisis.

Epífisis proximal: se articula con el cóndilo lateral de la tibia (sinovial, plana), se llama cabeza fibular y presenta una faceta articular y una pequeña protuberancia de la cabeza denominada ápice.

Diáfisis: Es prismática triangular, y muestra tres caras y tres márgenes, el margen anterior es el más agudo, y separa la cara lateral de la media. El margen o cresta medial limita la cara medial y posterior, y finalmente esta última está separada de la cara lateral por el margen lateral. La cara medial presenta una cresta poco elevada pero muy aguda, llamado margen interóseo en el que se

fija la membrana interósea, en esta zona la sección del hueso es irregular.

Epífisis distal o inferior: La porción lateral de este extremo se expande para formar el maléolo lateral, que tiene una cara articular para el talo. Dorsalmente a ella existe un surco profundo llamado fosa del maléolo lateral, en el que se inserta el ligamento talofibular posterior. Superior a la faceta articular existe una rugosidad en el que se inserta el ligamento interóseo de la articulación tibiofibular inferior (fibrosa, sindesmosis).

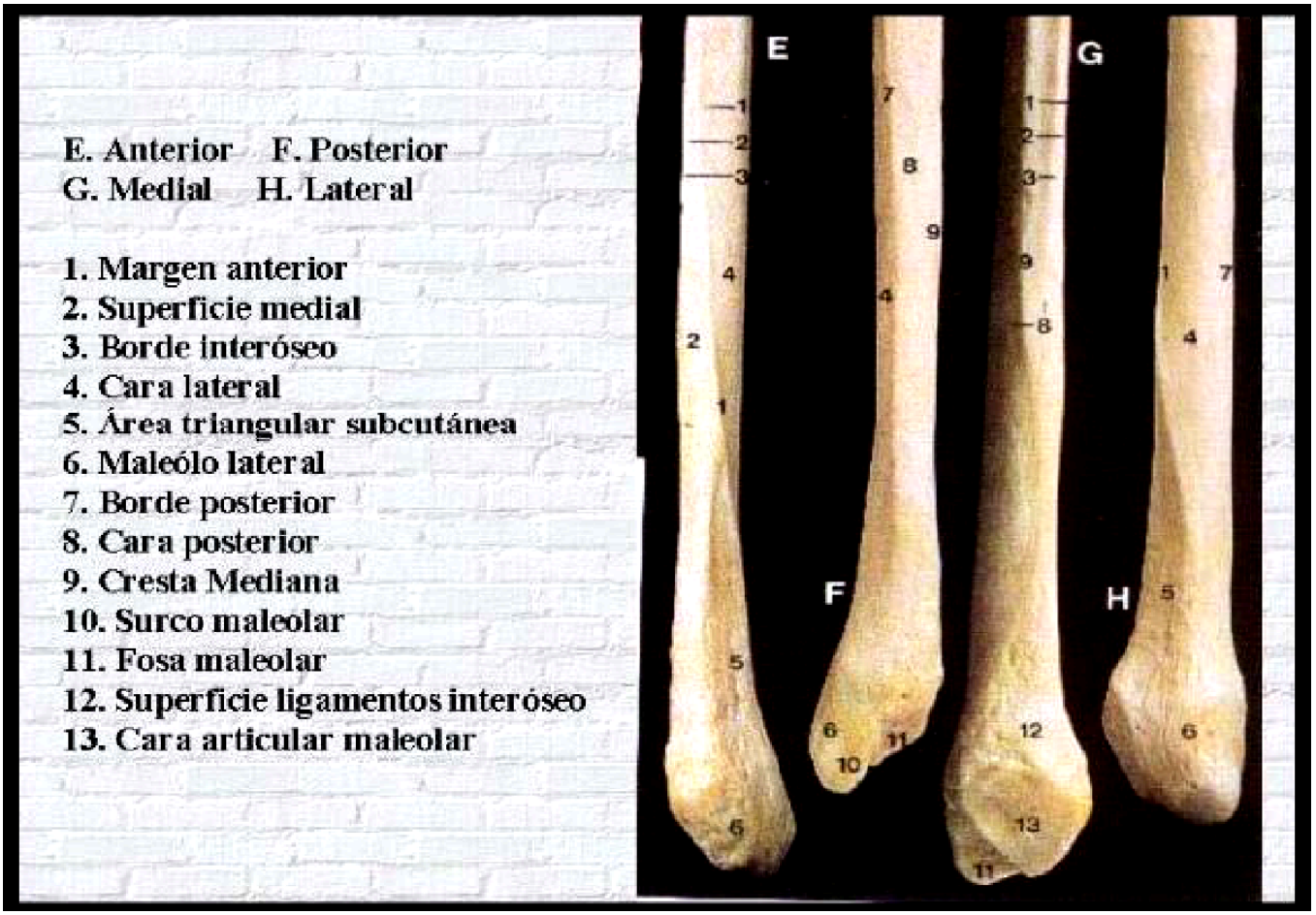

La fíbula no participa en la transmisión de fuerzas en la pierna, incluso su extirpación no afecta mayormente. Sin embargo, gracias a la membrana interósea que se inserta en ella, amplía el área de inserciones musculares, y actúan además como soporte de la tibia en cierta medida.

Epífisis superior: Llamada también cabeza fibular, presenta medial y superior una superficie plana oval para la tibia. Lateroposterior se levanta una eminencia piramidal, ápice (para el tendón del bíceps femoral, y el ligamento colateral fibular de la rodilla).

Epífisis inferior:

Está constituida por el maléolo lateral, especie de pirámide triangular, tres caras, tres bordes, una base y un ápice. La cara medial articular para la tibia y el talo y rugosa en su parte posterior para ligamentos. La cara anterolateral subcutánea. La cara posterolateral presenta un canal vertical que es continuación del canal de

los músculos fibulares. Los márgenes; anterior, lateral y posterior (para ligamentos). La base se continúa con la diáfisis. El vértice está dividido en dos eminencias por una incisura en donde se inserta el ligamento fibulocalcáneo.

Diáfisis:

Caras: lateral, medial y posterior.

La lateral excavada en su parte media presenta un canal oblicuo para los tendones de los músculos fibulares (canal de los fibulares). La cara medial se encuentra dividida por una cresta longitudinal (para el ligamento interóseo), en dos partes una anterior más pequeña (músculos extensores común de los dedos, fibular anterior y extensor propio del Hálux) y otra posterior para el tibial posterior. La cara posterior presta inserción por superior al sóleo, y en su parte media al M. Flexor propio del Hálux. En el tercio de la cara posterior se ve el foramen nutricio.

Márgenes: anterior, medial y lateral.

Anterior, delgado y cortante (cresta de la fíbula), el margen medial muy acentuado en su parte media presta inserción al M. tibial posterior. El margen lateral, redondeado y obtuso en la parte superior, es casi cortante en su parte inferior (en él se inserta el tabique fibroso que separa los fibulares de los músculos posteriores).

PIE

El pie, región anatómica que sirve de apoyo, dinámica, base de sustentación y equilibrio en la locomoción se divide en tres porciones óseas:

27.4. HUESOS DEL PIE: Tarso, Metatarso y falanges

"En total hay 26 huesos que se encargan de sujetar, estabilizar y amortiguar el pie junto con 33 articulaciones y más de 100 músculos, ligamentos y tendones. Clínicamente el pie, se puede dividir generalmente en 3 partes: Retropié, Mediopié y Antepié

HUESOS DEL RETROPIÉ

Esta parte del pie está formada por los 2 huesos más grandes, el Astrágalo y el Calcáneo que forman la articulación subastragalina. La articulación subastragalina permite que nuestros pies hagan movimientos de pronación (el pie se va hacia adentro) o de supinación (el pie se va hacia afuera), además de estabilizar y distribuir las presiones al dar y apoyar el paso.

– **CALCÁNEO**. Es el hueso más grande del pie y el que le da forma a nuestro talón. Está preparado para distribuir las presiones, ya que es el primero que recibe el impacto cuando se produce el paso. Por ello está recubierto de una gruesa capa de grasa que actúa de amortiguación. Por la parte de abajo posee una tuberosidad donde se inserta la fascia plantar.

–ASTRÁGALO. Es el segundo hueso más grande del pie y se sitúa justo encima del calcáneo. El astrágalo se encaja con la tibia y peroné para formar la articulación del tobillo, que nos permite plantarflexionar (bajar la punta del pie) o dorsiflexionar (llevar la punta del pie hacia arriba).

HUESOS DEL MEDIOPIÉ

En esta parte del pie se encuentran 5 huesos de un calibre menor a los dos anteriores:

–ESCAFOIDES O NAVICULAR. Se articula por su parte posterior con el astrágalo, por la parte lateral con el cuboides y en su cara anterior con las 3 cuñas. En su parte medial se inserta un tendón muy importante que se denomina tibial posterior.

–CUBOIDES. Con una forma que recuerda a un cubo, lo encontramos en la zona lateral del pie. Por su parte medial articula con el escafoides, por la parte posterior con el calcáneo y por su parte anterior con las bases del 4º y 5º metatarsiano.

–CUÑAS. En el pie tenemos 3 cuñas en total: cuña medial, cuña intermedia y cuña lateral. Junto con el cuboides forman la articulación tarsometatarsiana o de lisfranc, conectando con los metatarsos por sus caras anteriores.

HUESOS DEL ANTEPIÉ

Se compone de los cinco metatarsianos que forman el metarso y las catorce falanges del pie. Al igual que los dedos de la mano, el dedo gordo tiene dos falanges (proximal y distal), mientras que el resto de los dedos tienen tres falanges. Las articulaciones entre las falanges se llaman interfalángicas y las que existen entre el metatarso y las falanges se denominan metatarsofalángicas.

–METATARSOS. Son 5 huesos alargados cuya estructura es similar, pero con calibres distintos. Diferenciamos una zona final más abultada, llamada cabeza (que articula con los dedos y que es la que contacta con el suelo) y otra llamada cuerpo o diáfisis.

PRIMER METATARSIANO. Es el hueso metatarsiano de mayor calibre. Junto con la falange proximal del primer dedo forman la primera articulación metatarsofalángica que juega un papel muy importante a la hora de caminar, ya que es la que realiza el impulso en la fase final de la marcha y permite que el mecanismo de windlass se active.

2º, 3º, 4º y 5º METATARSIANO. Poseen un menor calibre y se articulan en su cabeza con su correspondiente dedo. Son los más propensos a sufrir fracturas por estrés, siendo más habitual el segundo metatarso.

–FALANGES. En total poseemos 14 falanges en cada pie. En su base, las falanges proximales se articulan con los metatarsos." https://www.podoactiva.com/es/blog/huesos-del-pie-nombres-partes-y-funciones-de-esta-anatomia-osea

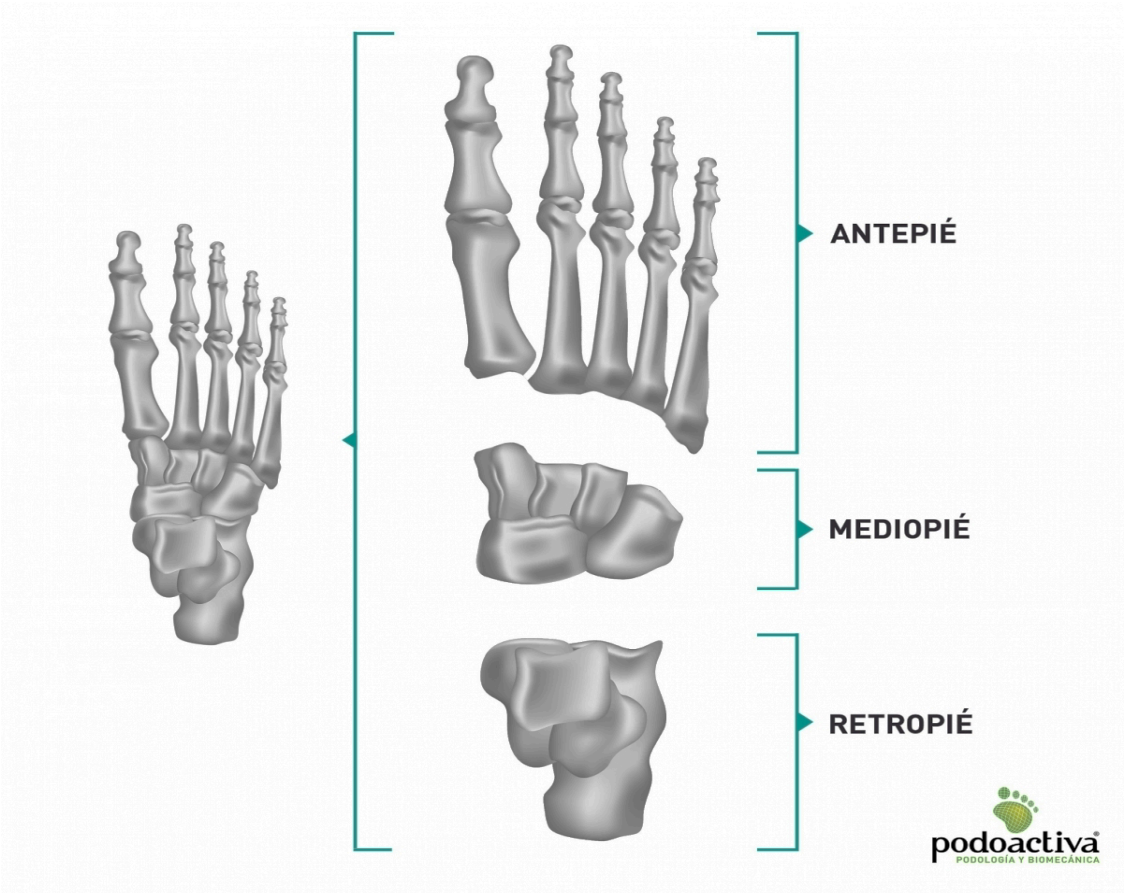

https://www.podoactiva.com/es/blog/huesos-del-pie-nombres-partes-y-funciones-de-esta-anatomia-osea

"La porción ósea de pie puede dividirse en tres partes:

Tarso, con siete huesos siendo, de atrás a delante, el astrágalo, el escafoides y tres cuñas (primera o medial, segunda o intermedia y tercera o lateral)

Metatarso, con cinco huesos largos, que se disponen de dentro afuera con los nombres de primero, segundo, tercero, cuarto y quinto.

Falanges, con catorce huesos. Se conocen con los nombres de primera o proximal, segunda o media y tercera o distal." http://www.podologiamoris.es/el-pie-introduccion

27.4.1. Tarso

Es un grupo de siete huesos cortos, situados en la parte posterior del pie, puede dividirse en dos grupos, anterior y posterior: El grupo posterior está formado por el talo (astrágalo) el calcáneo. En el grupo anterior están el escafoides (navicular), cuboides y tres huesos que se llaman cuñas o cuneiformes.

Astrágalo (Talo): transmite al pie el peso del cuerpo, es el único hueso del tarso que se articula con la tibia y la fíbula posee una cabeza, cuerpo y cuello.

•**Cabeza:** articula con el escafoides y en su cara inferior presenta la cara articular calcánea anterior.

•**Cuello:** es rugoso y presenta forámenes para vasos sanguíneos.

•**Cuerpo**: posee en su cara superior la tróclea para articular con la tibia. A los lados del cuerpo se observan las caras maleolares lateral y medial para articular con fíbula y tibia respectivamente. La cara maleolar lateral termina en el proceso lateral del talo. La cara inferior del cuerpo posee las caras articulares calcánea media y calcánea anterior, entre ellas se ubica el surco del talo. Dorsalmente se ubica el proceso posterior del talo formado por dos tubérculos (medial y lateral) que dejan entre ellos el surco para el tendón del músculo flexor largo del Hálux.

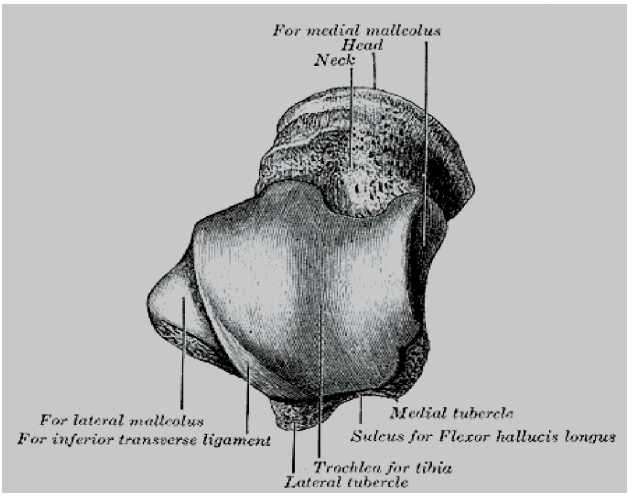

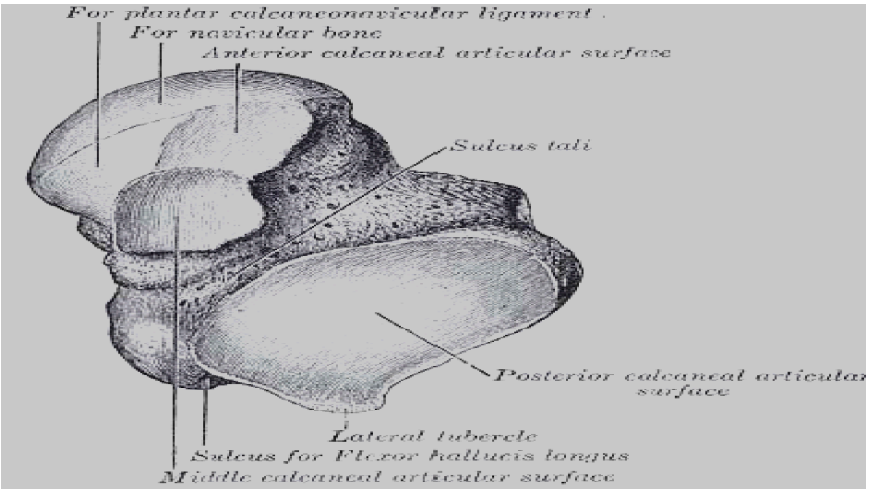

Calcáneo: es el mayor hueso del tarso, su extremo dorsal forma la gran tuberosidad calcánea. El tendón calcáneo (Aquiles) se inserta en el área rugosa de la tuberosidad. La cara anterior del calcáneo se articula con el cuboides (sinovial, encaje recíproco) y en la cara superior existen normalmente superficies articulares para el talo (sinovial, plana) cara articular talar anterior, media y cara articular talar posterior. Entre las caras articulares media y posterior existe el surco calcáneo, que al articular con el talo forma el seno del tarso. En este surco se ubica el ligamento talo calcáneo interóseo. Existe una proyección medial de la cara superior del calcáneo que soporta la carilla talar media llamada sustentáculo del talo. En la cara lateral del calcáneo se ubica la tróclea fibular.

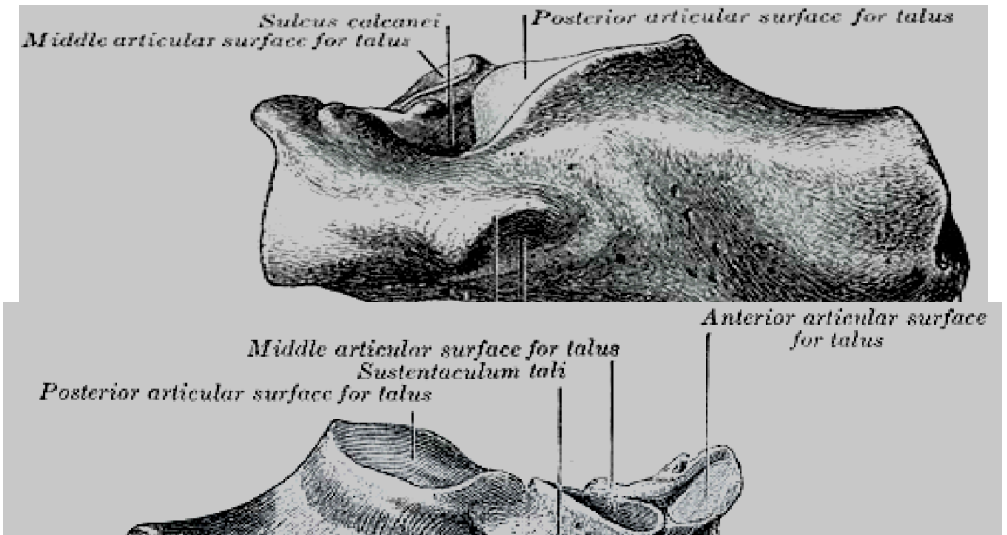

Escafoides: se articula proximalmente con la cabeza del talo (sinovial, esferoidea) y distalmente con las tres cuñas mediante carillas planas separadas por pequeñas crestas (sinovial, plana). La tuberosidad del escafoides se dirige plantar y medialmente.

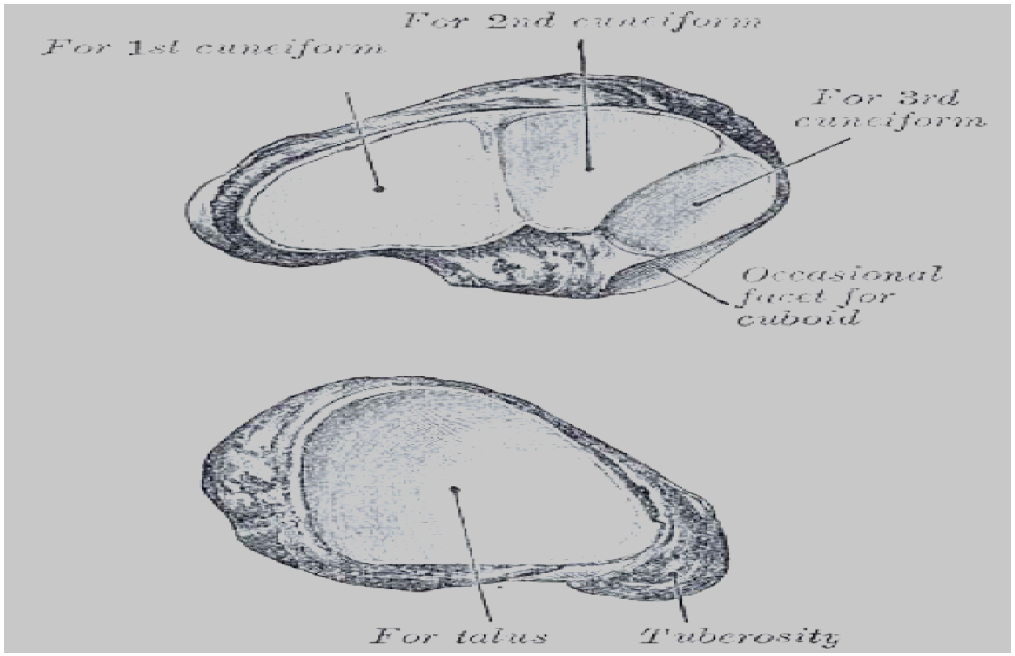

Cuboides: la cara lateral del cuboides es más corta que la medial, distalmente se ven dos carillas separadas por una cresta para el cuarto y quinto metatarsiano.

Medialmente se articula con la cuña lateral y a veces con el navicular por medio de una pequeña carilla. Hacia posterior se dirige el proceso calcáneo que lleva una cara articular para éste. La cara inferior presenta un surco para un tendón del fibular y dorsalmente al surco una cresta llamada tuberosidad del cuboides.

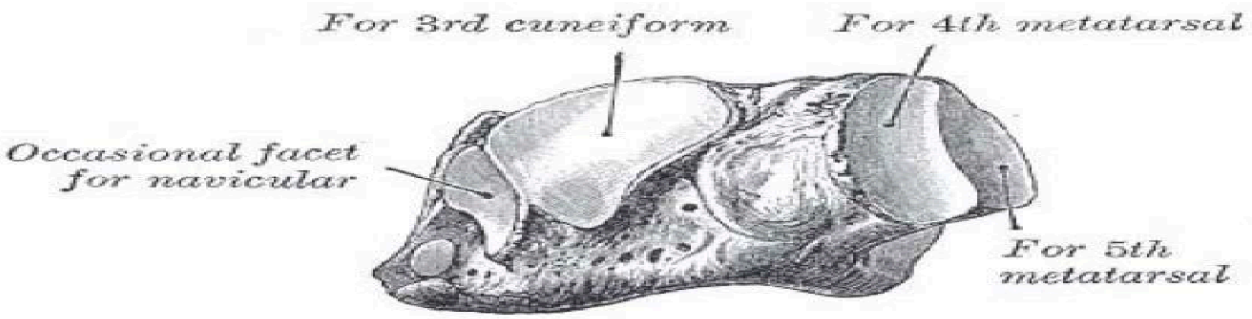

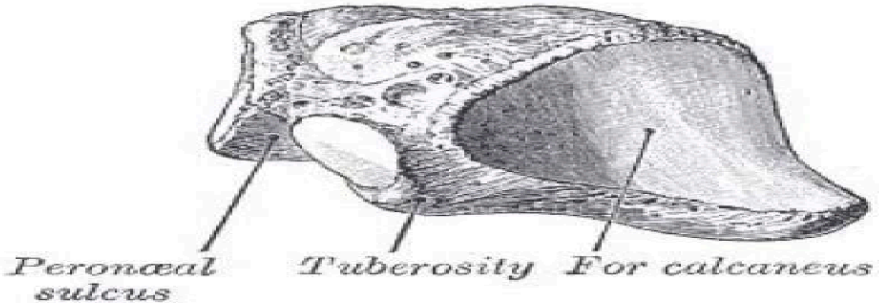

Cuñas: son huesos cuneiformes, que se distinguen por su tamaño y posición. La cuña medial es la mayor, y la más pequeña es la intermedia. En una visión plantar, la cuña medial muestra una cara ancha y convexa, mientras que la intermedia y lateral, presenta bordes agudos. Vistas desde el dorso del pie, sucede lo contrario, las que eran redondas por abajo, son puntiagudas. Proximalmente las tres cuñas se articulan con el navicular y distalmente con los tres primeros metatarsianos. Al ser la cuña intermedia la más corta, la base del segundo metatarsiano encaja entre las tres cuñas articulándose. La cuña lateral tiene a veces una carilla para el cuarto metatarsiano y constantemente una para el cuboides. Finalmente, las tres cuñas se articulan entre sí.

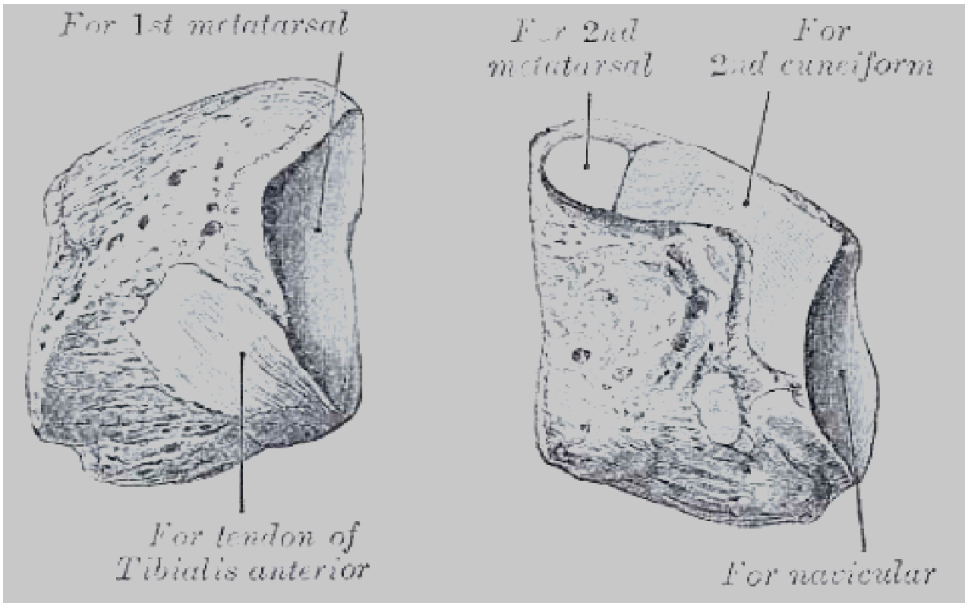

Primer Cuneiforme: Vistas Anteromedial y Posteroteral

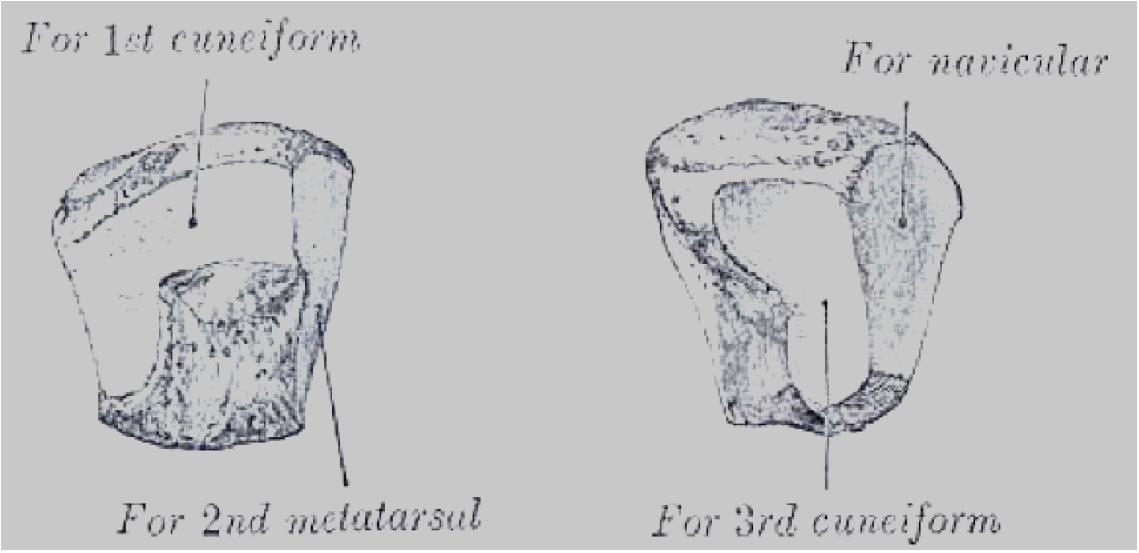

Segundo Cuneiforme: Vistas Anterolateral y Posteromedial

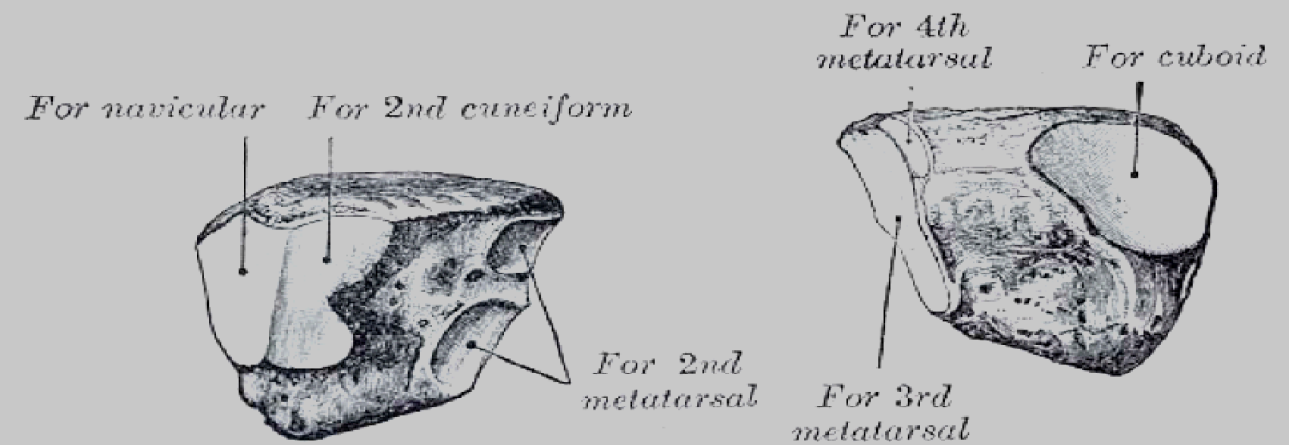

Tercer Cuneiforme: Vistas Posteromedial y Anterolateral

27.4.2. Metatarso

Son cinco huesos largos, en ellos se distingue una base, un cuerpo y una cabeza.

• **Primer metatarsiano**: es más grueso y más corto, su base presenta una cara lateral que se articula con el segundo metatarsiano y una cara posterior que se articula con la cuña medial. La cabeza muestra en su cara plantar una pequeña cresta, y a ambos lados de ella dos surcos en los que se sitúan los huesos sesamoideos. En la base se encuentra el proceso estiloides para el fibular largo.

• **Segundo al cuarto metatarsianos:** son más delgados que el primero y sus bases más anchas dorsalmente que plantarmente, estas bases se articulan proximalmente con las cuñas y el cuboides y a ambos lados con los metatarsianos vecinos.

• **Quinto metatarsiano:** aparte de sus articulaciones, difiere de los demás por la presencia de una tuberosidad o proceso estiloides en la parte lateral de su base para el fibular cortó.

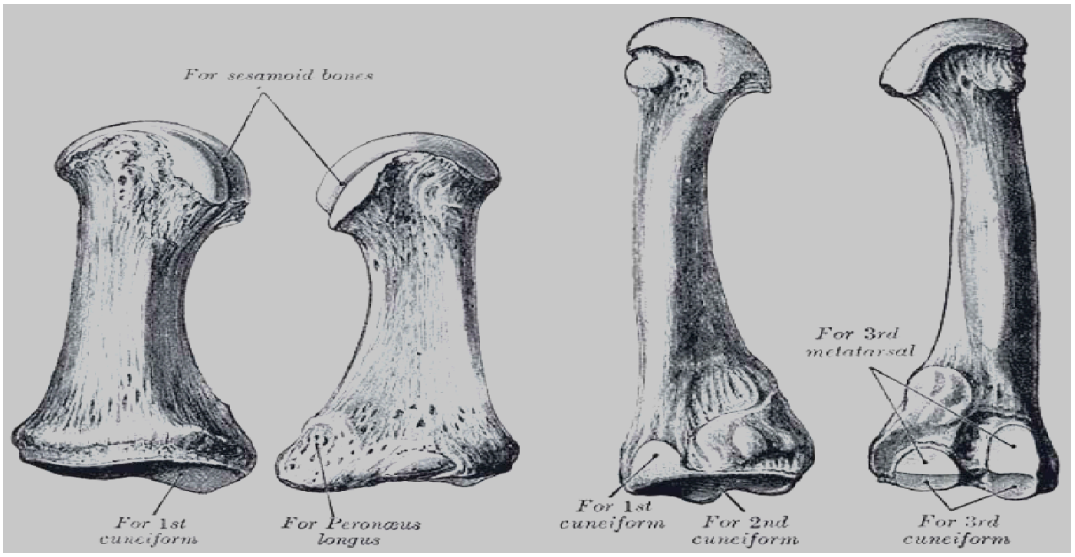

Primer Metatarsiano **Segundo Metatarsiano**

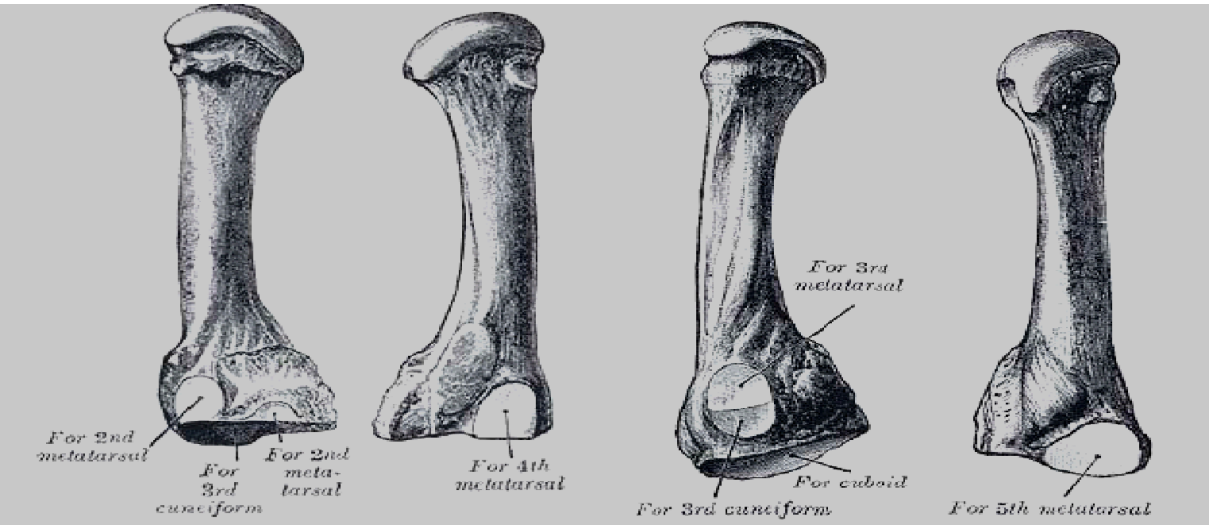

Tercer Metatarsiano **Cuarto Metatarsiano**

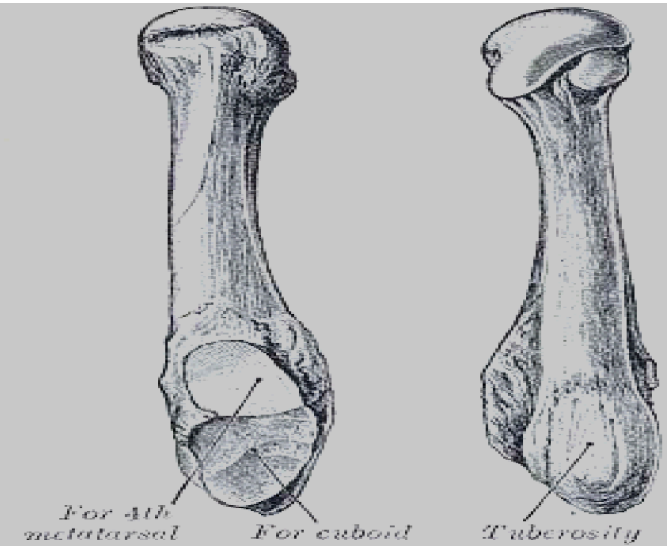

27.4.3. Falanges

Los dedos del segundo al quinto tienen tres falanges; proximal, media y distal. El primer dedo sólo tiene dos falanges, proximal y distal. Cada falange tiene una base, un cuerpo o diáfisis y una cabeza. La falange distal muestra en su extremo una tuberosidad.

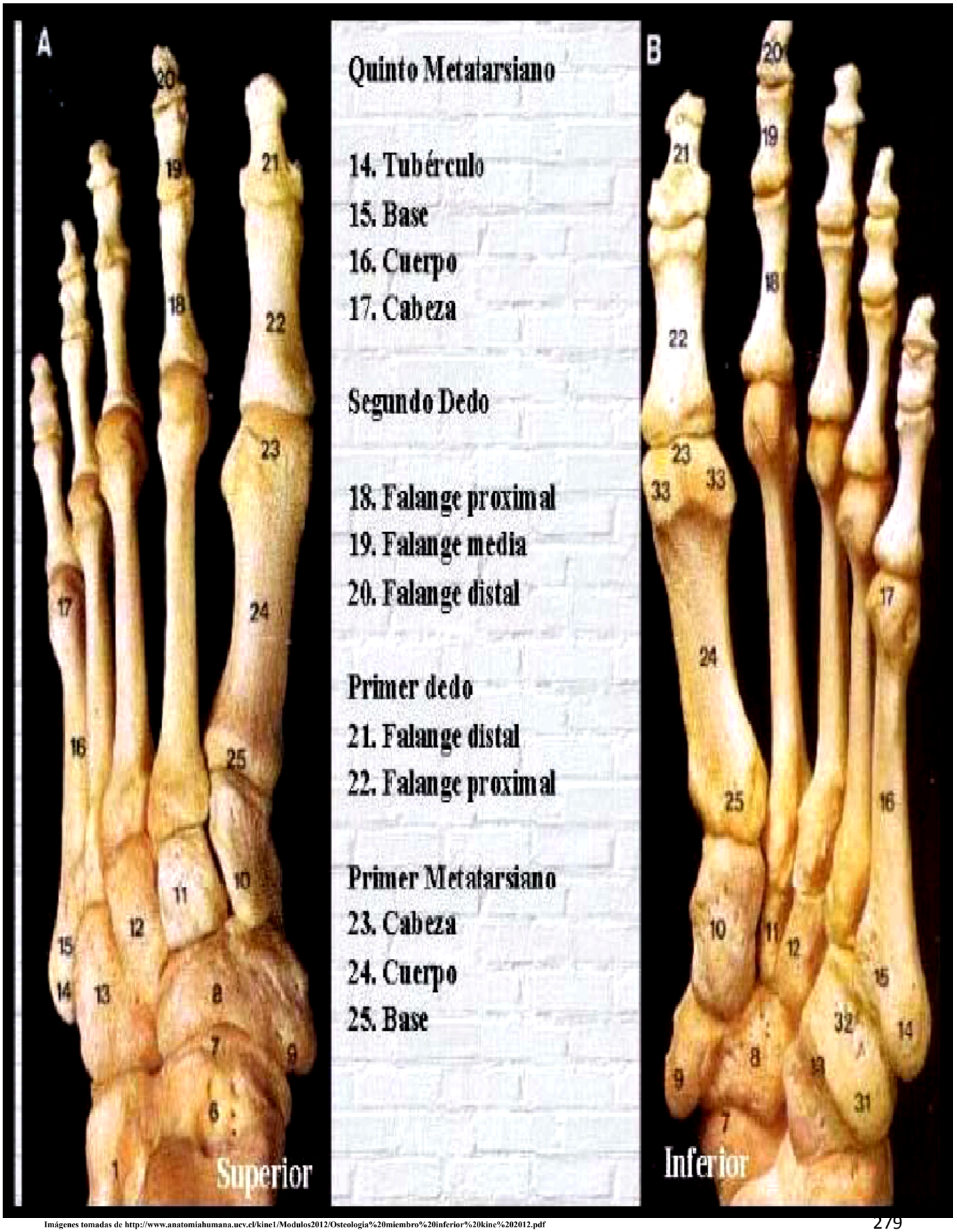

Quinto Metatarsiano

14. Tubérculo
15. Base
16. Cuerpo
17. Cabeza

Segundo Dedo

18. Falange proximal
19. Falange media
20. Falange distal

Primer dedo

21. Falange distal
22. Falange proximal

Primer Metatarsiano

23. Cabeza
24. Cuerpo
25. Base

Imágenes tomadas de http://www.anatomiahumana.ucv.cl/kine1/Modulos2012/Osteologia%20miembro%20inferior%20kine%202012.pdf

Extremidad inferior

1. ilion
2. articulación sacroilíaca
3. articulación lumbosacra
4. espina iliaca anterior superior
5. espina iliaca anterior inferior
6. trocánter mayor
7. trocánter menor
8. sacro
9. cóccix
10. sínfisis del pubis
11. agujero obturador
12. rama del isquion inferior
13. espina ilíaca posterosuperior
14. apófisis espinosa
15. espina ilíaca posteroinferior
16. espina isquiática
17. cabeza del fémur
18. cuello del fémur
19. tuberosidad isquiática
20. diáfisis del fémur
21. línea áspera
22. tuberosidad
23. condilo interno del fémur
24. condilo externo del fémur
25. rótula (choquezuela)
26. peroné
27. diáfisis de la tibia
28. cabeza del peroné
29. tarso
30. metatarso
31. falanges
32. maleolo interno
33. astrágalo
34. maleolo externo
35. calcáneo

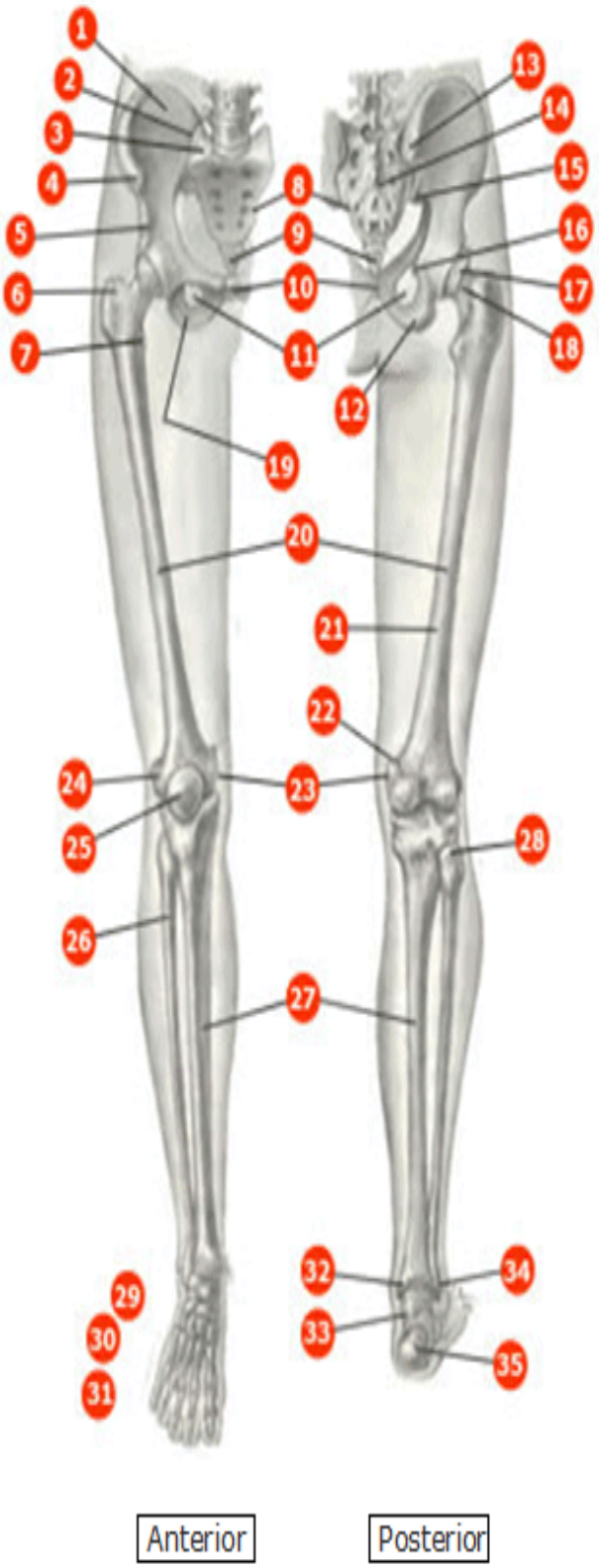

Fuente: Jacob SW, Francone CA, Lossow WJ. Anatomía y Fisiología Humana. 4ª ed. Méjico: Nueva Editorial Interamericana; 1988. p. 127.

28. Extremidades Superiores

Clavículas: 1 x 2=2

Omóplatos: 1x2= 2

Húmero (brazo): 1 x 2 =2

Cubito y radio (antebrazo): 2 x 2= 4

Carpo (muñeca): 8 x 2 = 16

Metacarpo (mano): 5 x 2 = 10

Falanges (dedos): 14 x 2 = 28

Haciendo un total de 32 huesos por c/ u de las extremidades, es decir 64 huesos, las dos extremidades.

28.1. Cintura Escapular

Los huesos que integran la cintura torácica (escapular o pectoral) revisten especial importancia dados los reparos para el conocimiento y localización de las arterias y nervios de la base del cuello, así como de los músculos que se insertan en ellos, como los infrahioideos, los escalenos y los esternocleidomastoideos. Por ello se presenta aquí una breve descripción anatómica de los huesos que conforman esta cintura: la clavícula y la escápula, a los que se añade el esternón y la primera y segunda costillas.

La cintura torácica une los huesos de los segmentos libres de los miembros superiores con el esqueleto axial postcráneo.

Imagen tomada de http://gsdl.bvs.sld.cu/cgi-bin/library?e=d-00000-00---off-0estomato--00-0----0-10-0---0---0direct-10---4-------0-1l--11-es-50---20-about---00-0-1-00-0-0-11-1-0utfZz-8-00&a=d&c=estomato&cl=CL1&d=HASH01be2f72f5d5c77638fcc9c1.5.9.1

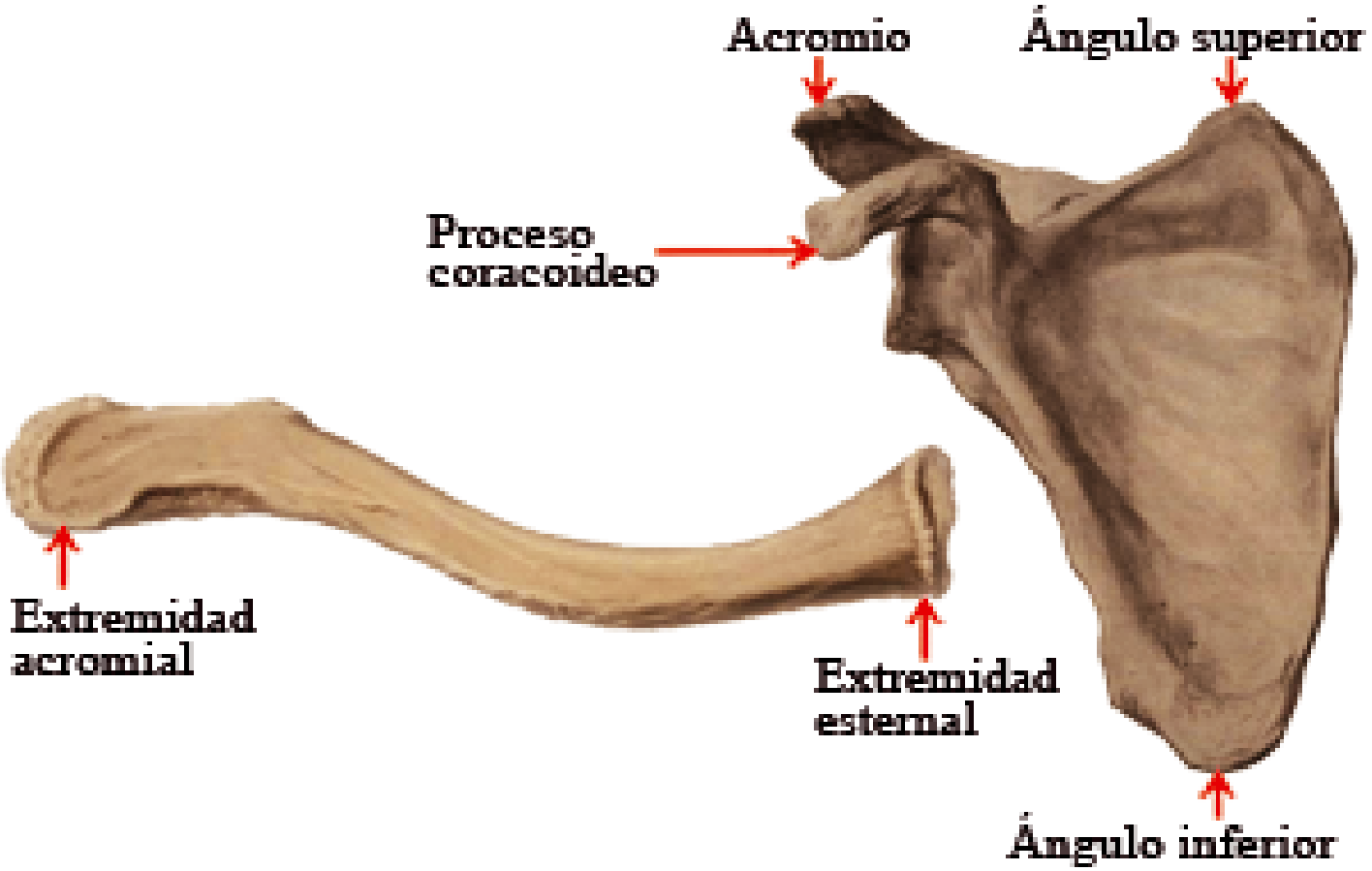

28.1.1. Clavícula

"La clavícula es un hueso largo que une el omóplato con el tronco, tiene forma de S. Tiene una extremidad interna y una externa, una cara superior y una posterior.

Es ligeramente cóncava hacia abajo, Se inserta el musculo deltoides y el trapecio, en el borde anterior el pectoral mayor y en la parte superior interna el esternocleidomastoideo y el esternocleidohiodeo. En el canal subclavio se inserta el músculo subclavio. La clavícula se articula con la carilla del manubrio del esternón y con el acromion de la escápula." Recuperado de http://jchavezs97.blogspot.com/2016/03/miembro-superior-omoplato-y-clavicula.html

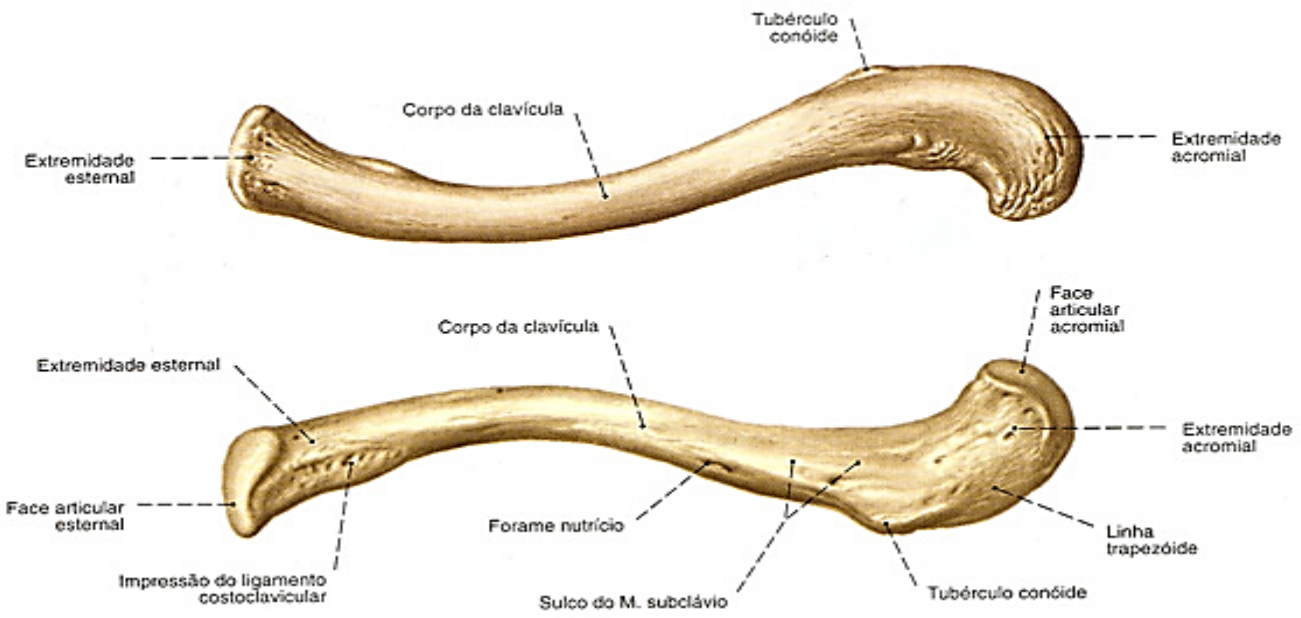

Imagen tomada de: https://pbs.twimg.com/media/BhlL7f2CIAExTze.png

Imagen tomada de: https://image.slidesharecdn.com/clavicula-160126222502/95/cintura-escapular-osteologia-y-anexos-9-638.jpg?cb=1466806530

"La clavícula es un hueso largo, par y encorvado. Está situada entre el esternón y la escápula, y junto con la mandíbula es uno de los dos huesos donde aparecen los primeros centros de osificación, en la sexta semana de desarrollo. Filogenéticamente es un hueso que se ha trasladado de la cabeza al miembro superior.

En ella destacan dos extremidades (esternal y acromial), dos caras (superior e inferior) y dos bordes (anterior y posterior).

– Cara superior. Es a planada lateralmente y redondeada medialmente. Es una superficie subcutánea que forma una eminencia transversal debajo de la piel, fácilmente identificable en los sujetos delgados. Por dentro se inserta el músculo esternocleidomastoideo y hacia el extremo acromial, el trapecio y el deltoides.

– Cara inferior. En esta cara se encuentra el agujero nutricio del hueso. Se encuentra relacionada con la cara superior de la primera costilla y en ella se destacan en dirección de medial a lateral: una superficie rugosa para la inserción del ligamento costoclavicular; el surco subclavio, donde se aloja el músculo del mismo nombre; una zona rugosa, por fuera, donde toman inserción los ligamentos conoides y trapezoide.

– Borde anterior. Es convexo por dentro, donde toma inserción el músculo pectoral mayor, y cóncavo por fuera, donde toma inserción el músculo deltoides. Este borde es fácilmente palpable en toda su longitud debajo de la piel.

– Borde posterior. A la inversa del borde anterior, el borde es cóncavo por dentro y convexo hacia fuera. Es un borde delgado por cuyo interior se inserta el esternocleidomastoideo. La parte media es lisa y hacia afuera presta inserción al trapecio y al deltoides.

– Extremidad esternal. Es voluminosa y presenta la superficie esternal para la articulación con el esternón. Su forma es variable.

– Extremidad acromial. Es aplanada en el sentido vertical y presenta una superficie plana para su articulación con el acromion de la escápula. La clavícula es de origen mixto: de osificación membranosa y cartilaginosa."

Recuperado de http://gsdl.bvs.sld.cu/cgi-bin/library?e=d-00000-00---off-0estomato--00-0----0-10-0---0---0direct-10---4-------0-1l--11-es-50---20-about---00-0-1-00-0-0-11-1-0utfZz-8-00&a=d&c=estomato&cl=CL1&d=HASH01be2f72f5d5c77638fcc9c1.5.9.1

28.1.2. "Escápula. - El hueso escápula u omóplato es un hueso del hombro. Está situado en la parte superior y posterior del tórax y se extiende de la segunda a la séptima costilla, es par, plano, ancho, delgado y de forma triangular.

Consta de un cuerpo, una espina que termina por fuera en el acromion y una apófisis coracoides. El cuerpo es traslúcido por encima y por debajo de la espina, aunque es más grueso en sus bordes. El cuerpo, a su vez, está formado por:

A) dos caras, anterior y posterior;

B) tres bordes, superior, interno y externo, y

C) tres ángulos, superior, lateral e inferior

Se encuentra en la parte posterior y superior del tórax que cubre de la segunda a la séptima costilla; forma con la clavícula el esqueleto del hombro. Se articula con la clavícula y con el húmero.

Caras

Cara costal o anterior: Esta cara es la que se encuentra en la parte posterior del tórax, del cual está separada por el serrato mayor. Es cóncava en casi toda su extensión, a esta concavidad se le llama "fosa subescapular", donde se insertan las láminas tendinosas del músculo subescapular. Medialmente a la fosa subescapular y a lo largo del borde medial, se observa una superficie rugosa y alargada en la cual se fija el músculo serrato anterior

Cara dorsal o posterior: Es convexa y está dividida en dos partes desiguales por la espina en una "fosa supraespinosa" y la "fosa infraespinosa". La fosa supraespinosa es lisa y sirve de inserción al músculo supraespinoso. La fosa infraespinosa se encuentra dividida en dos partes por una cresta que discurre a lo largo de su borde lateral, la parte medial sirve para la inserción del músculo infraespinoso; la parte lateral está subdividida, por una cresta oblicua, en dos zonas se secundarias: una superior donde se inserta el redondo menor y otra inferior donde se inserta el redondo mayor. Ambas fosas se comunican por la parte externa por medio de la "escotadura espino-glenoidea"

Bordes

Borde superior o cervical: Es corto, delgado y afilado, y está interrumpido en su unión con la apófisis coracoides por la "escotadura coracoidea" (escotadura escapular), por la que discurre el nervio supraescapular. A menudo, esta escotadura está cerrada parcial o totalmente por un ligamento que se osifica, llamado "ligamento coracoideo" Medialmente a la escotadura se inserta el músculo omohioideo.

Borde Medial o espinal: Es el más largo de los tres, sigue paralelo y unos 5 cm. lateral a las apófisis espinosas de las vértebras torácicas. Superiormente a la espina se inserta el músculo romboides menor, e inferiormente el romboide mayor.

Borde Lateral o axilar: Es una cresta delgada pero rugosa que en su parte superior presenta el "tubérculo infraglenoideo", donde se fija el tendón de la cabeza larga del tríceps braquial. Este borde suele presentar un surco para la arteria circunfleja escapular.

Tanto el borde interno como el externo son palpables en el sujeto vivo.

Ángulos

Ángulo superior: Se sitúa en la unión de los bordes superior y medial, y forma un ángulo de casi 90°. Sirve de inserción al músculo elevador de la escápula.

Ángulo inferior: Resulta de la unión de los bordes medial y lateral. Es grueso, redondeado y rugoso. Este ángulo presenta movimientos amplios cuando se abduce (aleja) el brazo, y es un punto de referencia importante al estudiar los movimientos de la escápula.

Ángulo externo: Resulta de la unión de los bordes lateral y superior. Está engrosado para formar la cabeza de la escápula." Recuperado de http://anatomia-descriptiva.blogspot.com/2007/06/escapula.html

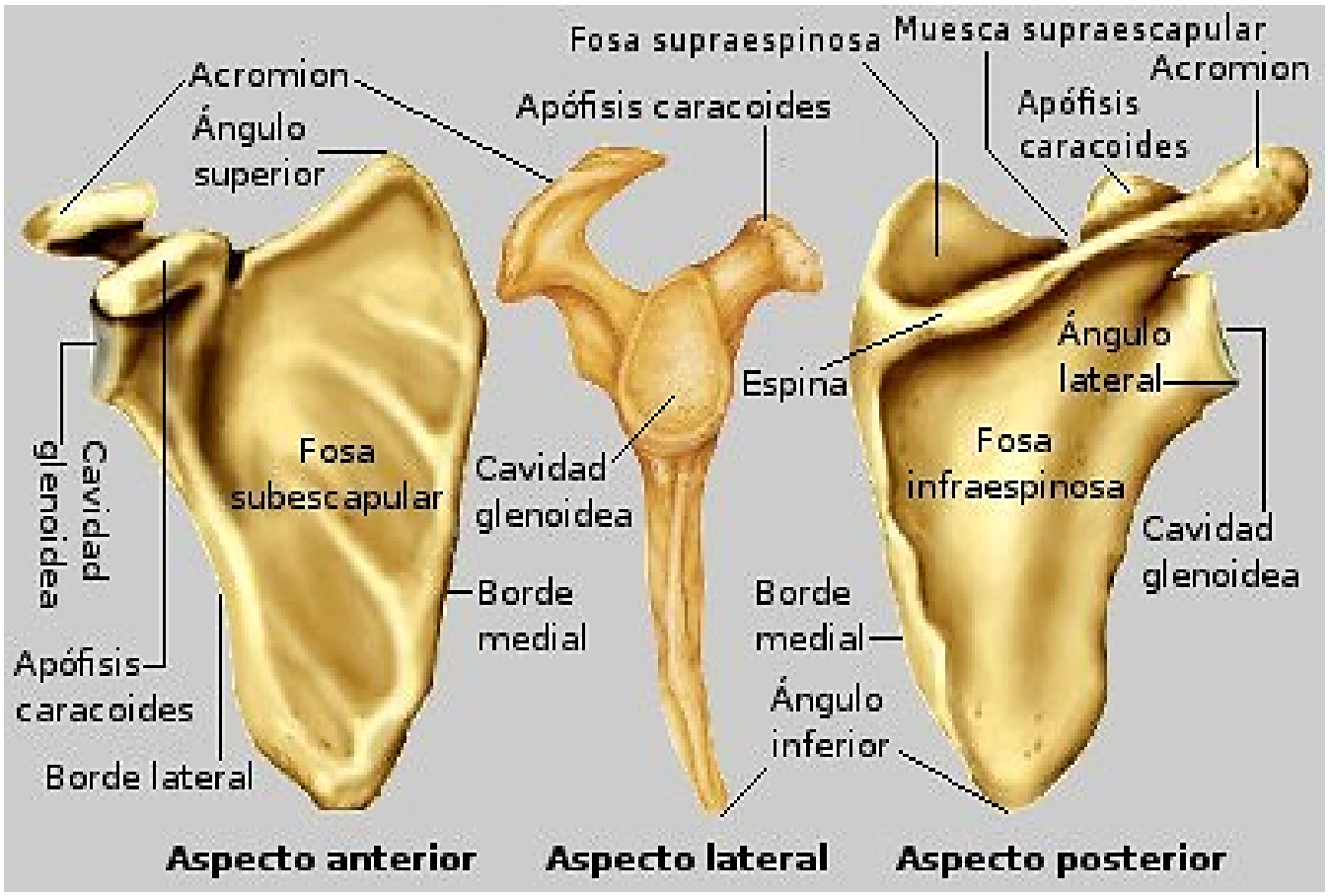

Imagen tomada de: http://www.sabelotodo.org/anatomia/imagenes/escapula.jpg

Escápula Izquierda
Visión Dorsal

1. Proceso Coracoides
2. Incisura Escapular
3. Margen Superior
4. Fosa Supraespinosa
5. Ángulo Superior
6. Espina de la Escápula
7. Margen Medial
8. Fosa Infraespinal
9. Ángulo Inferior
10. Margen Lateral
11. Cuello
12. Ángulo Lateral
13. Ángulo Acromial
14. Acromion

Escápula Izquierda
Visión Lateral

1. Proceso Coracoides
2. Tubérculo Supraglenoídeo
3. Cavidad Glenoidea
4. Fosa Supraespinal
5. Espina de la Escápula
6. Acromion
7. Fosa Infraespinal
8. Ángulo Inferior
9. Margen Lateral
10.- Tubérculo Infraglenoideo

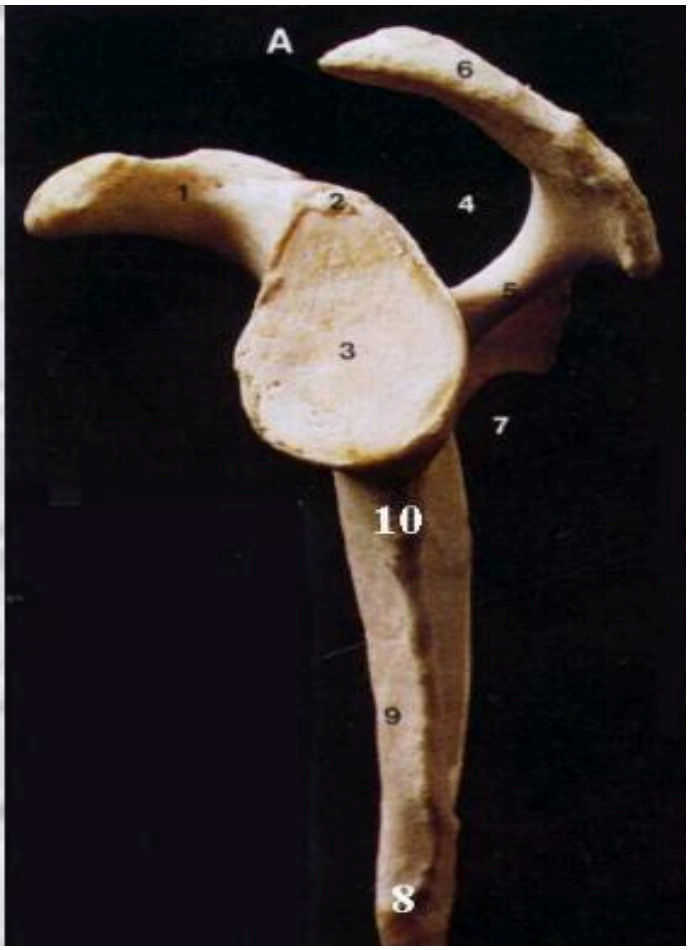

Imágenes tomadas de

:https://www.google.com.ec/search?biw=1440&bih=791&tbm=isch&sa=1&q=escapula+y+sus+partes&oq=Escapula+y&gs_l=psy-ab.1.0.0l4.1428352.1428834.0.1431378.2.2.0.0.0.0.395.603.2-1j1.2.0.dummy_maps_web_fallback...0...1.1.64.psy-ab..

Escápula Izquierda
Visión Ventral

1. Proceso Coracoides
2. Incisura Escapular
3. Margen Superior
4. Fosa Supraespinosa
5. Ángulo Superior
6. Espina de la Escápula
7. Margen Medial
8. Fosa Infraespinal
9. Ángulo Inferior
10. Margen Lateral
11. Cuello
12. Ángulo Lateral
13. Ángulo Acromial
14. Acromion

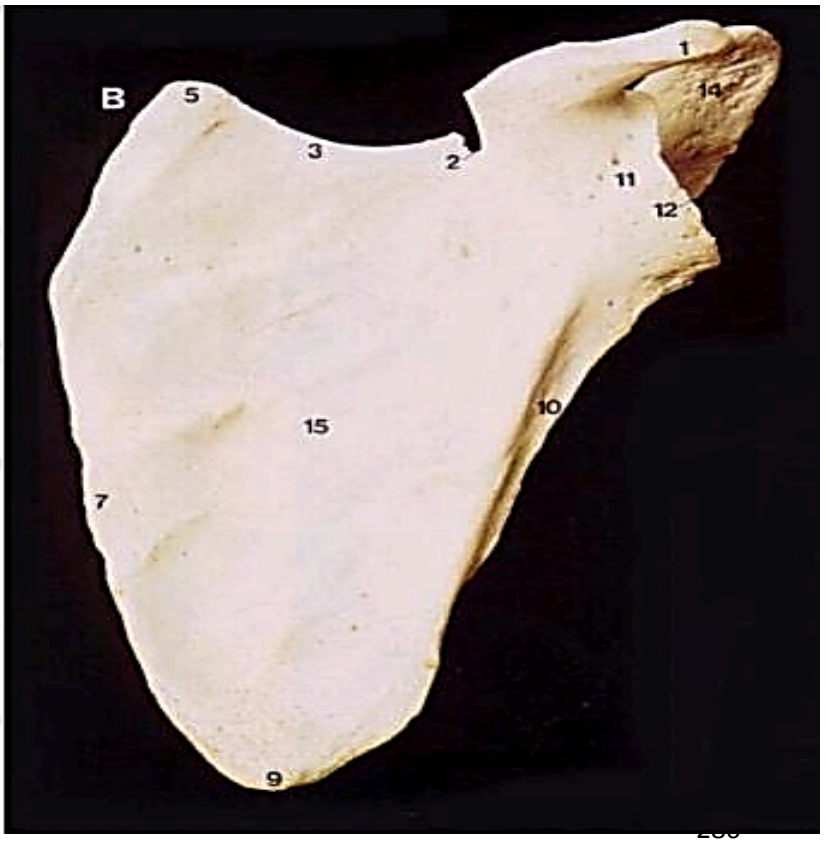

0.2.601...0i67k1.0.GycWFpPTeSE#imgrc=mM1YwItQrjLkbM:

28.2. Extremidades superiores

28.2.1. "Húmero. - El húmero es un hueso largo, formado por dos epífisis, una diáfisis y dos metáfisis.

Epífisis Superior

La epífisis superior del húmero participa en la articulación escápulo-humeral. La porción propiamente articular es la cabeza del húmero, superficie redondeada con forma de 1/3 de esfera, lisa, orientada medialmente, hacia arriba y atrás.

Abajo y lateralmente la cabeza está limitada por el cuello anatómico, separa la cabeza de la parte no articular de la epífisis superior.

Troquiter o Tubérculo Mayor: es una saliente ósea, ubicada en la parte lateral y superior de la epífisis humeral.

Troquín o Tubérculo Menor: es una saliente ósea ubicada anterior y medialmente en la epífisis superior del húmero.

Corredera Bicipital: llamada también surco intertubercular o canal bicipital. Se encuentra delimitada por el Troquín y el Troquíter. Por ella transcurre el tendón de inserción de la porción larga del músculo bíceps braquial.

Cuello Quirúrgico: línea poco definida que marca el límite entre la epífisis superior y la diáfisis.

Diáfisis o Cuerpo

Es prácticamente rectilíneo, da una falsa impresión de torsión sobre su eje.

En la cara anterolateral presenta una elevación, es la tuberosidad deltoidea, donde se van a insertar el músculo deltoides (por arriba) y el braquial anterior (por debajo).

En la cara anterolateral presenta el agujero nutricio.

En la cara posterior presenta una depresión oblicua de arriba hacia abajo y de medial a lateral llamada canal de torsión o surco radial. No se tata que el hueso esté torcido, sino que trayecto del voluminoso nervio radial es el que determina la impresión ósea.

Epífisis Inferior

Participa en la articulación del codo. Aplanada de adelante hacia atrás, está extendida en sentido transversal.

Las superficies articulares corresponden al cúbito y al radio. La parte medial de la superficie articular es la tróclea del húmero, como toda tróclea tiene forma de polea o de corredera. La garganta de la polea pasa de la cara anterior a la cara posterior de la epífisis inferior. Lateralmente a la tróclea se encuentra el cóndilo, de forma elipsoide como todo cóndilo, solo se desarrolla en la cara anterior e inferior de la epífisis inferior del húmero, borrándose en la cara posterior.

Entre la tróclea y el cóndilo se extiende el canal cóndilo-troclear.

Por encima de estas superficies articulares, lisas (tróclea y cóndilo) se excavan tres fositas:

1) Fosa Radial o Fosita Supracondílea: en la parte lateral de la cara anterior.

2) Fosita Coronoidea: en la parte medial de la cara anterior.

La cabeza radial y la apófisis Coronoidea se alojan en estas fositas durante la flexión del codo.

3) Fosa Olecraneana: se ubica en la cara posterior de la epífisis del húmero, por encima de la tróclea, aloja al olecranon durante la extensión del codo.

Dos salientes laterales completan la epífisis inferior:

Epicóndilo: saliente ósea marginal lateral (hacia afuera)

Epitróclea: saliente marginal medial (hacia adentro)" Recuperado de http://doctorhouseandvallejo.blogspot.com/2015/11/humero.html

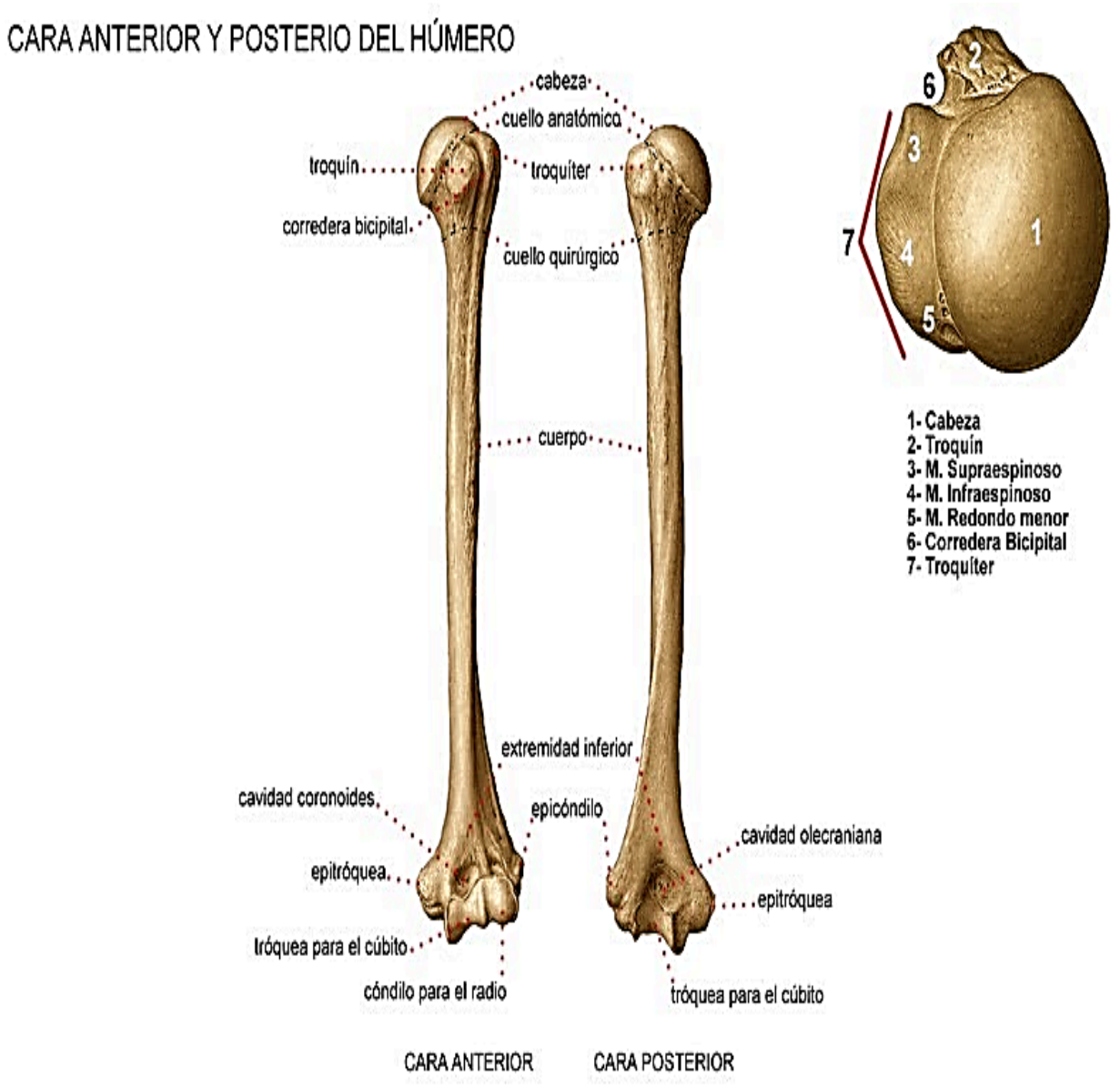

Imagen tomada de http://doctorhouseandvallejo.blogspot.com/2015/11/humero.html

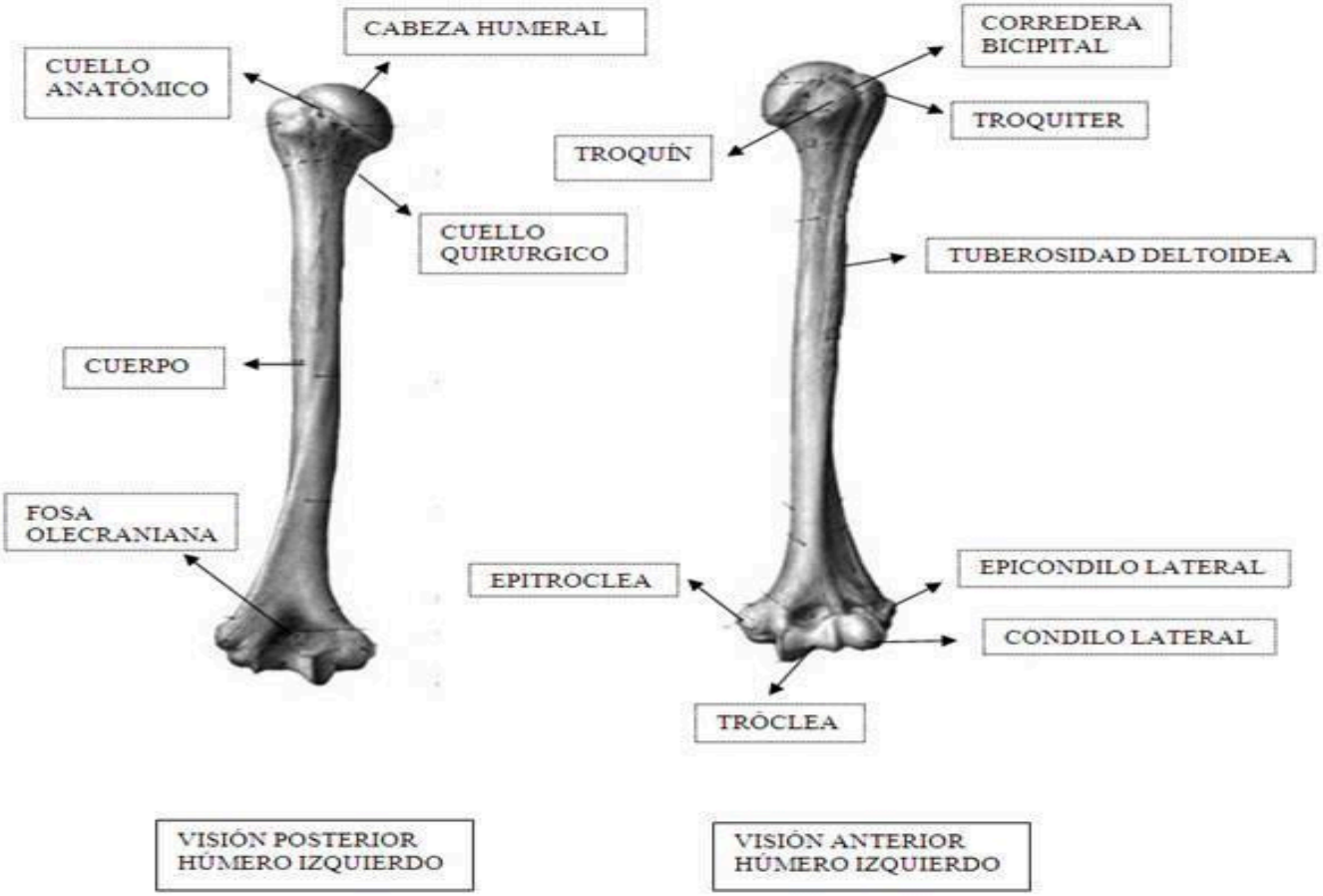

Imagen tomada de http://www.monografias.com/trabajos97/apuntes-anatomia/apuntes-anatomia.shtml

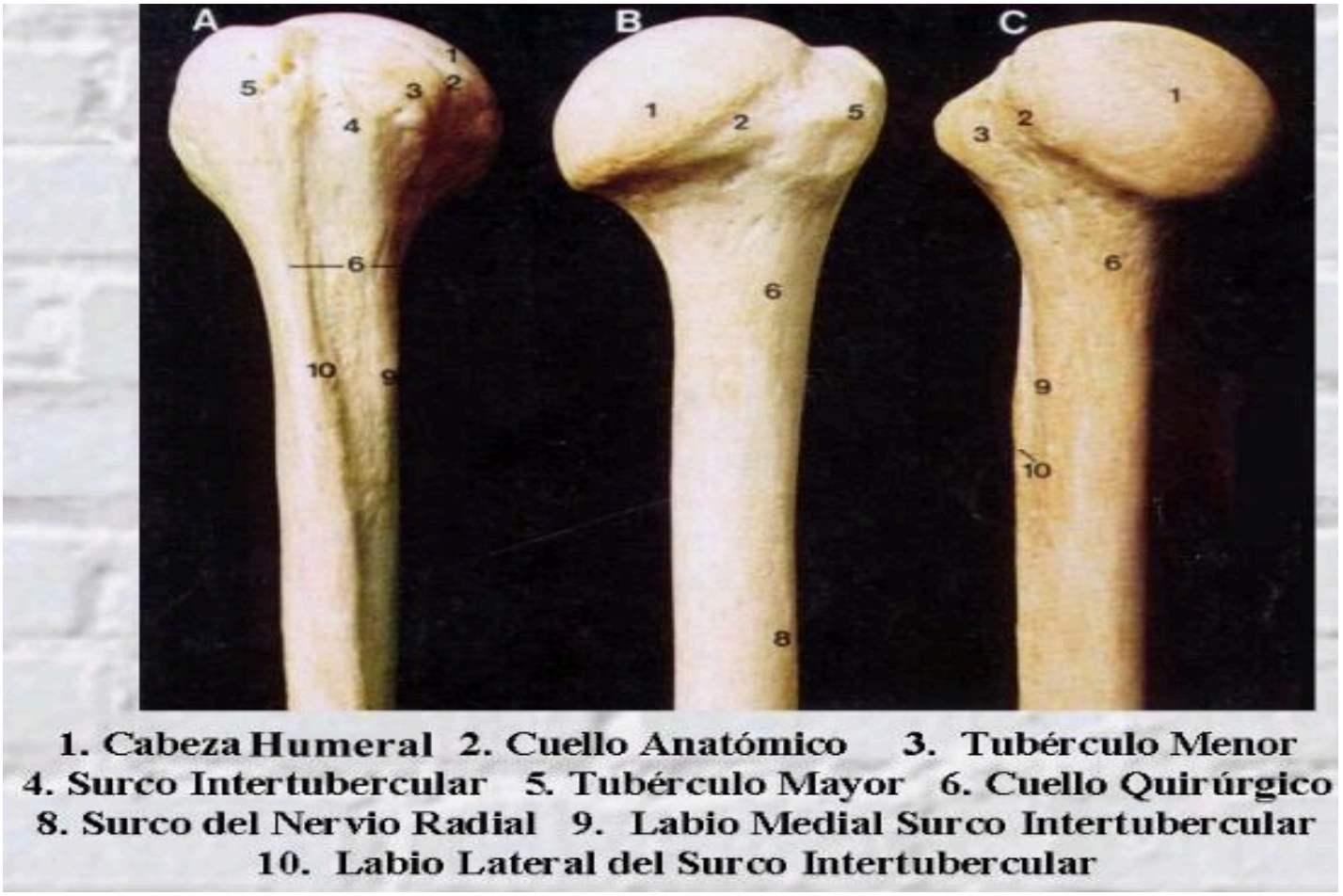

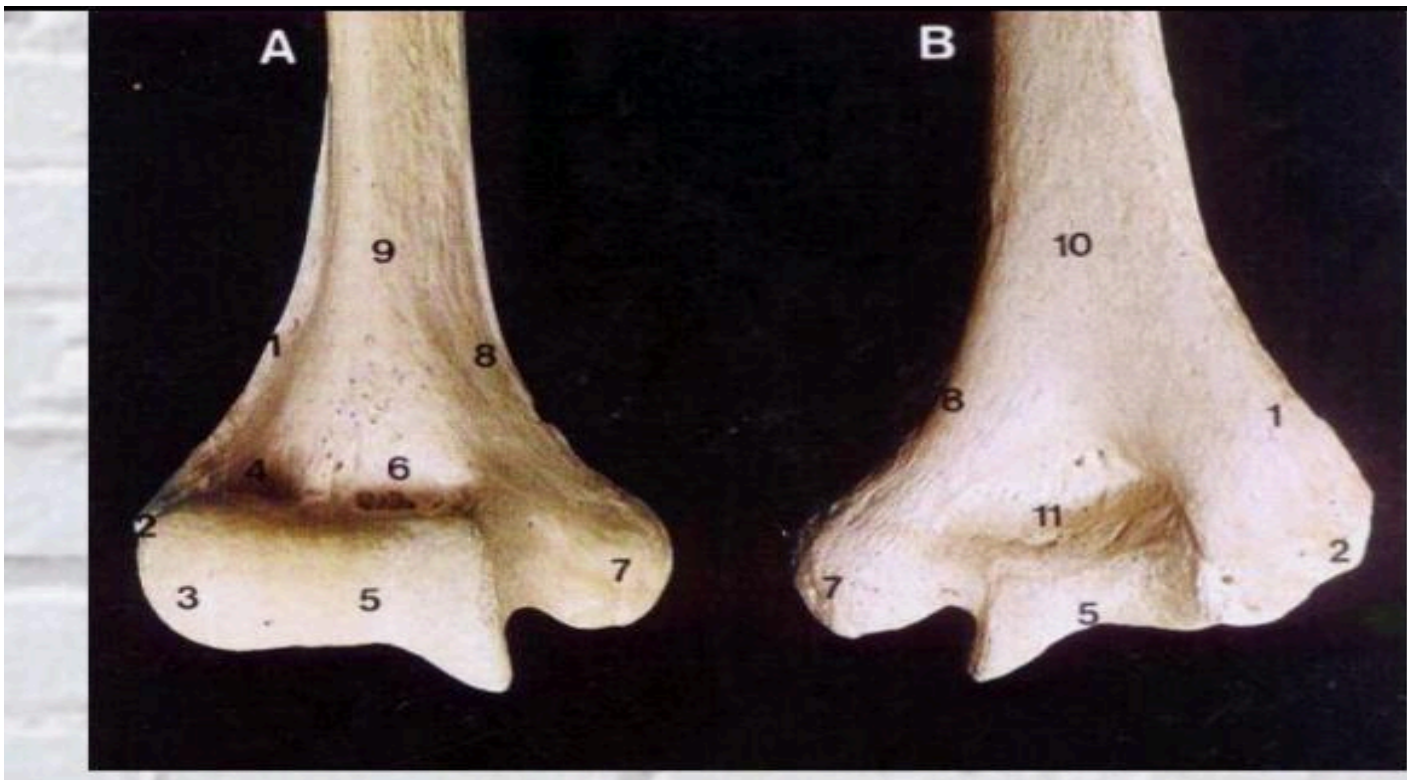

1. Cresta Supraepicondilar Lateral 2. Epicóndilo Lateral 3. Capítulo 4. Fosa Radial 5. Tróclea 6. Fosa Coronoídea 7. Epicóndilo Medial 8. Cresta Supraepicondilar Medial 9. Margen Anterior 10. Cara Posterior 11. Fosa Olecraneana

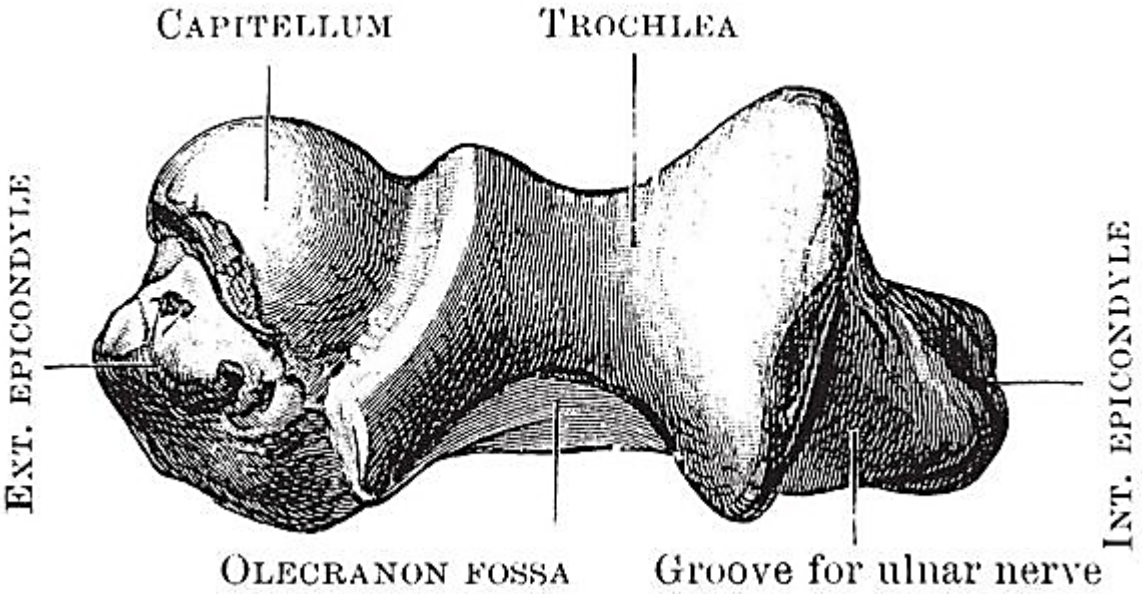

Imagen recuperada de: https://create.vista.com/es/vectors/Humerus/

28.2.2. Cúbito

El cubito es el hueso interno o medial del antebrazo.

Epífisis proximal:

- **Olécranon:** apófisis dirigida hacia arriba, en su cara posterior, que constituye la prominencia dorsal del codo.
- **Apófisis Coronoides*:*** apófisis dirigida hacia delante, en su cara anterior.
- **Cavidad Sigmoidea Mayor**: es una cavidad articular abierta hacia delante que se encuentra entre las dos apófisis anteriores. Aquí se articula con la tróclea humeral.
- **Cavidad sigmoidea menor*:*** es otra cavidad que sale desde la anterior hacia la parte externa o radial del cúbito para articularse con el radio.

Cuerpo o diáfisis: ligeramente curvado y más voluminoso por arriba que por abajo.

Epífisis distal: Es más pequeña y menos voluminosa.

- **Cabeza del cubito*:*** que se articula con el radio.
- **Apófisis Estiloides del cúbito**: es una prolongación hacia abajo que se conoce como el hueso redondeo de la muñeca que se puede palpar en su cara dorsal...

Recuperado de http://www.monografias.com/trabajos97/apuntes-anatomia/apuntes-anatomia.shtml#ixzz4uEBOvocX

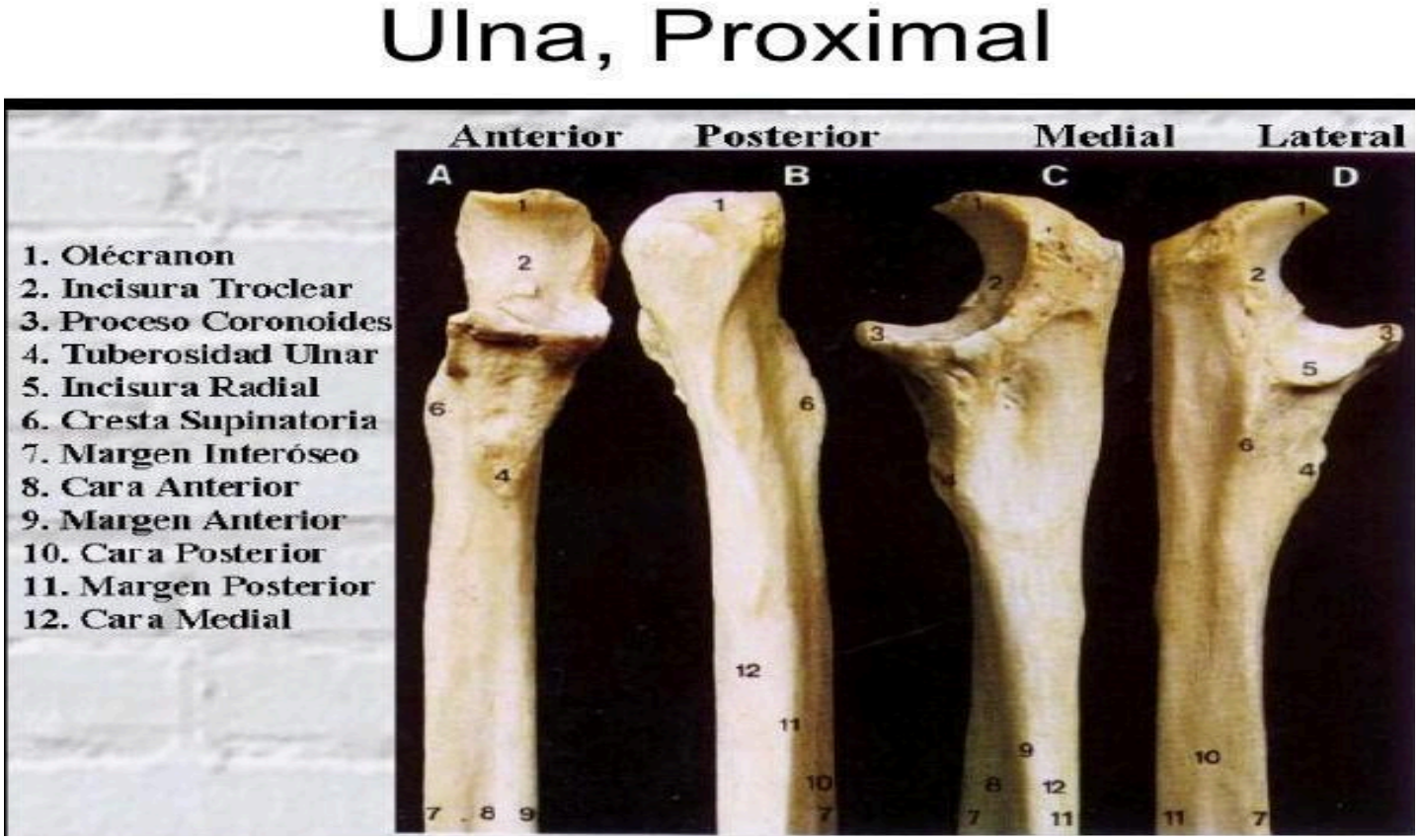

Recuperado de http://www.monografias.com/trabajos97/apuntes-anatomia/apuntes-anatomia.shtml

Imagen tomada de https://www.google.com.ec/search?q=humero+y+sus+partes&source=lnms&tbm=isch&sa=X&ved=0ahUKEwjBidiUyc7WAhXEYiYKHQ7CCZ8Q_AUICigB&biw=1440&bih=791#imgdii=nHpAGVaNJCevyM:&imgrc=Q3rj-TAdFY6EEM:

Imagen tomada de https://www.google.com.ec/search?q=humero+y+sus+partes&source=lnms&tbm=isch&sa=X&ved=0ahUKEwjBidiUyc7WAhXEYiYKHQ7CCZ8Q_AUICigB&biw=1440&bih=791#imgdii=nHpAGVaNJCevyM:&imgrc=Q3rj-TAdFY6EEM:

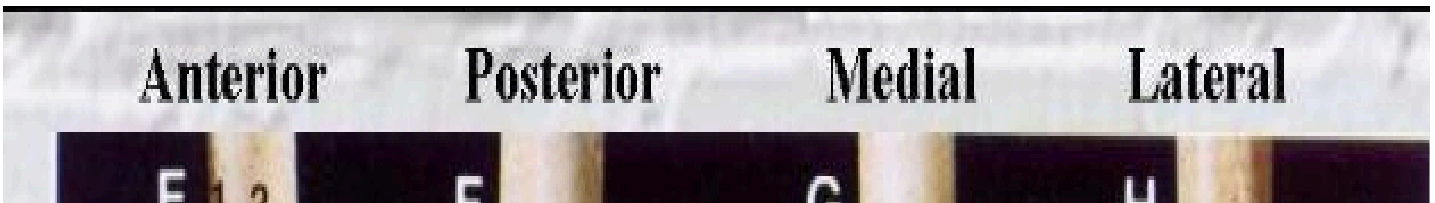

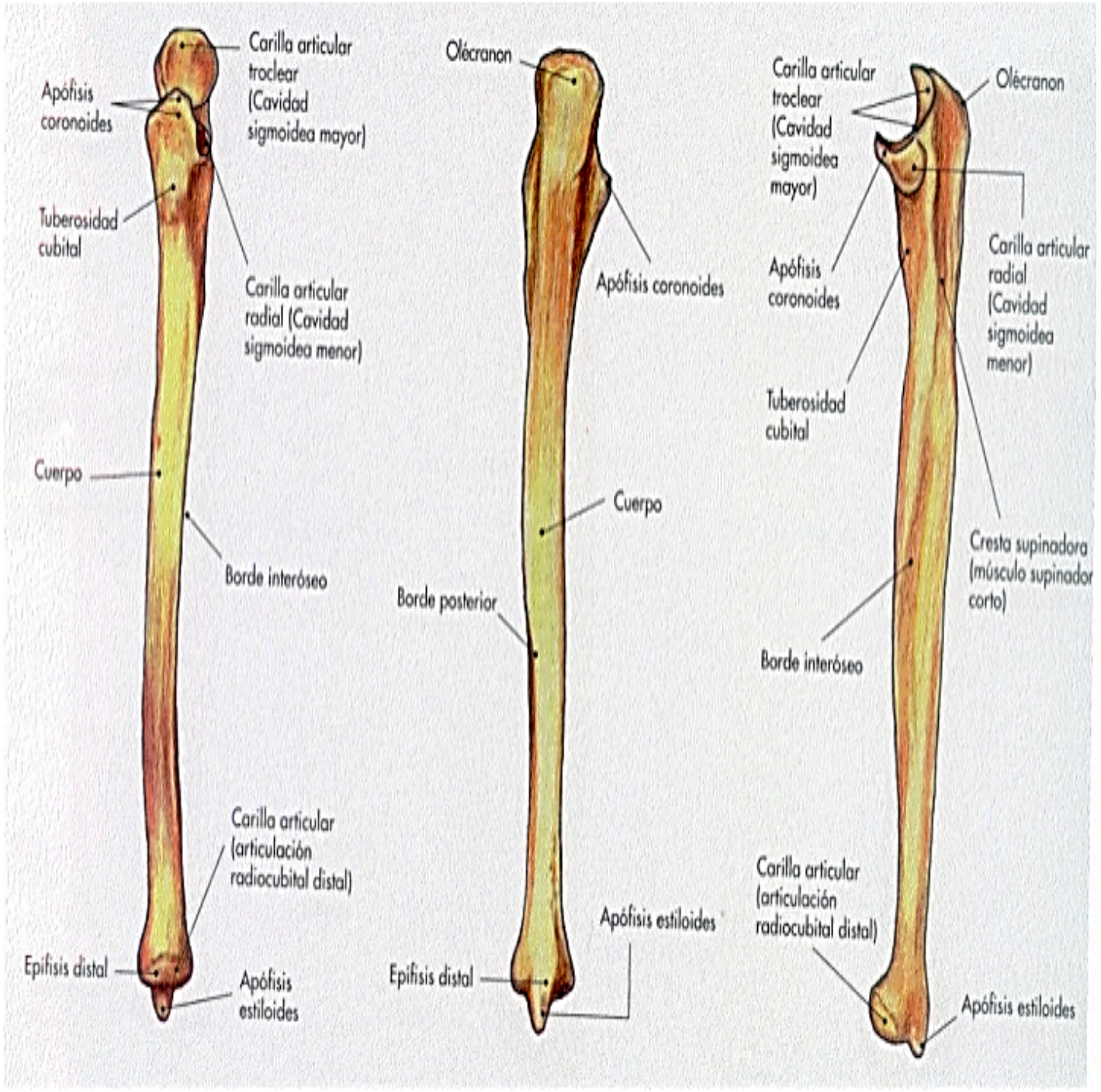

ANTERIOR POSTERIOR LATERAL

CÚBITO

Imagen tomada de https://www.google.com.ec/search?q=humero+y+sus+partes&tbm=isch&tbs=rimg:CUN64_1kwHRWOIjgvYTeYu2gAJOxlW2nJtahwnHpAGVaNJCf-9CbsY_1NRO1GExYIPni1twP2kYEbKBOsslu YJyHjmiyoSCS9hN5i7aAAkETzwgJlbuVYfKhIJ7

GVbacm1qHARgsMNK4MJQ2AqEgmcekAZVo0kJxGVL0raZ9NAmSoSCf70Juxj81E7Ef0R5ZkGrNI9KhIJUYTFgg-eLW0RFjOI25ROeZcqEgnA_1aRgRsoE6xHbTY7IDKD3dyoSCSyW5gnIeOaLEYLDDSuDCUNg&tbo=u&sa=X&ved=0ahUKEwiq7YKsyc7WAhVD4yYKHXvsBOEQ9C8IHw&biw=1440&bih=791&dpr=1#imgrc=W4HBeww81cpCDM:

28.2.3. Radio

Es el hueso más externo del antebrazo.

En la epífisis proximal tenemos la cabeza del radio. Es una superficie redondeada y plana, que se articula en su cara superior con el cóndilo del húmero y en su cara interna con el radio.

A continuación, y hacia abajo sobresale una zona llamada tuberosidad bicipital (donde se inserta el bíceps).

En la epífisis distal hay una superficie articular en la cara interna para unirse a la cabeza del cúbito, y otra superficie articular en su cara inferior para articularse con el carpo. En esta cara inferior existe una prolongación hacia abajo llamada Apófisis Estiloides del Radio (menos sobresaliente que la del cubito).

Recuperado de http://www.monografias.com/trabajos97/apuntes-anatomia/apuntes-anatomia.shtml#ixzz4uEBbhpoL

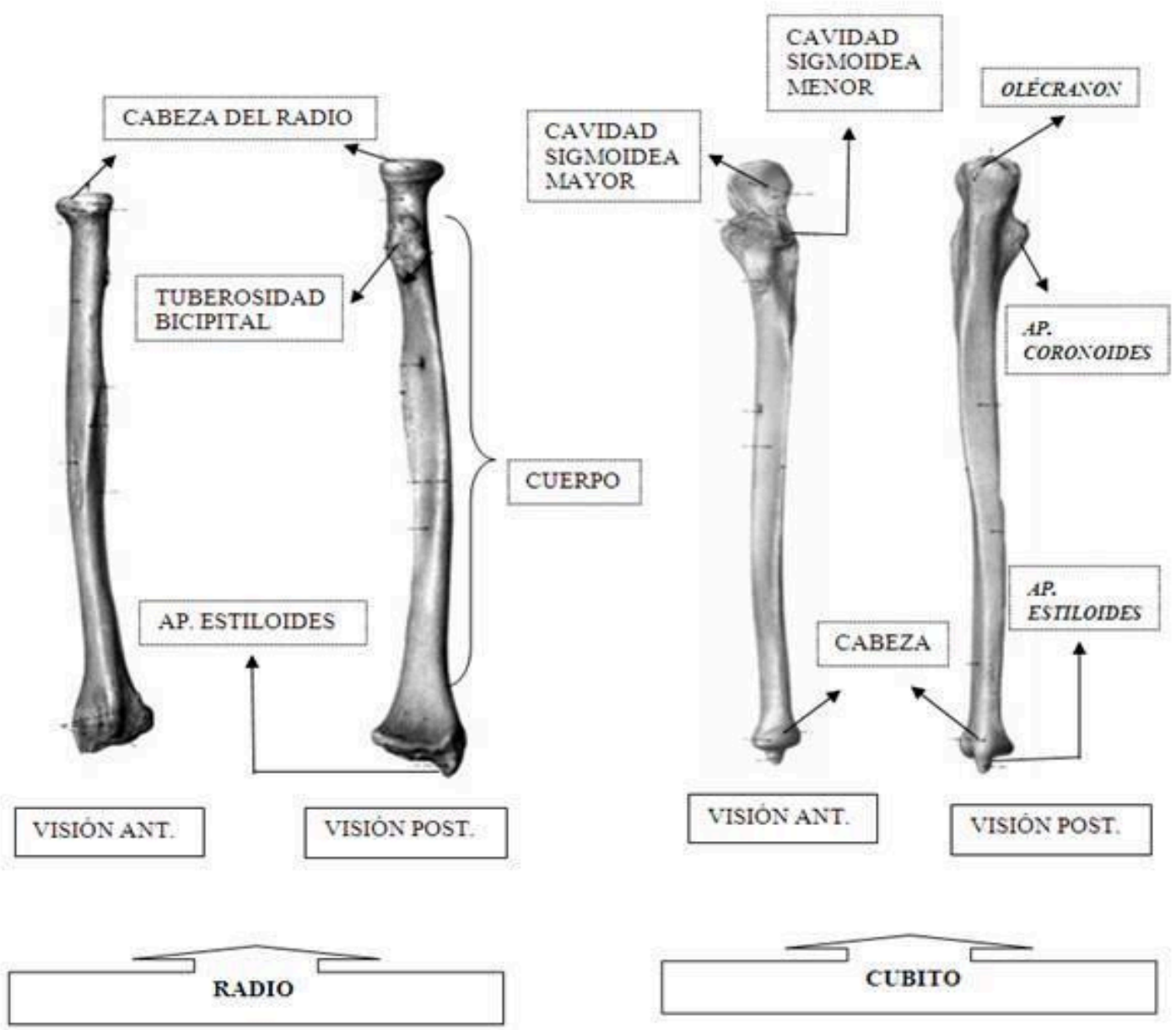

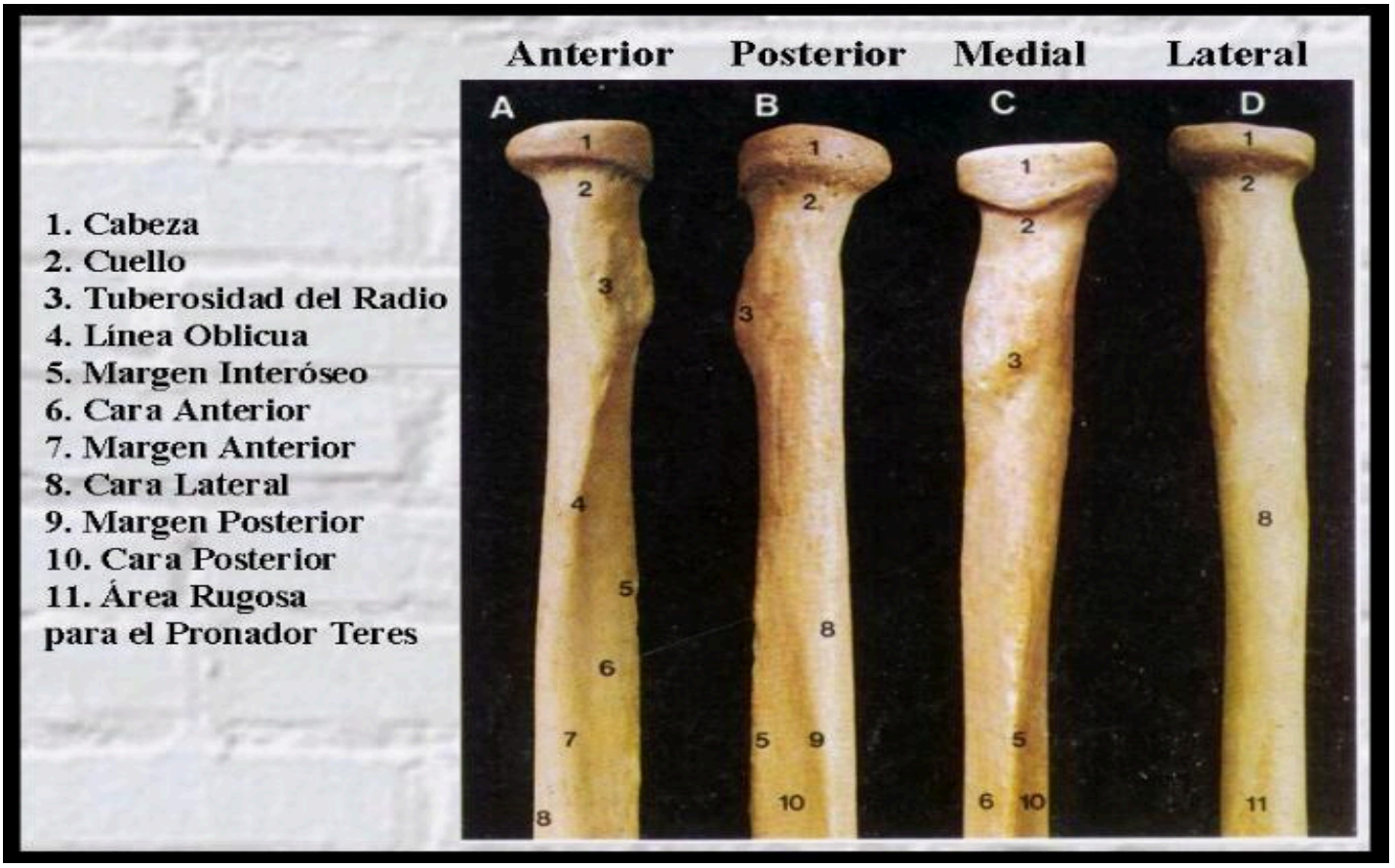

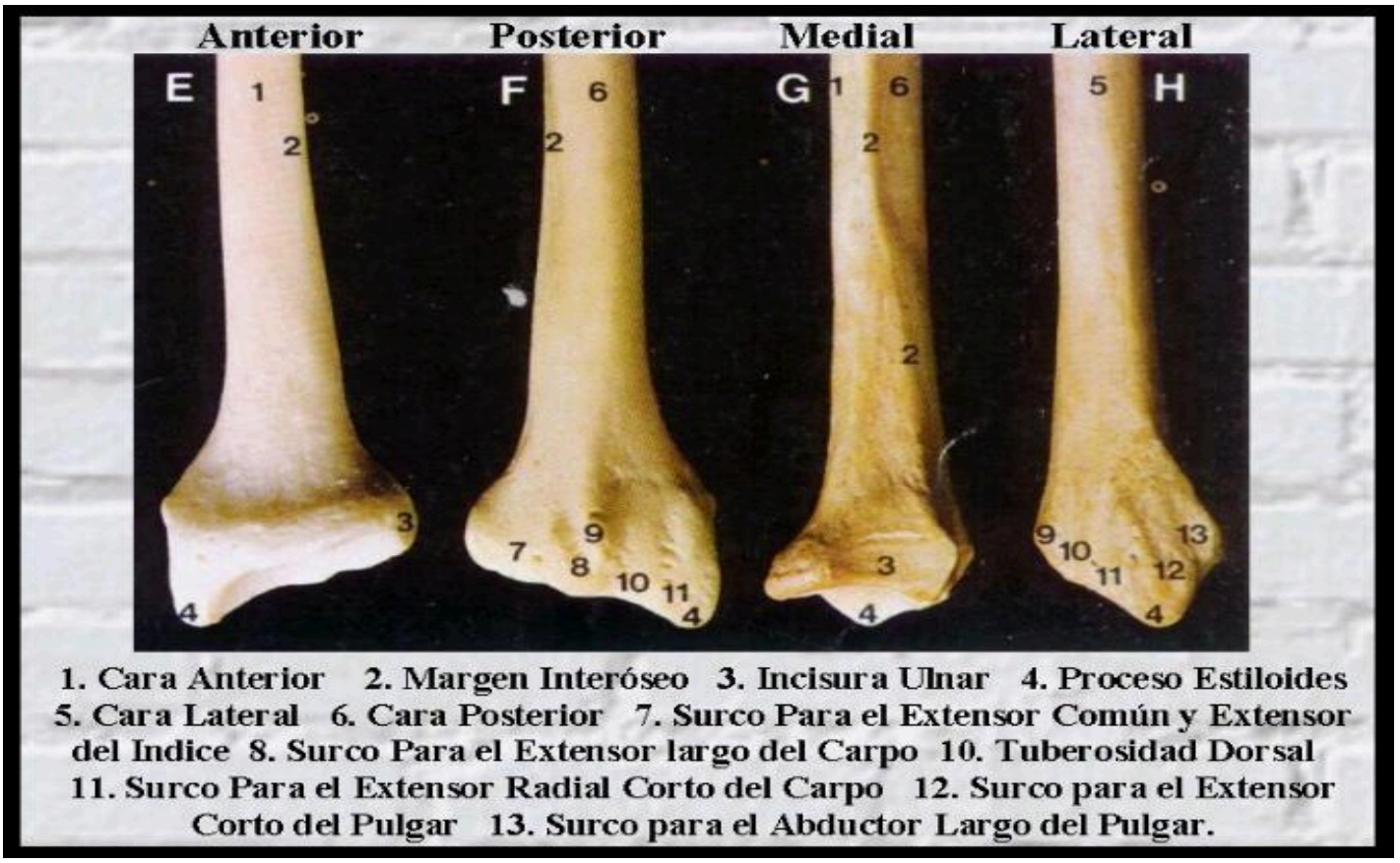

Imágenes tomadas de https://www.google.com.ec/search?q=humero+y+sus+partes&source=lnms&tbm=isch&sa=X&ved=0ahUKEwjBidiUyc7WAhXEYiYKHQ7CCZ8Q_AUICigB&biw=1440&bih=791#imgdii=nHpAGVaNJCevyM:&imgrc=Q3rj-TAdFY6EEM:

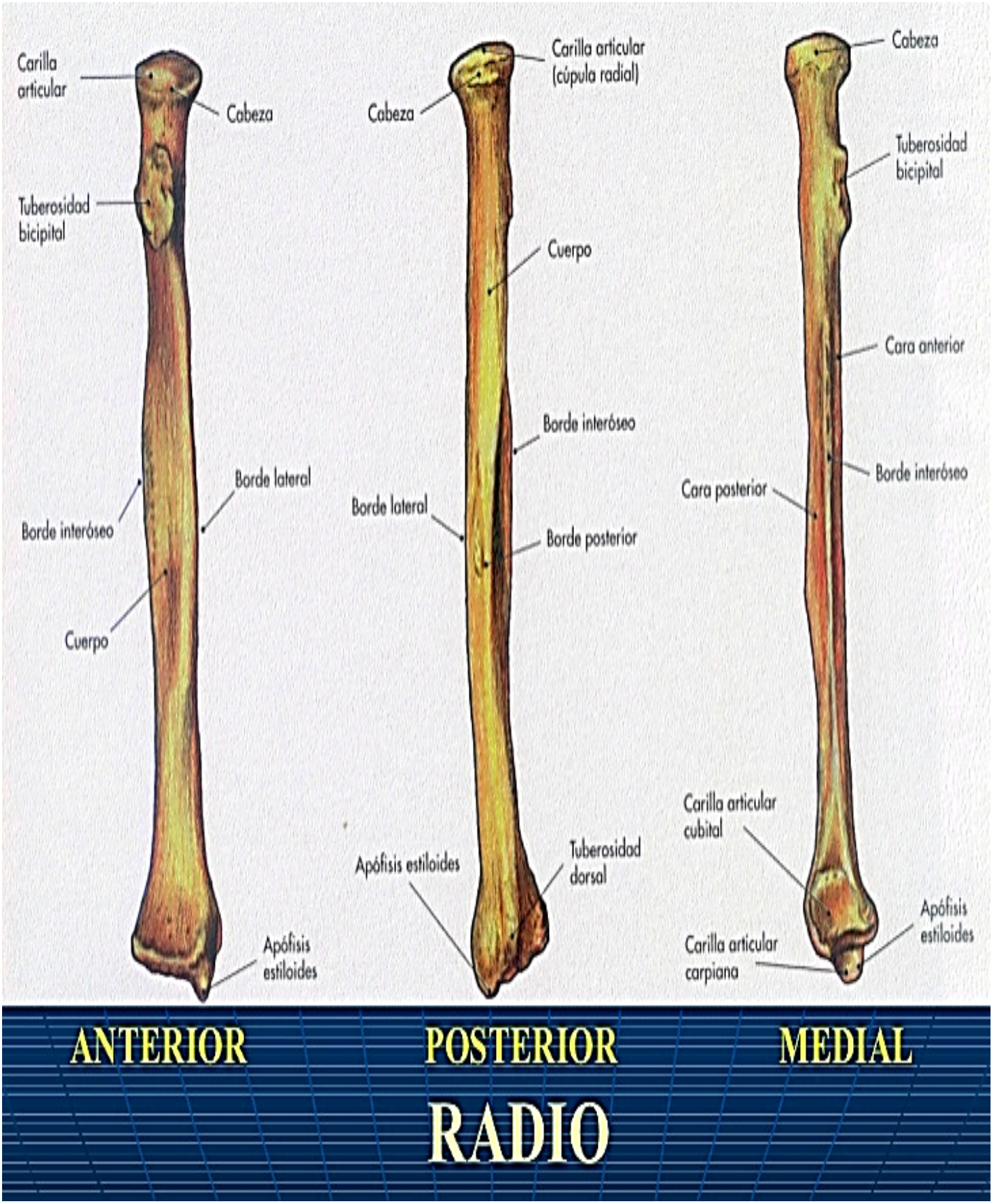

Imagen tomada de https://www.google.com.ec/search?q=humero+y+sus+partes&tbm=isch&tbs=rimg:CUN64_1kwHRWOIjgvYTeYu2gAJOxlW2nJtahwnHpAGVaNJCf-9CbsY_1NRO1GExYIPni1twP2kYEbKBOsslu YJyHjmiyoSCS9hN5i7aAAkETzwgJlbuVYfKhlJ7

GVbacm1qHARgsMNK4MJQ2AqEgmcekAZVo0kJxGVL0raZ9NAmSoSCf70Juxj81E7Ef0R5ZkGrNI9KhIJUYTFgg-eLW0RFjOI25ROeZcqEgnA_1aRgRsoE6xHbTY7IDKD3dyoSCSyW5gnIeOaLEYLDDSuDCUNg&tbo=u&sa=X&ved=0ahUKEwiq7YKsyc7WAhVD4yYKHXvsBOEQ9C8IHw&biw=1440&bih=791&dpr=1#imgdii=mh9hLKR99r-o8M:&imgrc=W4HBeww81cpCDM:

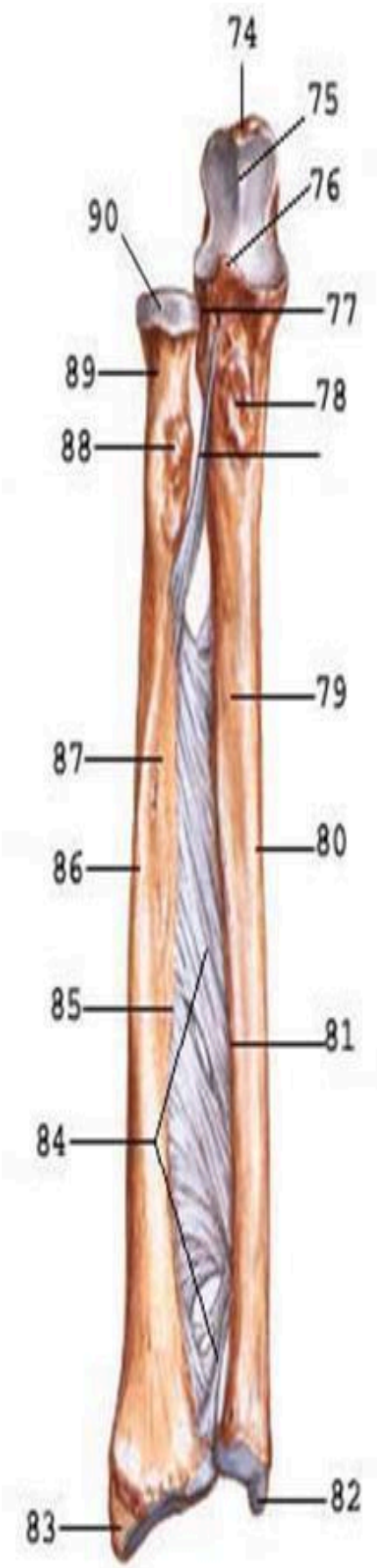

75.- Incisura troclear
76.- Proceso coronoides
77.- Incisura radial
78.- Tubérculo subcoronoideo
79.- Cara anterior
80.- Margen anterior
81.- Margen interóseo
82.- Proceso estiloides
83.- Proceso estiloides
84.- Membrana interósea
85.- Margen interóseo
86.- Margen anterior
87.- Cara anterior
88.- Tuberosidad del radio
89.- Cuello del radio
90.- Circunferencia ulnar
91.- Cara lateral
92.- Margen posterior
93.- Cara posterior
94.- Tubérculo dorsal
95.- Surco extensores
96.- Surco extensores
97.- Proceso estiloides radial
98.- Surco extensores
99.- Surco extensores

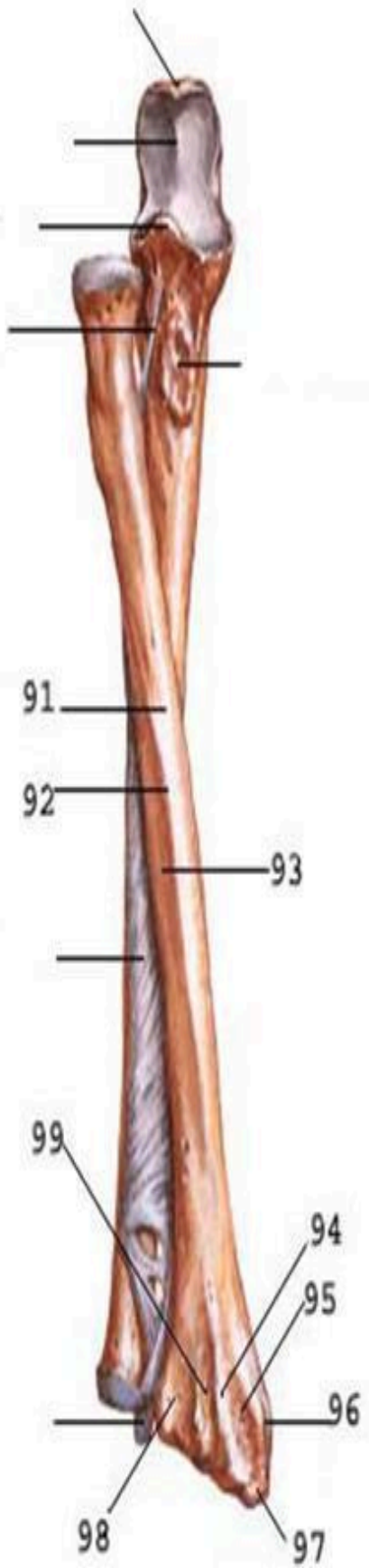

Imagen tomada de http://www.anatomiahumana.ucv.cl/kine1/top5.html

28.2.4. "Huesos de la mano

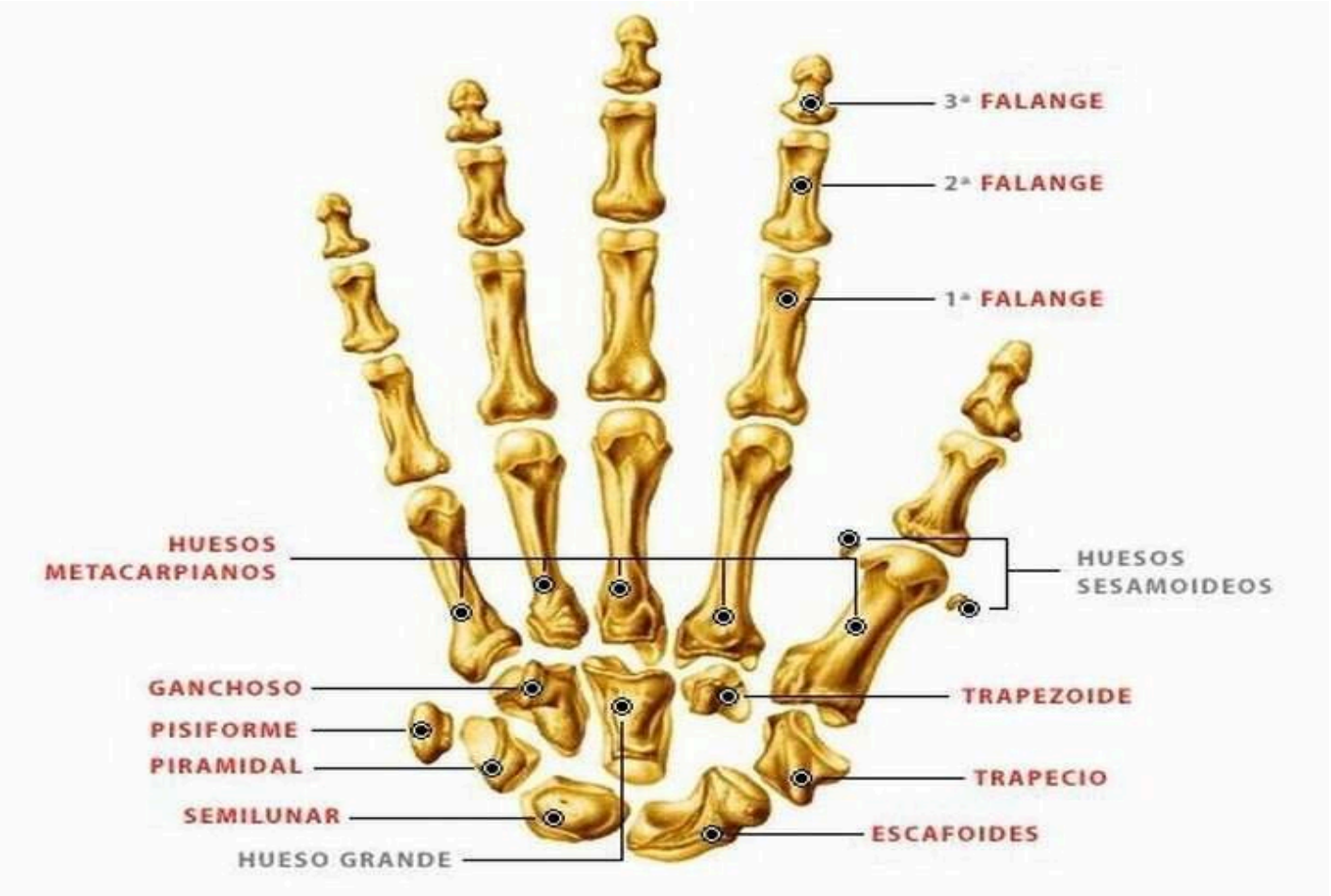

Imagen tomada de
https://www.google.com.ec/search?biw=1440&bih=791&tbm=isch&sa=1&q=huesos+pisiforme+y+sus+partes&oq=huesos+pisiforme+y+sus+partes&gs_l=psy-ab.12...1472963.1478340.0.1481169.11.11.0.0.0.0.815.1866.0j4j0j1j6-1.6.0.dummy_maps_web_fallback...0...1.1.64.psy-ab..5.2.1189...0i13k1j0i8i7i30k1j0i8i13i30k1.0.-yHnGVPA_Wo#imgrc=uXCakxaCxFvwOM:

La mano está constituida por 27 huesos que se agrupan en tres áreas distintas

Huesos del Carpo

Huesos del Metacarpo

Huesos de los Dedos

28.2.4.1. Carpo

El carpo está formado por ocho huesos pequeños en dos hileras transversales, una hilera superior, proximal o antebraquial y una hilera inferior, distal metacarpiana.

La primera comprende cuatro huesos (lateral a medial): el escafoides, el semilunar, el piramidal y el pisiforme.

La segunda comprende igualmente cuatro: el trapecio, el trapezoide, el grande y el hueso ganchoso.

Todos los huesos del carpo son irregularmente cuboideos y por consiguiente tienen seis caras. De estas 6 caras, dos, la anterior o palmar y la posterior o dorsal son rugosas y están en relación con las partes blandas

de la región palmar y de la región dorsal. Las otras cuatro, superior, inferior, lateral y medial, son lisas y están recubiertas de cartílago.

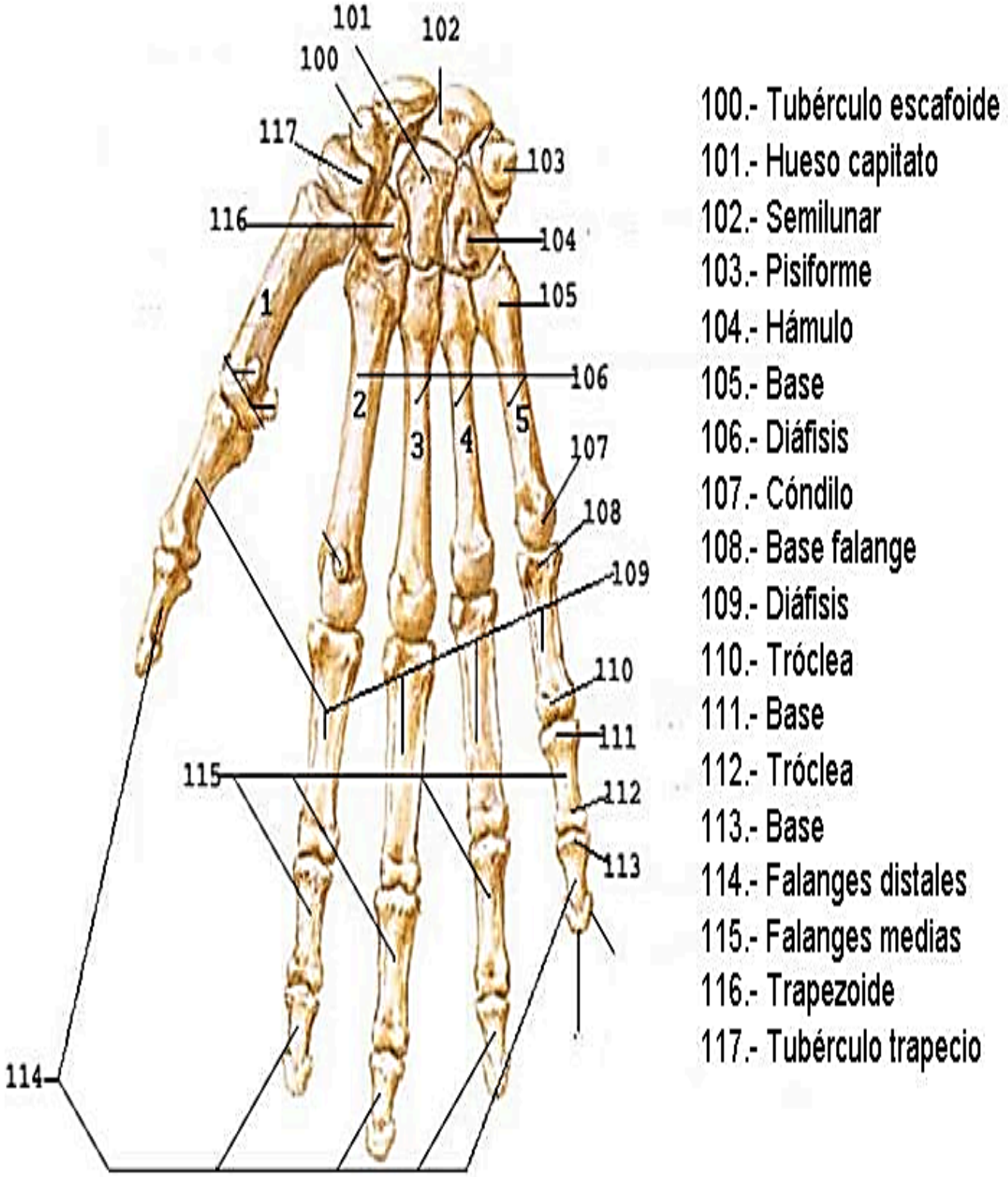

Imagen tomada de http://www.anatomiahumana.ucv.cl/kine1/top5.html

1. Proceso Estiloides Radial
2. Escafoides
3. Semilunar
4. Piramidal
5. Proceso Estiloides Ulnar
6. Hamato
7. Capitato
8. Trapezoide
9. Trapecio
10, 11, 12 Base, Cuerpo y Cabeza del Primer Metacarpiano
13 y 14. Falange Proximal y Distal del Pulgar.
15. Tercer Metarcarpiano
16, 17 y 18 Falanges Proximal, Media y Distal del Tercer Dedo
19. Quinto Metacarpiano

1. Tubérculo Escafoides
2. Escafoides
3. Semilunar
4. Piramidal
5. Pisiforme
6. Hamulo del Hamato
7. Hamato
8. Capitato
9. Trapezoide
10. Tubérculo del Trapecio
11. Trapecio
12, 13, 14. Base, Cuerpo y Cabeza del 1° Metacarpiano
15 y 16. Falanges Proximal y Distal del Pulgar.
C. Escafoides
D. Hamato
27. Superficie para el Capitato
28. Superficie para el Semilunar
31. Superficie para el Piramidal

Imagen tomada de

https://www.google.com.ec/search?q=humero+y+sus+partes&source=lnms&tbm=isch&sa=X&ved=0ahUKEwjBidiUyc7WAhXEYiYKHQ7CCZ8Q_AUICigB&biw=1440&bih=791#imgdii=nHpAGVaNJCevyM:&imgrc=Q3rj-TAdFY6EEM:

"Trapecio: el trapecio, situado entre el escafoides y el primer metacarpiano, tiene tres carillas articulares y tres carillas no articulares

Carillas articulares: las carillas articulares son: una carilla superior triangular y ligeramente cóncava, para el escafoides; una carilla inferior, cóncava en sentido transversal y convexa en sentido anteroposterior (en forma de silla de montar), para la extremidad superior del primer metacarpiano; una carilla interna, cóncava por arriba para el trapezoide, plana por abajo para la parte externa del segundo metacarpiano; una pequeña cresta obtusa, de dirección transversal, indica el límite de estas dos caras secundarias.

Carillas no articulares: la cara anterior es relativamente estrecha, sobre todo en su parte interna. En su parte externa se observa un canal profundo, destinado al paso del tendón del palmar mayor. Este canal está limitado por fuera por una fuerte apófisis lineal que se dirige oblicua mente hacia delante y adentro, llamado tubérculo del trapecio. La cara posterior es desigual, rugosa y con numerosos agujeros. En sus dos extremos, hay dos pequeños tubérculos destinados a inserciones ligamentosas. La cara externa es cuadrilátera y rugosa, y también presta inserción a ligamentos.

El trapecio se articula con cuatro huesos:

El Escafoides

El Trapezoide

El Primer Metacarpiano

El Segundo Metacarpiano" Recuperado el 19 de abr. de 21 de https://www.iqb.es/monografia/fichas/mano/ficha019.htm

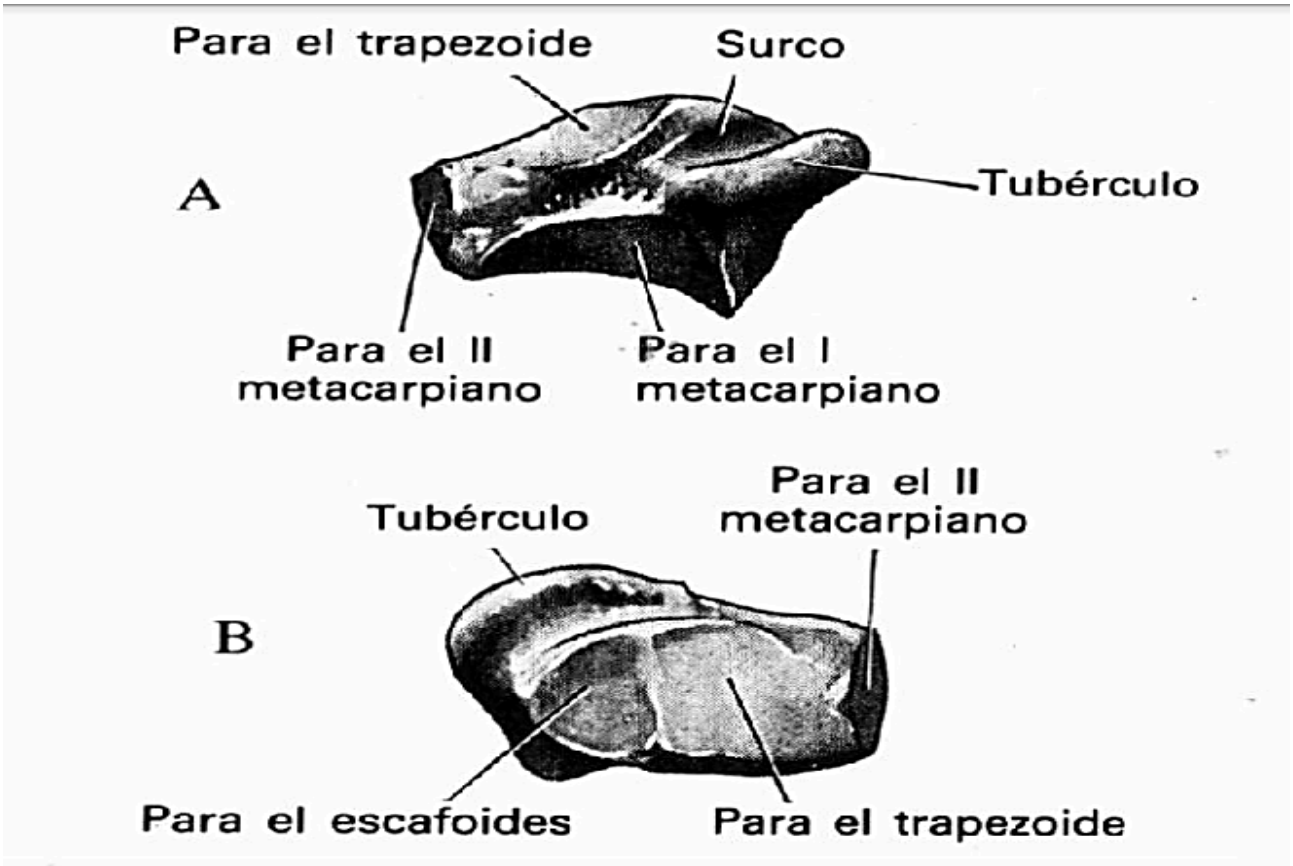

Imágenes tomadas de: http://www.anatomiahumana.ucv.cl/efi/efi%202009/SEGUNDO%20SEMSTRE/LABORATORIO%20MANO%20PIE.pdf

"Trapezoide: el trapezoide se encuentra situado entre cuatro huesos, el escafoides por arriba, el segundo metacarpiano por abajo, el trapecio por fuera y el hueso grande por dentro presentando por tanto cuatro carillas articulares. Además, presenta dos carillas no articulares

Carillas articulares: carilla superior de forma triangular y ligeramente cóncava para la articulación con el escafoides.; carilla inferior convexa en sentido transversal y notablemente prolongada de delante atrás para la articulación con el segundo metacarpiano; para el trapecio, dispone de la carilla externa, convexa; para el hueso grande, por último, una carilla interna irregularmente plana

Carillas no articulares: la cara anterior o palmar, correspondiente a la palma de la mano, y cara posterior o dorsal. Ambas son rugosas, siendo además la dorsal mucho más extensa que la palmar

El trapezoide se articula con cuatro huesos:

- Por arriba, con el Escafoides;
- Por abajo, con el Segundo Metacarpiano
- Por fuera, con el Trapecio
- Por dentro, con el Hueso Grande" Recuperado el 19 de abr. de 21 de https://www.iqb.es/monografia/fichas/mano/ficha019.htm

---

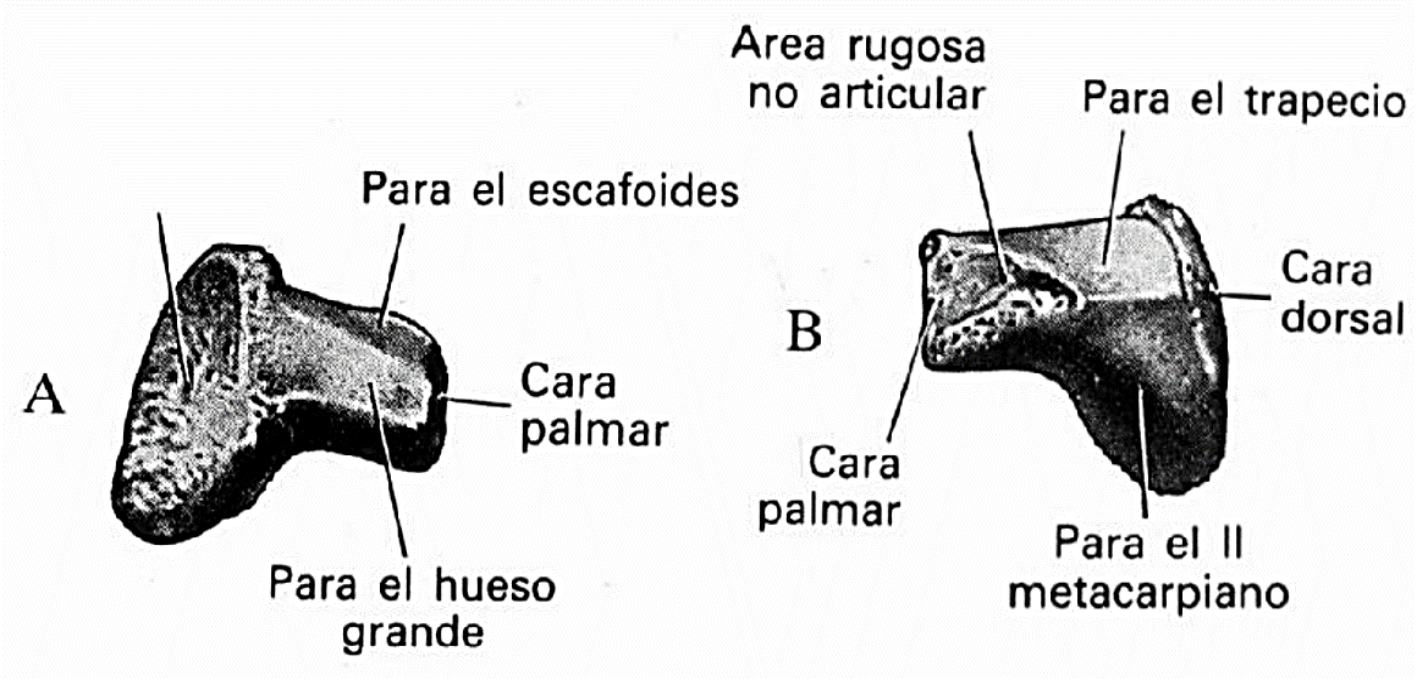

Imágenes tomadas de: http://www.anatomiahumana.ucv.cl/efi/efi%202009/SEGUNDO%20SEMSTRE/LABORATORIO%20MANO%20PIE.pdf

"Hueso Grande: el hueso grande es el más voluminoso de todos los huesos del carpo. Está formado de tres porciones: una porción superior, redondeada, la cabeza; una porción inferior, muy voluminosa, el cuerpo, y otra porción media, más o menos estrecha, el cuello. También presenta carillas articulares y carillas no articulares.

Carillas articulares: en todo su perímetro se articula con los huesos inmediatos, disponiendo de las siguientes carillas: en su cara superior, una carilla articular convexa y semilunar; en su cara externa, una primera carilla, convexa, situada hacia arriba, para la concavidad del escafoides y una segunda carilla, plana y más pequeña, situada hacia abajo, para el trapezoide; en su cara interna, una extensa carilla, a la cual se añade frecuentemente otra más pequeña, para la articulación de esta cara con el hueso ganchoso; en su cara inferior, tres carillas contiguas, pero separadas por crestas generalmente muy visibles, para el segundo, el tercero y el cuarto metacarpianos; de estas tres carillas metacarpianas, la carilla media, destinada al tercer metacarpiano, es ancha y triangular, de base posterior; la carilla externa, destinada al segundo metacarpiano, es estrecha y prolongada de delante atrás; finalmente la carilla interna, destinada al cuarto metacarpiano, es muy pequeña y está limitada a la parte posterior del hueso.

Carillas no articulares: Las carillas no articulares ocupan también aquí la cara palmar y la cara dorsal del hueso. Estas dos carillas presentan por arriba un canal transversal que señala el cuello, y por debajo de este canal, una superficie rugosa en la cual existen numerosos agujeros vasculares. Por último, en la parte posterior y externa del hueso grande se encuentra la apófisis del hueso grande, que se dirige oblicuamente hacia el cuarto metacarpiano articulándose con el

El hueso grande se articula con siete huesos:

El Escafoides

El Semilunar

El Trapezoide

El Hueso Ganchoso

Los tres metacarpianos centrales" Recuperado el 19 de abr. de 21 de https://www.iqb.es/monografia/fichas/mano/ficha019.htm

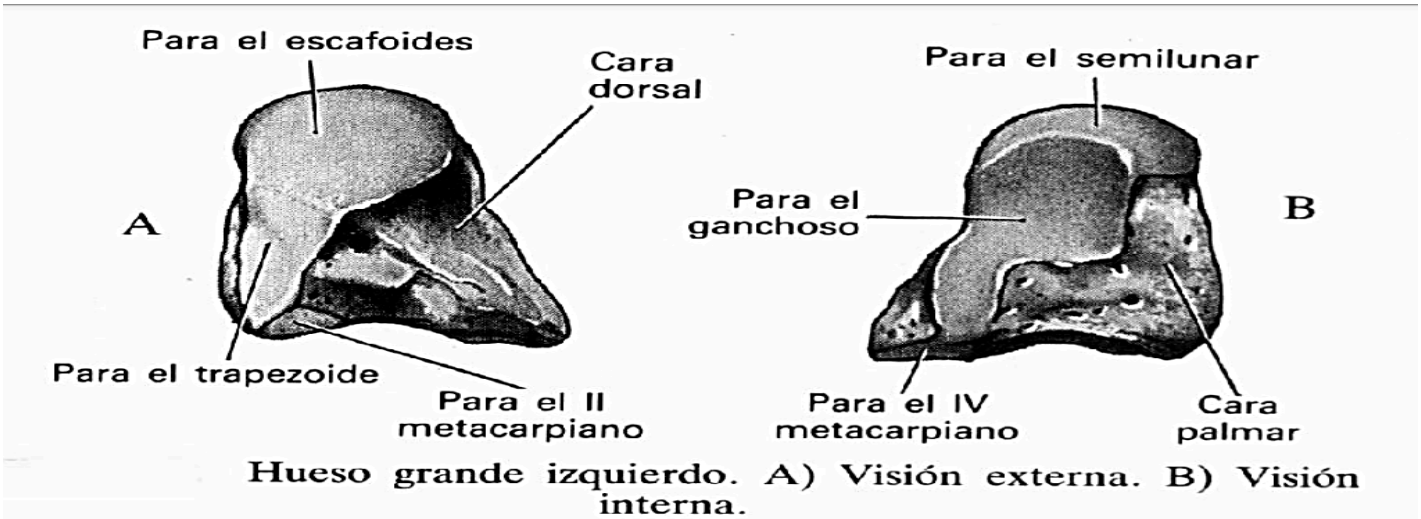

Hueso grande izquierdo. A) Visión externa. B) Visión interna.

Imágenes tomadas de: http://www.anatomiahumana.ucv.cl/efi/efi%202009/SEGUNDO%20SEMSTRE/LABORATORIO%20MANO%20PIE.pdf

"**Hueso Ganchoso**: el hueso ganchoso es el último de la segunda fila del carpo. Mucho más ancho en su parte inferior que en la superior, se parece bastante a una pirámide, cuya base está en relación con los dos últimos metacarpianos.

Carillas articulares: estas carillas articulares ocupan toda la circunferencia del hueso. La cara inferior o base presenta dos carillas articulares yuxtapuestas, ambas cóncavas. La externa está en relación con el cuarto metacarpiano; la interna, con el quinto. Estas dos carillas juntas tienen la forma de una silla de montar. La extremidad superior o vértice ofrece la forma de un borde obtuso dirigido de delante atrás; sobre éste se sitúa el semilunar. A cada lado de este borde y ganando las caras laterales del hueso, se extienden dos carillas articulares una interna, muy oblicua, que mira hacia arriba y adentro, para el piramidal, y otra externa vertical, que mira hacia fuera, para el hueso grande.

Carillas no articulares: son las caras anterior y posterior. La cara dorsal es muy ancha, rugosa, sembrada de agujeros. De la cara anterior o palma nace una larga apófisis, la apófisis unciforme. Esta apófisis, aplanada transversalmente, se encorva a manera de gancho. De esta dos caras, la externa forma parte del canal carpiano y la interna presenta un caru que se prolonga sobre el borde inferior y por el que corre la arteria cubitopalma El vértice de la apófisis unciforme, redondeado y obtuso, da inserción al ligamento anterior del carpo

El hueso ganchoso se articula con cinco huesos:

El Piramidal

El Hueso Grande

El Semilunar

Los dos últimos metacarpianos.” Recuperado el 19 de abr. de 21 de https://www.iqb.es/monografia/fichas/mano/ficha019.htm

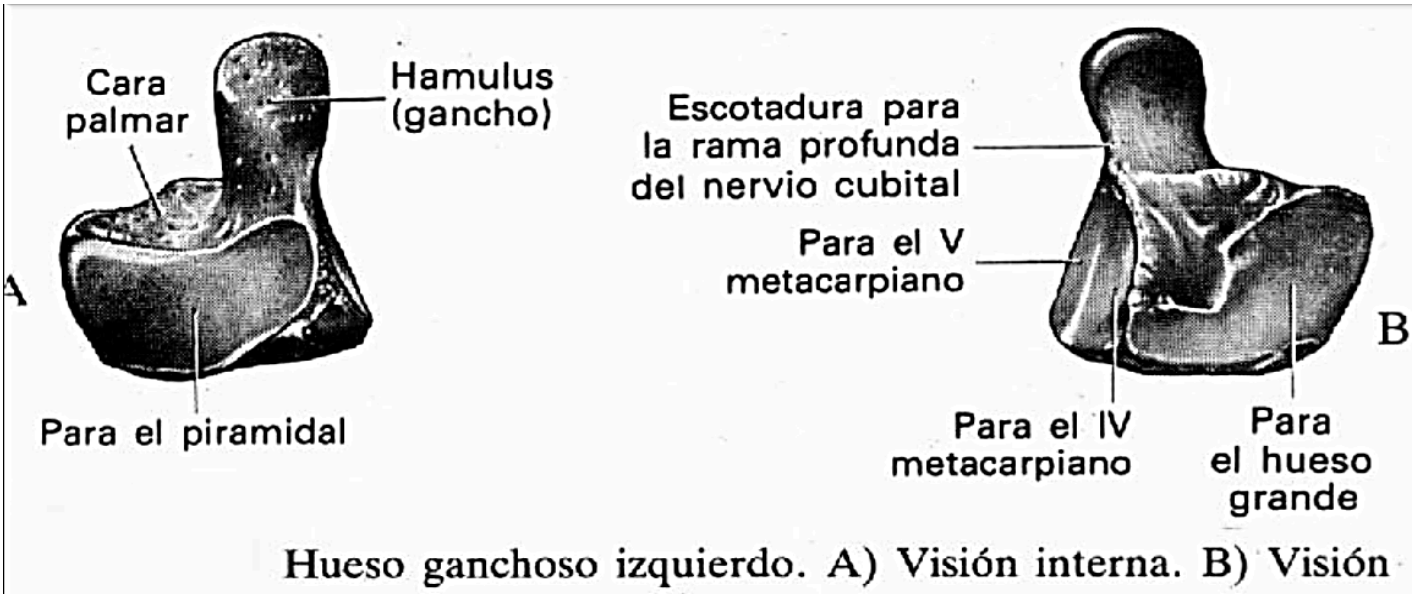

Hueso ganchoso izquierdo. A) Visión interna. B) Visión

Imagen tomada de: http://www.anatomiahumana.ucv.cl/efi/efi%202009/SEGUNDO%20SEMSTRE/LABORATORIO%20MANO%20PIE.pdf

Escafoides. - se ubica del lado del dedo pulgar y se articula con el hueso radio. Es el hueso más voluminoso de la primera fila, toma su nombre de su parecido a una barquilla o esquife. De sus seis caras, tres son articulares y las otras tres no.

"Caras articulares: Las tres caras articulares son: la superior, la inferior y la interna. La cara superior, o, mejor, superoexterna es sumamente convexa y se articula con el radio. La cara inferior, igualmente convexa, se articula con los dos primeros huesos de la segunda fila, el trapecio y el trapezoide. La cara interna está dividida en dos carillas secundarias por una pequeña cresta obtusa y semicircular; la carilla que está más arriba es plana y se articula con el semilunar; la carilla que está más abajo, muy excavada, se corresponde con la parte externa de la cabeza del hueso grande.

Caras no articulares: Las tres caras no articulares son la externa, la anterior y la posterior. La cara externa está formada por un grueso tubérculo, que sobresale hacia delante y afuera: es el tubérculo del escafoides, en el cual viene a insertarse el ligamento lateral externo de la articulación de la muñeca. La cara posterior o dorsal es muy estrecha y está representada por un canal rugoso que se dirige oblicuamente hacia abajo y afuera. La cara anterior o palmar, estrecha en su parte superior, se ensancha considerablemente en la inferior donde se corresponde con el tubérculo escafoideo. El escafoides se articula con cinco huesos:

- El Radio
- El Semilunar
- El Hueso Grande
- El Trapezoide
- El Trapecio." Recuperado el 19 de abr. de 21 de https://www.iqb.es/monografia/fichas/mano/ficha019.htm

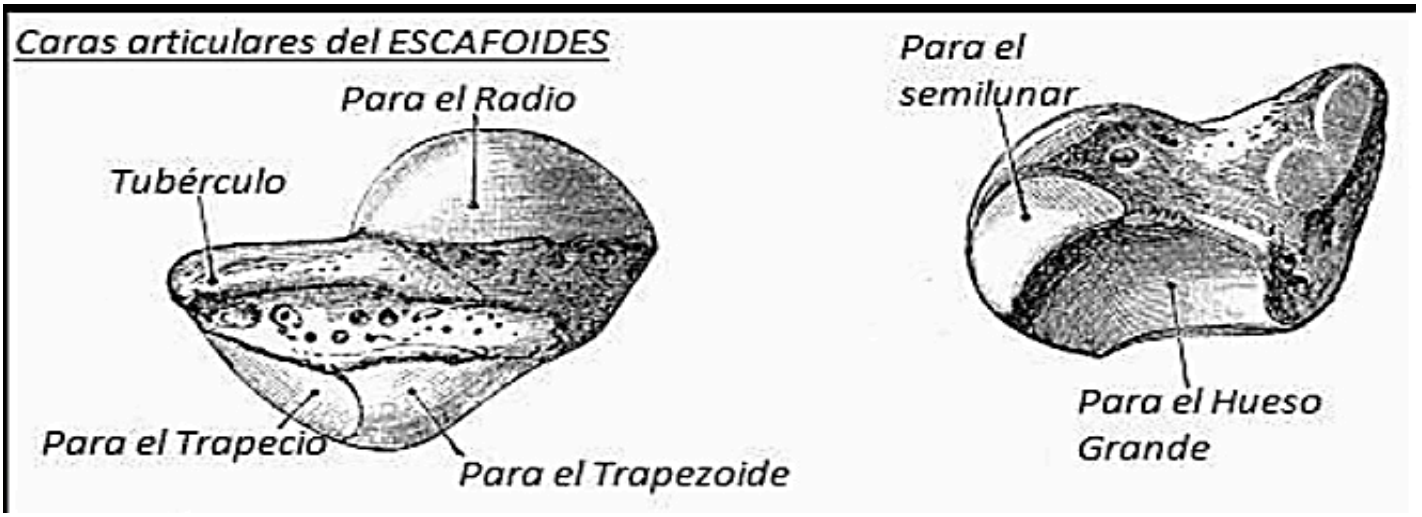

- Imagen tomada de https://www.google.com.ec/search?q=huesos+trapaecio+y+sus+partes&source=lnms&tbm=isch&sa=X&ved=0ahUKEwi_-6XB0c7WAhXJOiYKHd-aBTkQ_AUICigB&biw=1440&bih=791#imgrc=Nc7lNy1Nmq1mGM:

Semilunar. Se ubica del lado interno del escafoides, llamado así porque tiene forma de medialuna, con la concavidad mirando hacia abajo; dispone de cuatro caras articulares, dos para articular con los huesos inmediatos y dos no articulares.

"Carillas articulares: Las cuatro carillas articulares son: una carilla superior, de forma convexa, para el radio; una carilla inferior, cóncava de delante atrás (cara semilunar), para la cabeza del hueso grande y la

extremidad superior del ganchoso; una carilla externa, plana y muy pequeña, para el escafoides y una carilla interna, plana también, pero mucho más grande, para el piramidal.

Carillas no articulares: de las dos carillas no articulares del semilunar, la anterior es convexa y la posterior plana. Ambas son rugosas, pero no se inserta en ellas ningún músculo.

El semilunar se articula con cinco huesos:

El Radio

El Escafoides

El Piramidal

El Ganchoso

El Hueso Grande" Recuperado el 19 de abr. de 21 de https://www.iqb.es/monografia/fichas/mano/ficha019.htm

Piramidal tiene forma de una pirámide, cuya base mira hacia arriba y afuera. Presenta cuatro carillas, dos articulares, y dos no articulares.

"Carillas articulares: las carillas articulares son: una carilla superior, convexa e irregular, en relación con el ligamento triangular de la articulación radiocubital inferior; una carilla inferior, cóncava, para el hueso ganchoso; una carilla externa, plana, para el semilunar; y una carilla anterointerna redondeada, para el pisiforme que algunas veces es plana y otras ligeramente convexa.

Carillas no articulares: las dos carillas no articulares del piramidal son la anterior y la posterior. La cara anterior o palmar es estrecha, rugosa y prolongada de arriba abajo y de fuera a dentro. La cara posterior o dorsal es muy ancha y presenta en su parte inferior e interna una cresta transversal, la cresta del piramidal, destinada a inserciones ligamentosas. La cresta del piramidal termina por dentro en el tubérculo del piramidal en el cual se inserta el fascículo posterior del ligamento lateral interno de la articulación de la muñeca. Por encima y por debajo de la cresta se observan surcos con numerosos agujeros vasculares. El hueso piramidal se articula con cuatro huesos:

- El Cúbito

- El Pisiforme
- El Semilunar
- El hueso Ganchoso" Recuperado el 19 de abr. de 21 de https://www.iqb.es/monografia/fichas/mano/ficha019.htm

Imagen tomada de: https://www.google.com.ec/search?q=huesos+trapaecio+y+sus+partes&source=lnms&tbm=isch&sa=X&ved=0ahUKEwi_-6XB0c7WAhXJOiYKHd-aBTkQ_AUICigB&biw=1440&bih=791#imgdii=hs9uMvTiMQcsGM:&imgrc=9zUY_6_Ac18yVM:

"**Pisiforme:** hueso alargado en sentido vertical. ligeramente aplanado de fuera a dentro y que presenta dos extremos y cuatro caras

Extremos: el extremo superior, ordinariamente el mayor de los dos está dirigido hacia arriba y un poco hacia fuera. Esta extremidad no pasa del nivel de la carilla articular. El extremo inferior, se extiende más o menos, en forma de grueso mamelón o de eminencia piramidal, más allá del nivel inferior de la carilla articular. Este extremo sirve de inserción a fascículos ligamentosos que se insertan en parte en el hueso ganchoso y en parte en el quinto metacarpiano

Carillas: las cuatro caras del pisiforme, generalmente mal determinadas, se dividen en posterior, anterior, interna y externa. La cara posterior, en relación articular con el hueso piramidal, presenta una pequeña carilla, redondeada u oval, plana o ligeramente excavada. La cara interna, convexa y más o menos rugosa, presta inserción al ligamento lateral interno de la articulación de la muñeca. La cara externa presenta la mayoría de las veces un canal longitudinal que, muy pronunciado en la parte superior del visto por su parte hueso, se va alargando gradualmente a medida que se acerca al extremo inferior. Este canal corresponde a la arteria cubital y a la rama profunda del nervio cubital. En la cara anterior se insertan el aductor del meñique y el cubital anterior.

El pisiforme se articula únicamente con el hueso piramidal" Recuperado el 19 de abr. de 21 de https://www.iqb.es/monografia/fichas/mano/ficha019.htm

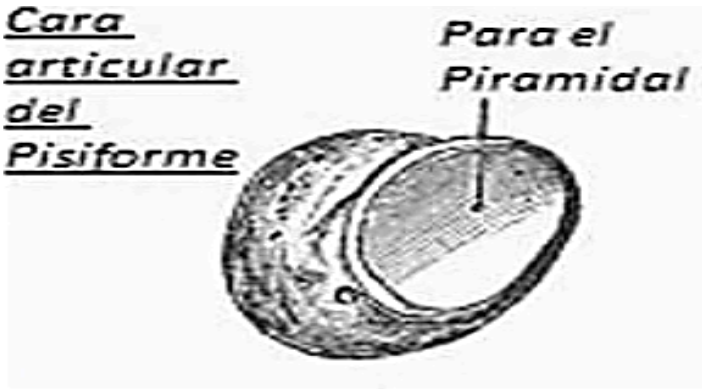

28.2.4.2. Metacarpo (Ossa metacarpalia)

"Está formado por cinco huesos largos, llamados metacarpianos, que se articulan con los huesos del carpo y las falanges de los dedos. Se designan con números del uno al cinco y de fuera hacia adentro. Son de diferente longitud, cada hueso presenta dos epífisis y una diáfisis, la epífisis proximal se llama también, base y la distal, cabeza. Se encuentra en la palma de la mano, cuyo esqueleto forman. Se articulan por el extremo superior unos con otros y con los huesos de la segunda fila del carpo: el 1 con el trapecio, el 2 con el trapecio y trapezoide, el 3 con el grande, el 4 con el grande y el ganchoso y el 5 con el ganchoso y por el extremo interior con las falanges de los dedos respectivos." **Recuperado de http://193.147.167.77/index.php/Metacarpiano**

Imagen tomada de: http://193.147.167.77/index.php/Metacarpiano

1° Hueso Metacarpiano

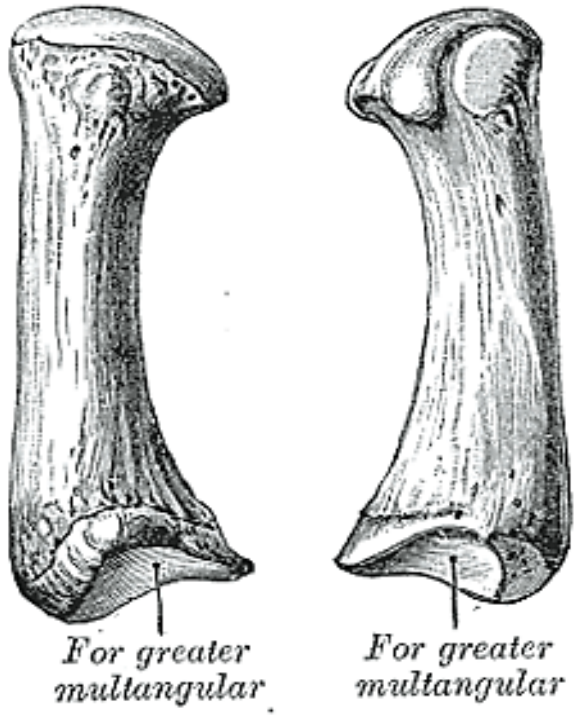

"Primer metacarpiano: El más corto de todos. Dada su rotación, su cara palmar se ubica medialmente y se divide en una parte lateral mayor y una medial menor por una cresta. Dicha separación servirá para la inserción del músculo oponente del pulgar y el primer interóseo dorsal. La cabeza es más ancha y menos convexa respecto a los otros. En su cara palmar existen dos eminencias articulares que servirán de superficie de desliz a los huesos sesamoideos. La base sirve de inserción para los músculos abductor del pulgar y parte del primer interóseo dorsal que se extiende hasta el cuerpo. Cuenta con una superficie cóncavoconvexa que se articula con el trapecio, estabilizada por el ligamento oblicuo anterior y ligamento dorsoradial, principalmente." **Recuperado de https://revistas.unal.edu.co/index.php/morfología/article**

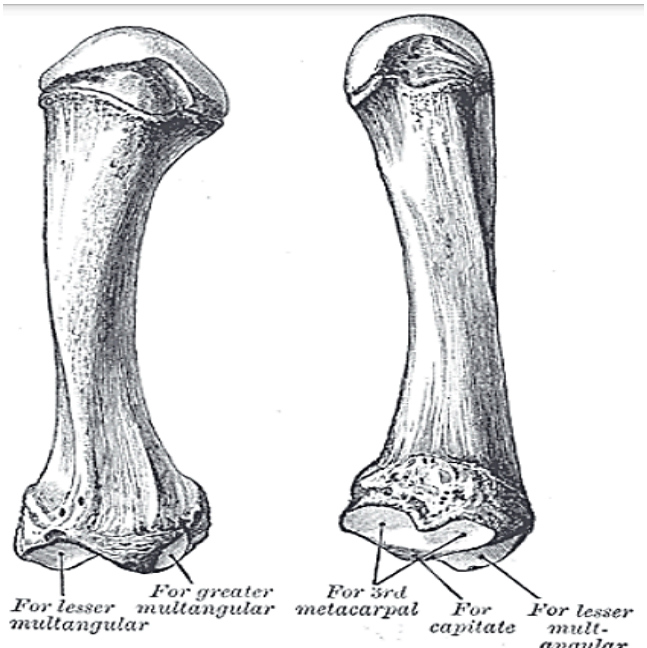

Imágenes tomadas de: http://www.anatomiahumana.ucv.cl/efi/efi%202009/SEGUNDO%20SEMSTRE/LABORATORIO%20MANO%20PIE.pdf

2° Hueso Metacarpiano

Imágenes tomadas de: http://www.anatomiahumana.ucv.cl/efi/efi%202009/SEGUNDO%20SEMSTRE/LABORATORIO%20MANO%20PIE.pdf

"Segundo metacarpiano: Es el más largo de los huesos del carpo y su base es la más grande. Esta se prolonga hacia arriba y hacia adentro, formando una cresta prominente. Presenta cuatro facetas articulares: tres en la superficie superior y una en el lado cubital. De las facetas

en la superficie superior, la intermedia es el más grande y es cóncava de lado a lado para la articulación con el trapezoide. La cara lateral es pequeña, plana y ovalada para la articulación con el trapecio. La medial, en la cumbre de la cresta, es larga y estrecha para articularse con el grande. La faceta del lado cubital se articula con el tercer metacarpiano. En su base se inserta el

tendón del músculo extensor carpi radialis longus en la superficie dorsal y el Flexor carpi radialis en la superficie volar. De este metacarpiano se originan tres músculos Interóseos y los ligamentos colaterales de la articulación metacarpofalángica que surgen de los cóndilos radial y ulnar, que dan estabilidad y flexión en esa articulación." Recuperado de https://revistas.unal.edu.co/index.php/morfología/article

3° Hueso Metacarpiano

Imagen tomada de: http://www.anatomiahumana.ucv.cl/efi/efi%202009/SEGUNDO%20SEMSTRE/LABORATORIO%20MANO%20PIE.pdf

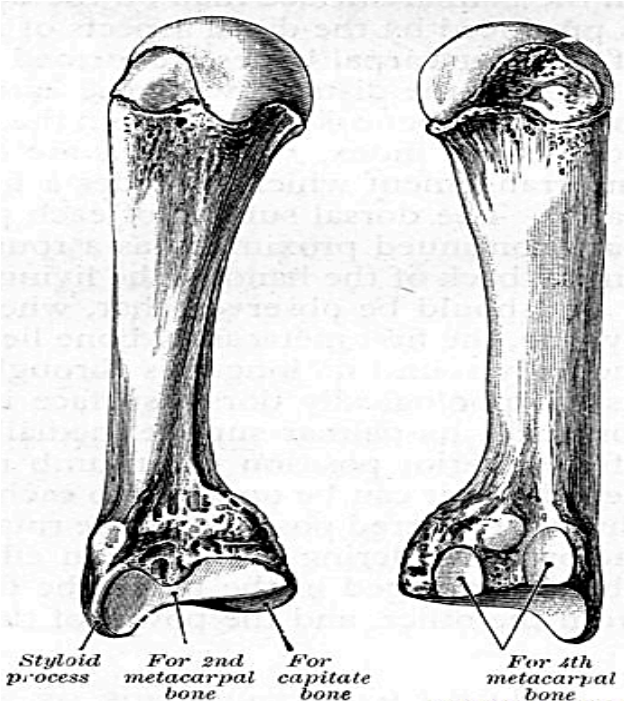

"Tercer metacarpiano: Es el segundo metacarpiano más grande. Su base cuenta con superficies articulares para los dos metacarpianos adyacentes y el hueso grande. Su cara dorsal recibe el extensor carpi radialis brevis. Por otro lado, el aductor pollicis se origina a lo largo de la base de este metacarpiano y el hueso grande. Posee un proceso estiloides que se extiende desde su lado radial hasta la superficie dorsal que crea las facetas articulares y sirve como inserción para el ligamento intermetacarpiano interóseo. El cuerpo del tercer metacarpiano es similar al del segundo. Sin embargo, su superficie dorsal es más plana para permitir el movimiento deslizante de los tendones extensores. De este, también se originan dos músculos interóseos dorsales que aumentan su unión a los metacarpianos adyacentes y sirve como lecho a través del cual discurre la irrigación a los mismos. Es importante aclarar que tanto este como el segundo metacarpiano no poseen una movilidad muy amplia, a diferencia del cuarto y quinto que sí la posee." Recuperado de https://revistas.unal.edu.co/index.php/morfología/article

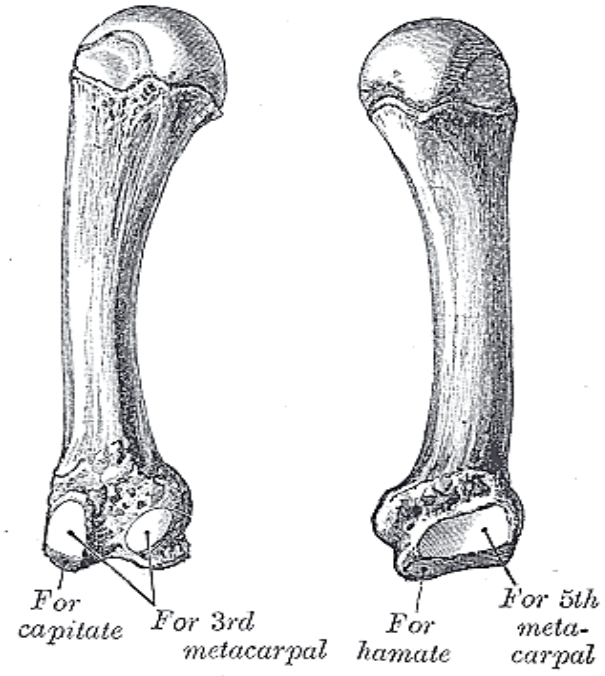

4° Hueso Metacarpiano

Imágenes tomadas de: http://www.anatomiahumana.ucv.cl/efi/efi%202009/SEGUNDO%20SEMSTRE/LABORATORIO%20MANO%20PIE.pdf

"Cuarto metacarpiano: Es más corto y más pequeño que el tercero y frecuentemente posee un diámetro menor a todos los metacarpianos. La base es pequeña y cuadrilátera y tiene superficies articulares para el tercer y quinto metacarpiano. Su superficie superior presenta dos facetas:

una grande medialmente para la articulación con el ganchoso y una pequeña lateralmente para el grande. A este hueso se insertan el tercer y cuarto músculos interóseos dorsales y el segundo interóseo palmar. Dichos grupos musculares están separados por una pequeña cresta, similar a la de otros huesos metacarpianos." Recuperado de https://revistas.unal.edu.co/index.php/morfología/article

5° Hueso Metacarpiano

Imágenes tomadas de: http://www.anatomiahumana.ucv.cl/efi/efi%202009/SEGUNDO%20SEMSTRE/LABORATORIO%20MANO%20PIE.pdf

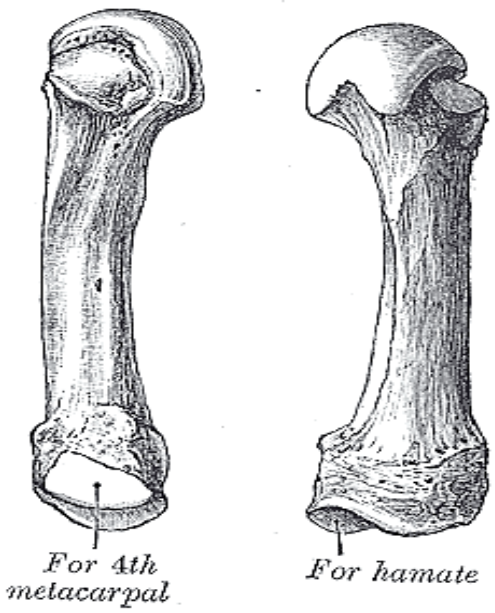

"Quinto metacarpiano: Su base es más grande que la del cuarto metacarpiano. Posee una carilla en forma de silla de montar que se articula con el ganchoso y una en su lado radial, que se articula con el cuarto metacarpiano. En su lado cubital hay un tubérculo prominente para la inserción del tendón del extensor cubital del carpo. La parte lateral de la superficie dorsal sirve para la fijación del cuarto Interóseo dorsal y la parte medial es lisa, triangular y está cubierta por los tendones extensores del dedo meñique. La articulación carpometacarpiana a este nivel, dada su orientación, permite mayor movilidad, y facilidad para manipulación y agarre" Recuperado de https://revistas.unal.edu.co/index.php/morfología/article

28.2.4.3. "Huesos de los dedos

Falanges

Forman el esqueleto de los dedos. Cada dedo posee tres falanges, excepto el pulgar que tiene dos. Se denominan, falange proximal o primera falange, media o segunda y distal o tercera. La proximal se articula con el metacarpiano correspondiente. Las falanges son huesos largos y presentan las dos epífisis y su diáfisis, las epífisis reciben el nombre de proximal o base y distal o cabeza."

"En total son 14 huesos que componen los dedos propiamente. A cada dedo le corresponden tres falanges: la proximal, la media y la distal a excepción del pulgar que sólo cuenta con dos una proximal y una distal. Cada falange proximal forma una articulación condílea con su respectivo metacarpiano (articulación metacarpofalángica) en la base, lo que permite movimientos en dos planos, mientras que las articulaciones interfalángicas son trocleares (bisagra) que permiten un rango de movimiento en un único plano. La falange distal o falange ungueal, es la más pequeña y tiene un cuerpo ancho en la base, pero angosto en el medio y se aplana hacia la punta formando un abanico, conocido como penacho" Recuperado de https://revistas.unal.edu.co/index.php/morfología/article

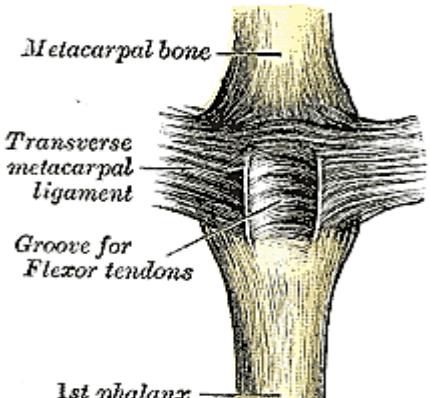

Los dedos están formados por los huesos llamados falanges. Cada dedo consta de tres falanges, a excepción del pulgar que solo tiene dos. Estas se denominan de la siguiente manera:

Falange proximal o falange: corresponde a la falange superior, esta se articula con el hueso metacarpiano correspondiente.

Falange media o **falangina:** Se ubica en la parte media de los dedos índice, medio, anular y meñique, el pulgar no tiene falange media.

Falange distal o falangeta: localizada en el extremo del dedo, se articula con la falange media por arriba."

Texto recuperado de https://www.definicionabc.com/ciencia/huesos-mano.php

"Las **falanges de las manos** (*Phalanges digitorum manus*) son huesos largos, pues predomina la longitud por sobre el grosor y la anchura, en número de tres para cada dedo (excepto el pulgar que tiene dos), denominados 1, 2 y 3 ó proximal, medio y distal (en la antigua nomenclatura *falange*, *falangina* y *falangeta*). Cada una consta de dos caras, anterior y posterior, y dos extremos, proximal y distal (superior e inferior), articulares ambos en la 1 y 2, y sólo el superior en la 3.

Las falanges son las estructuras óseas de los dedos (en este caso de la mano). Las falanges proximales se articulan con los respectivos huesos metacarpianos en su epífisis proximal, mientras que en su epífisis distal se articulan con las falanges medias, excepto en el pulgar donde no existe este último hueso. Las falanges distales, solo se articulan en su epífisis proximal con las respectivas falanges medias o con las respectivas falanges proximales, en el caso del pulgar." Texto e imagen recuperado de https://esacademic.com/dic.nsf/eswiki/473580

Extremidad superior: huesos del hombro y antebrazo

1. cuello quirúrgico del húmero
2. corredera bicipital
3. troquin
4. troquiter
5. cabeza del húmero
6. Cuello anatomico
7. acromion
8. articulación acromioclavicular
9. apofisis coracoides
10. escotadura coracoidea
11. costilla
12. clavícula
13. omóplato
14. articulación esternoclavicular
15. mango del esternón
16. cuerpo del esternón
17. diafisis del húmero
18. costilla
19. cartilago costal
20. unión costocondral
21. condillo humeral

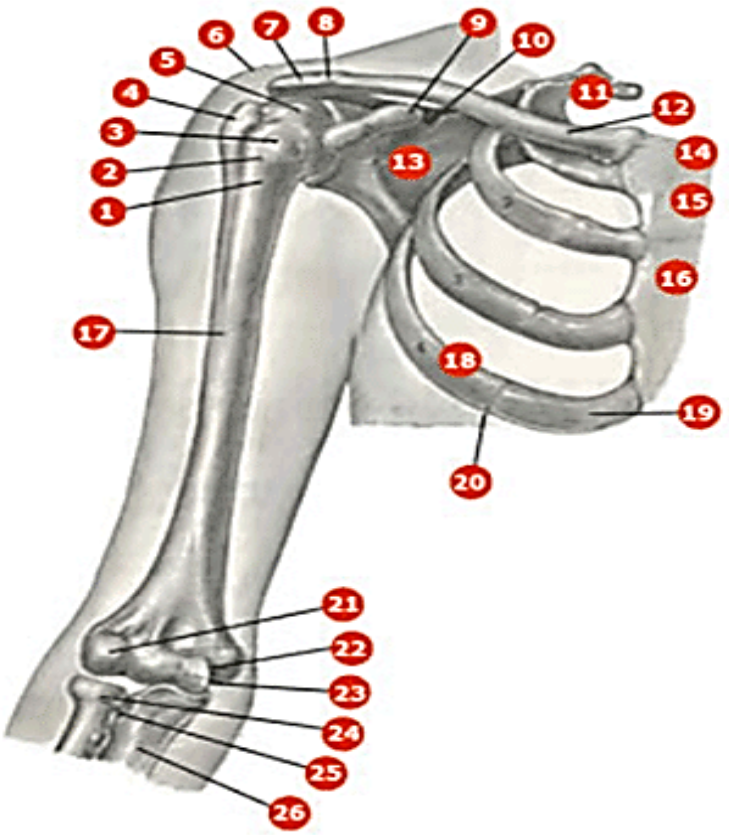

Extremidad superior: huesos del brazo

1. húmero
2. cavidad olecraniana
3. olécranon
4. articulación radio cubital superior
5. cabeza del radio
6. cuello del radio
7. tuberosidad bicipital
8. cubito
9. radio
10. articulación radiocubital inferior
11. apófisis estiloides del radio
12. escafoides
13. trapecio
14. trapezoide
15. apófisis estiloides del cubito
16. semilunar
17. piramidal
18. hueso ganchoso
19. hueso grande
20. metacarpianos
21. falanges

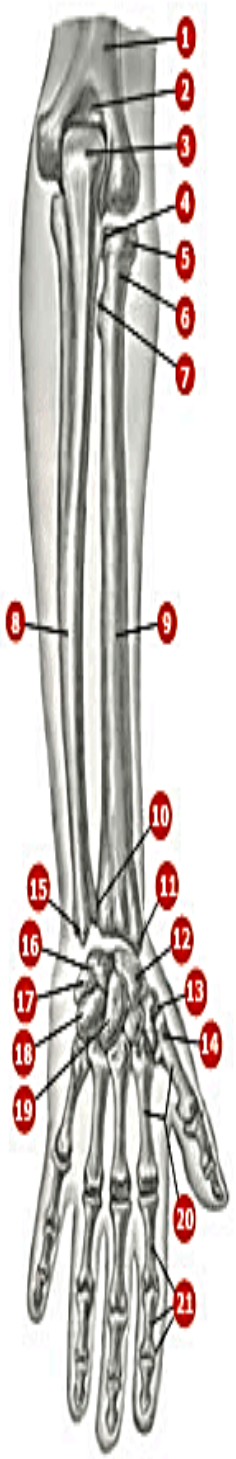

Fuente: Jacob SW, Francone CA, Lossow WJ. Anatomía y Fisiología Humana. 4ª ed. Méjico: Nueva Editorial Interamericana; 1988. p. 126.

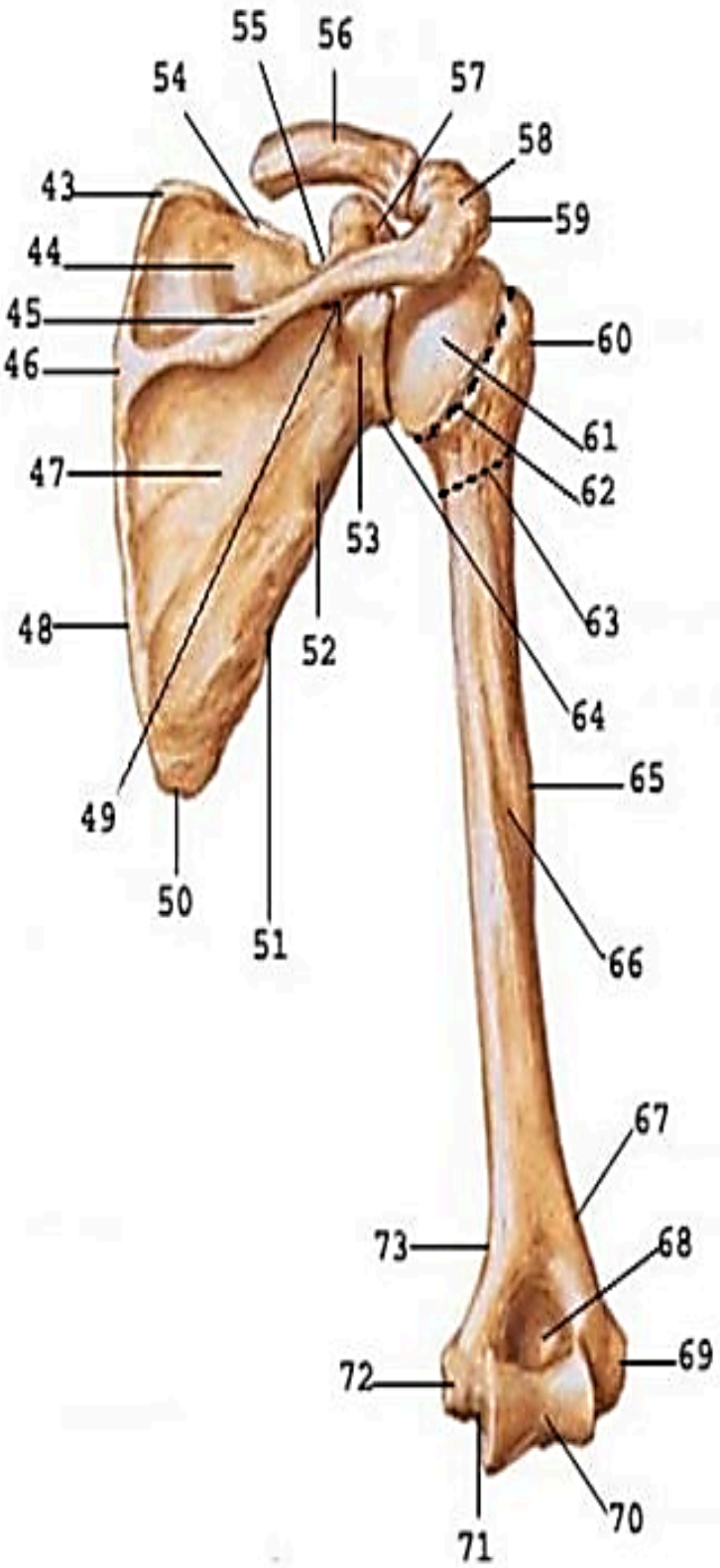

43.- Ángulo superior
44.- Fosa supraespinosa
45.- Espina escapular
46.- Trígono
47.- Fosa infraespinosa
48.- Margen medial
49.- Incisura espinoglenódea
50.- Ángulo inferior
51.- Margen Lateral
52.- Tubérculo infraglenoídeo
53.- Cuello escapular
54.- Margen superior
55.- Incisura escapular
56.- Clavícula
57.- Proceso coracoides
58.- Acromion
59.- Ápex acromial
60.- Tubérculo mayor
61.- Cabeza humeral
62.- Cuello anatómico
63.- Cuello quirúrgico
64.- Tubérculo infraglenoídeo
65.- Tuberosidad deltoídea
66.- Surco del nervio radial
67.- Cresta supraepicondilar lateral
68.- Fosa olecraneana
69.- Epicóndilo lateral
70.- Tróclea
71.- Surco nervio ulnar
72.- Epicóndilo medial
73.- Cresta supraepicondilar medial

Imagen recuperada de: https://informacionde.info/sistema-oseo/

29. "CAJA TORÁCICA

Desde el punto de vista de su definición, se puede definir la caja torácica como un cilindro irregular que presenta dos aberturas: una abertura superior (abertura torácica superior) y una abertura inferior (abertura torácica inferior), la primera es estrecha mientras que la segunda es considerablemente más grande. La abertura torácica superior se continua con el cuello mientras que la abertura torácica inferior se encuentra cerrada por el músculo diafragma. Las paredes de este cilindro están conformadas de la siguiente manera:

Posteriormente por 12 vertebras torácicas.

Lateralmente por 12 costillas y cartílagos costales.

Anteriormente por el esternón, que consta de manubrio esternal, cuerpo esternal y apófisis xifoides." Recuperado de http://cardiorespiratoriouq.blogspot.com/2010/04/huesos-y-articulaciones-del-torax-por.html

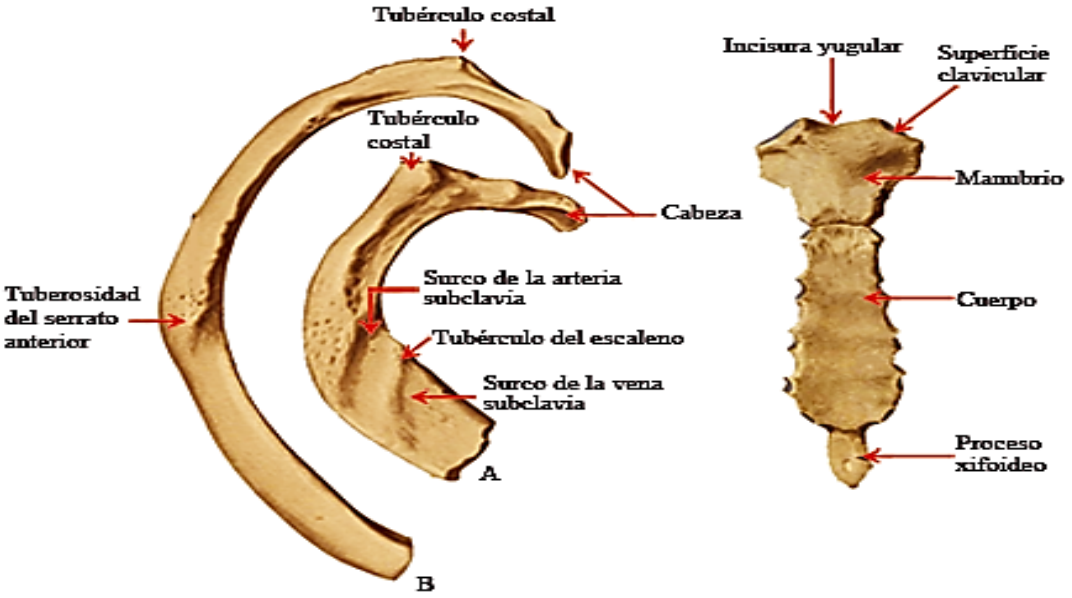

"El tórax es una cavidad a la vez ósea y cartilaginosa en la que están alojados los pulmones y el corazón. Tiene la figura de un tronco de cono de base inferior. Su altura es de 15 centímetros por delante, 27 centímetros por detrás y 32 centímetros por los lados. Para su descripción podemos considerar en él: la superficie exterior, la superficie interior, base y vértice.

1. Superficie exterior. — La superficie exterior presenta cuatro caras. La cara anterior tiene por límites laterales una línea oblicua hacia abajo y afuera, que pasa por el ángulo anterior de las costillas. Está formada por las partes siguientes: esternón, articulaciones condroesternales, cartílagos costales, articulaciones condrocostales y extremidad anterior de las costillas hasta el ángulo anterior. La cara posterior está limitada asimismo por dos líneas oblicuas que pasan por el ángulo posterior de las costillas. Está formada: 1°, por el piano posterior de .la columna dorsal desde la apófisis espinosa hasta el vértice de la apófisis transversa; 2°, por fuera de las apófisis transversas, por la cara externa de las costillas, desde la tuberosidad hasta el ángulo posterior. Las caras laterales, en número de dos, una derecha y otra izquierda, ocupan todo el espacio

comprendido entre las dos caras precedentes. Convexas a la vez en sentido vertical y en sentido transversal, están constituidas por las doce costillas y los once espacios intercostales, que se interceptan entre sí.

2. Superficie interior. — Se distinguen también en ésta cuatro caras. La cara anterior, cóncava, tiene exactamente los mismos límites y la misma constitución anatómica que en la superficie exterior. La cara posterior, muy saliente hacia delante, presenta: 1°, en la línea media, la columna dorsal» más ancha por abajo que por arriba, la cual parece proyectarse al encuentro del esternón, y 2°, a cada lado de la columna, dos canales verticales destinados a alojar el borde posterior de los pulmones, que se llaman canales pulmonares. Las caras laterales, muy cóncavas, están formadas, como en la superficie exterior, por las costillas y los espacios intercostales.

3. Vértice. - Representa un orificio elíptico cuyo diámetro mayor es transversal, constituido, por delante, por la horquilla del esternón; por detrás, por el cuerpo de la primera vértebra dorsal, y por los lados, por el borde interno de la primera costilla. Mide 4 o 5 centímetros en sentido anteroposterior y de 10 a 12 centímetros en sentido transversal. En su orientación es inclinado de arriba abajo y de atrás a delante; una línea horizontal a nivel de la horquilla esternal encontraría, por detrás, no la primera dorsal, sino la segunda.

4. Base. -Es también un orificio, pero mucho más ancho que el precedente; mide, por término medio, 12 centímetros en sentido anteroposterior y 26 centímetros en sentido transversal. Está formado: en la parte posterior, por el cuerpo de la duodécima dorsal; en la parte anterior, por la base del apéndice xifoides; a cada lado, por los cartílagos costales, que suben oblicuamente de abajo arriba, desde la duodécima costilla hacia el esternón. La doble serie de los cartílagos costales, los de la izquierda y los de la derecha, limitan un ángulo, cuyo vértice corresponde a la base de los apéndices xifoides, al que se da el nombre de ángulo xifoideo. Por término medio mide 70° en el hombre y 75° en la mujer.

5. Índice torácico. - Se llama índice torácico a la relación centesimal entre el diámetro transverso y el diámetro anteroposterior.

Mide por término medio 127 en el esqueleto y 140 en el sujeto vestido de sus partes blandas.

6. Perímetro torácico. - Indica la circunferencia exterior del tórax revestido de sus partes blandas. Se mide a nivel de la axila o a la altura de los apéndices xifoides en inspiración y en espiración.**"** Recuperado de http://anatomiadesc.blogspot.com/2013/08/esternon-y-costillas-torax.html

29.1. Esternón

El esternón es un hueso plano, impar y simétrico. Está situado en la parte anterior del tórax y es un hueso esponjoso. Lo integran tres porciones: el manubrio o epiesternón, el cuerpo o mesoesternón y el apéndice xifoides o xifoesternón.

El esternón, por su forma, ha sido comparado con la espada de un gladiador y de ahí su división en puño, cuerpo y punta. Mide de 15 a 20 centímetros de longitud, por 5 o 6 de anchura. El hueso se encuentra orientado de arriba hacia abajo y de atrás hacia delante, y en él se describen dos caras: anterior y posterior; dos bordes: derecho e izquierdo; y dos extremidades: superior e inferior.

Cara anterior. - Es plana en sentido transversal y ligeramente convexa en el sentido vertical. Su parte más prominente es la unión del manubrio con el cuerpo, donde se forma el ángulo esternal. Es una cara superficial y se palpa fácilmente debajo de la piel. Por su ubicación superficial y su riqueza en médula ósea, se utiliza para la punción y obtención de médula ósea para estudio biópsico. En el extremo inferior del cuerpo destaca una depresión amplia y poco profunda denominada *fosa supraxifoidea.*

Cara posterior. - Forma parte de la pared anterior del mediastino; es cóncava y rugosa.

Extremidades. La extremidad superior en la parte mediana es cóncava y se denomina *incisura yugular* (horquilla del esternón, escotadura esternal). Esta depresión es fácilmente palpable entre la extremidad inferior de ambos músculos esternocleidomastoideos.

Por fuera se encuentra a cada lado la superficie articular clavicular, con la que el esternón establece la articulación esternoclavicular. La extremidad inferior está constituida por el apéndice xifoides, habitualmente cartilaginoso hasta aproximadamente los 70 años de edad. Puede estar inclinado en cualquier dirección

Bordes. - Presenta de forma escalonada, de arriba hacia abajo, siete incisuras con las que se articula con los cartílagos costales de las siete primeras costillas. Entre ellas hay seis incisuras que se corresponden con los espacios intercostales respectivos.

El esternón es de origen cartilaginoso. Embriológicamente se ha formado por una serie de piezas independientes llamadas esternebras.

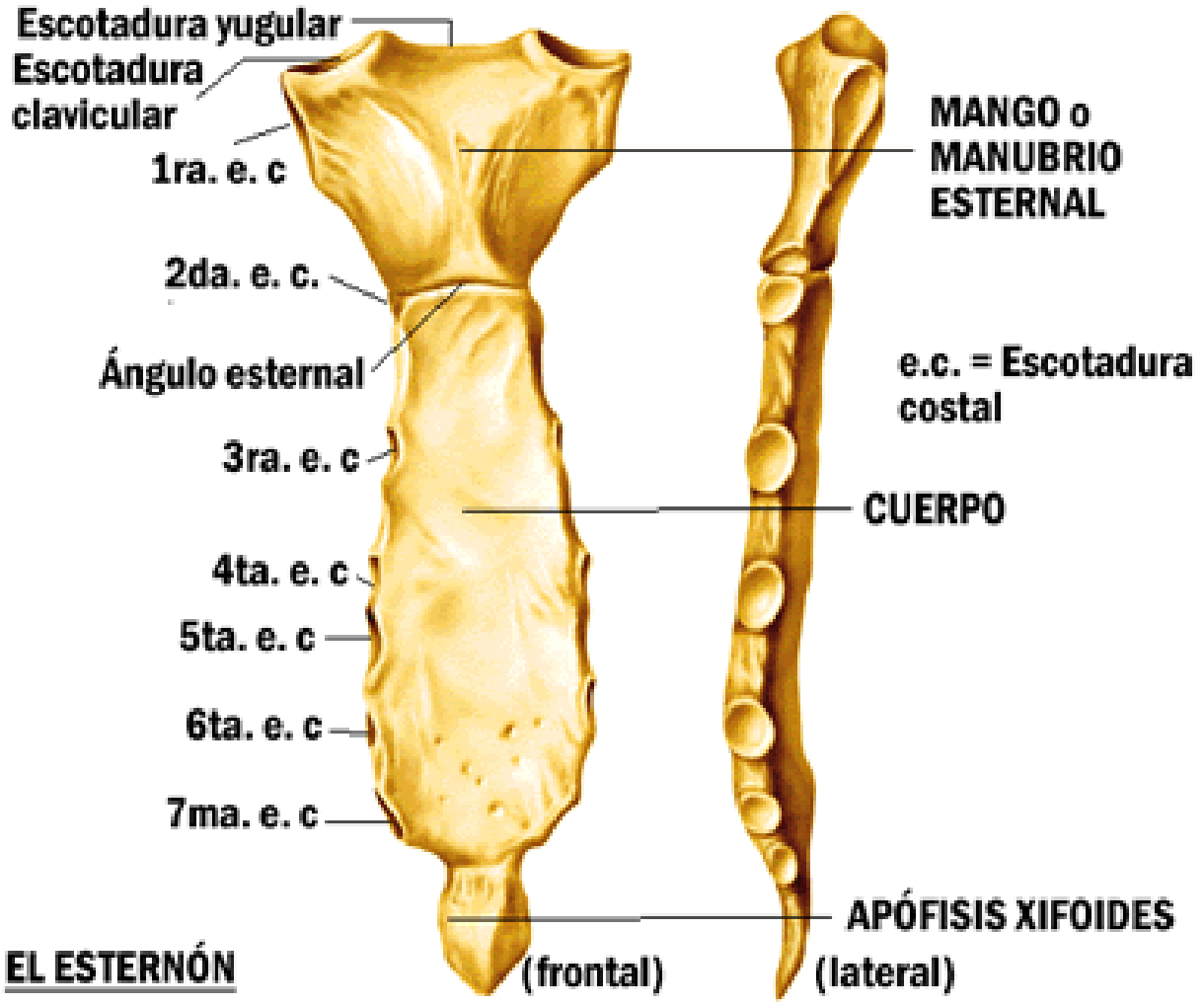

Imagen tomada de https://www.google.com.ec/search?q=caja+torácica+partes&source=lnms&tbm=isch&sa=X&ved=0ahUKEwiUhqqJ287WAhWJOCYKHVdNAhEQ_AUICigB&biw=1440&bih=791#imgrc=KLcx4HTT8Hmc_M:

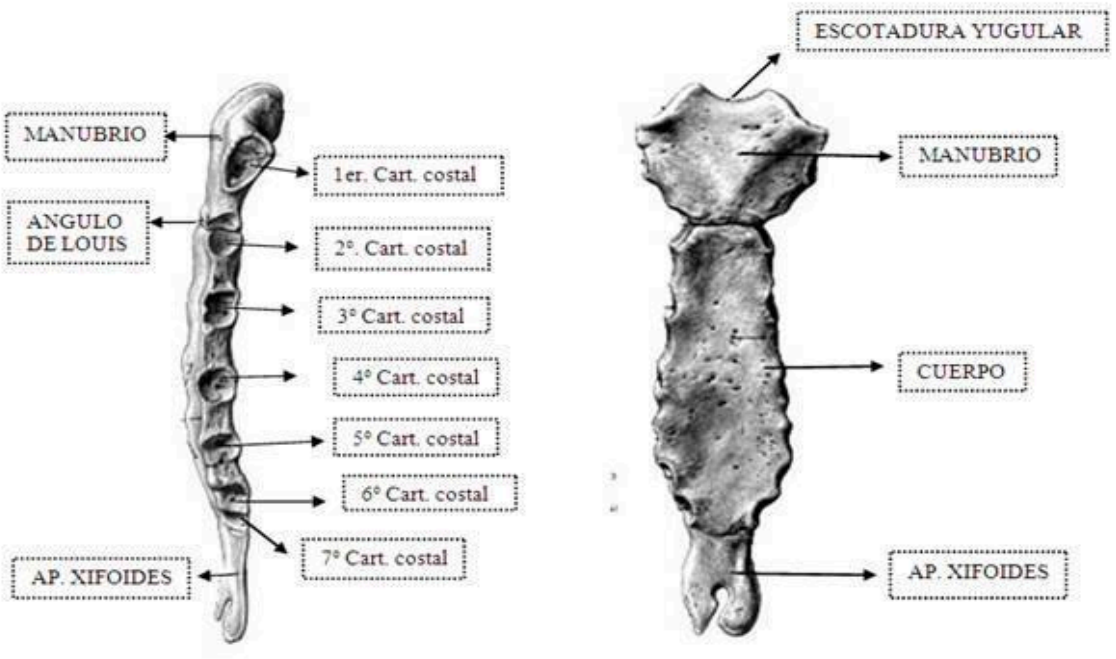

Imagen tomada de http://www.monografias.com/trabajos97/apuntes-anatomia/image020.jpg

29.2. Costillas

Forman los lados de la caja torácica, son 12 pares, todas se anclan a los cuerpos y a las apófisis transversales de las vértebras torácicas, y se curvan inferiormente hacia la superficie anterior corporal. Los primeros 7 pares superiores se anclan directamente al esternón a través de cartílagos costales independientes (barras de cartílago hialino que dan una unión segura pero flexible) y por ello reciben el nombre de costillas verdaderas. Los restantes 5 pares (8 a 12) no se anclan directamente al esternón, o bien lo hacen indirectamente (8 a 10), o bien no tienen conexión alguna con el esternón (11 y 12) y por ello se les llama en conjunto costillas falsas. Entre las costillas falsas, los 2 últimos pares (11 y 12) no tienen anclaje anterior alguno con el esternón y esto las hace costillas flotantes. Los pares del 8 al 10 están unidos al esternón a través de la unión de su cartílago costal con el de la costilla inmediatamente superior. En las costillas flotantes sus cartílagos costales yacen embebidos en los músculos de las paredes laterales del cuerpo.

La longitud de las costillas crece del par 1 al par 7, y a partir de entonces la longitud de los pares decrece desde el 8 al 12.

Estructura de una costilla verdadera típica y sus articulaciones.

Es un hueso plano encorvado y su principal porción se le llama cuerpo, el borde superior del cuerpo es liso, pero su borde inferior es agudo y fino y tiene en su cara interior el surco costal, que es el cause por donde corren los nervios y vasos sanguíneos intercostales. El extremo anterior del cuerpo está anclado al cartílago costal que lo asegura al esternón.

En la estructura general de la costilla se pueden diferenciar ciertas partes significativas que son:

1.- Cabeza: es el extremo más posterior de la costilla y tiene dos facetas articulares, una articula con el cuerpo de la vértebra torácica del mismo número y la otra con el cuerpo de la vértebra inmediatamente superior.

2.- Cuello: es una zona constreñida de la costilla que está justo a continuación de la cabeza.

3.-Tubérculo: yace lateralmente en el cuello y articula con la apófisis transversal de la vértebra torácica del mismo número

4.- Ángulo: es la zona del cuerpo de la costilla a continuación del cuello que se curva bruscamente hacia adelante.

1.1er par: es notablemente atípico, las costillas de este par son aplanadas en la dirección superior-inferior y son además bastante anchas formando una mesa horizontal que soporta los vasos sanguíneos subclavios que atienden las extremidades superiores.

2. Pares 10 a 12: presentan la característica distintiva de que articulan solamente con el cuerpo de una vértebra.

3. Pares 11 y 12: se diferencian en que no articulan con la apófisis vertebral transversal.

"Las costillas son huesos planos, dispuestos en forma de arco entre la columna vertebral y el esternón. Son veinticuatro, doce por cada lado. Se designan por primera, segunda, tercera, etc., contadas de arriba abajo. Las siete primeras se articulan con el esternón y se llaman esternales o costillas verdaderas. Las cinco últimas, sin relación directa con el esternón, se llaman costillas asternales o falsas; las dos últimas falsas, libres en toda su extensión, llámanse costillas flotantes.

Cada costilla se compone de dos porciones: 1. porción posterior u ósea, que es la costilla ósea o costilla propiamente dicha 2. Porción anterior, cartilaginosa, que es la costilla cartilaginosa o cartílago costal.

1. Costilla ósea (costilla propiamente dicha). Las costillas ofrecen caracteres generales comunes a todas ellas, y algunas tienen caracteres particulares que les son propios.

A. Caracteres Generales de las costillas. Las costillas se implantan oblicuamente en la columna vertebral, formando con este tronco óseo un ángulo abierto hacia abajo. Consideradas desde el punto de vista de su dirección, describen en su conjunto una curva irregular, cuya concavidad mira hacia dentro: presentan dos ángulos (un ángulo posterior y otro anterior) y dos curvaturas (curvatura de arrollamiento o curvatura sobre el plano, y curvatura de torsión o curvatura sobre los bordes). Para su descripción, en cada costilla hemos de considerar las tres partes siguientes: cuerpo, extremidad posterior v extremidad anterior.

a) Cuerpo. -Presenta: una cara externa, convexa, en la cual se ven los dos ángulos (anterior y posterior); una cara interna, cóncava, que corresponde a la pleura; un borde superior, obtuso; un borde inferior, que tiene en sus dos tercios posteriores un canal, el canal costal, para los nervios y vasos intercostales.

b) Extremidad posterior. - Comprende toda la porción del arco costal colocado por delante de la apófisis transversa. Se distinguen en ella tres partes: 1.a, la cabeza (es la parte más interna), que tiene dos pequeñas carillas articulares para las dos vértebras vecinas; 2.a, una tuberosidad (es la parte más externa), que tiene una pequeña carilla articular para la extremidad externa de ja apófisis transversa correspondiente; 3.a, el

cuello (es la parte media), fuertemente rugosa en su parte posterior y en la superior para las inserciones ligamentosas.

c) Extremidad anterior. -Ligeramente abultada, presenta una carilla elíptica, más o menos cóncava, en la cual se aloja el cartílago costal." Recuperado de http://anatomiadesc.blogspot.com/2013/08/esternon-y-costillas-torax.html

Caracteres propios de algunas costillas. -Hay cuatro costillas que presentan caracteres que permiten distinguirlas de todas las demás: son la 1.a, la 2.a, la 11.a y la 12.a.

Primera Costilla. - Los caracteres propios de esta costilla son su orientación de modo que sus dos caras miran una hacia arriba y otra hacia abajo. Es más corta y más ancha que las demás. Es aplanada en el sentido vertical y se encuentra situada casi horizontalmente, por lo que presenta dos caras: superior e inferior.

La cara superior presenta una pequeña eminencia cerca del borde medial: el tubérculo del escaleno anterior (tubérculo de Lisfran). Por delante del tubérculo se encuentra el surco de la vena subclavia y por detrás un surco más amplio y profundo: el surco de la arteria subclavia. Por detrás del surco se encuentra una pequeña rugosidad en la cual se inserta el músculo escaleno medio. La cara inferior de la primera costilla es lisa y no presenta surco costal.

En la extremidad posterior de la costilla destaca la cabeza articular costal, la cual no se encuentra dividida y se articula con la primera vértebra torácica. El cuello es largo y delgado y el ángulo costal coincide con el tubérculo costal. La extremidad anterior se articula con la segunda incisura costal del esternón, situada en la unión del manubrio y el cuerpo del hueso. En esta zona, la segunda costilla es un reparo para el recuento de los espacios intercostales y en especial del segundo espacio, donde se ausculta, a la derecha, el ruido de la válvula sigmoidea aórtica y, a la izquierda, el de la válvula pulmonar. Por encima presenta una zona rugosa donde se inserta el ligamento costoclavicular.

Segunda Costilla. -Es más larga que la primera y las caras de su cuerpo tienen una orientación intermedia entre la primera y las demás costillas. La cara superior se encuentra orientada hacia arriba y afuera (en ella se inserta el escaleno posterior y el serrato anterior), y la cara inferior hacia abajo y adentro. Los demás caracteres son similares a los del resto de las costillas.

Recuperado de http://gsdl.bvs.sld.cu/cgi-bin/library?e=d-00000-00---off-0estomato--00-0----0-10-0---0---0direct-10---4-------0-1l--11-zh-50---20-preferences---00-0-1-00-0-0-11-1-0gbk-00&a=d&c=estomato&cl=CL1&d=HASH01be2f72f5d5c77638fce9c1.5.9

"Esta presenta dos caracteres distintos principales: 1°, la ausencia del canal costal; 2°, la presencia, en su cara superoexterna, de una superficie rugosa más o menos saliente para uno de los fascículos del serrato mayor.

a) Undécima y duodécima costillas. — Tres caracteres permiten distinguir estas costillas: **1°**, una carilla única en la cabeza (se articulan con una sola vértebra); **2°**, ausencia de carillas en la tuberosidad (no se articulan con la apófisis transversa); **3°**, ningún indicio de torsión. La duodécima se distinguirá de la undécima por ser más corta y no tener ángulo posterior.

2. Cartílagos costales. - Los cartílagos costales presentan una configuración análoga a la de las costillas, de las que son continuación. Cada uno de ellos presenta: 1.°, dos caras, una anterior y otra posterior; 2.°, una

extremidad externa, prominente, que continúa con la cúpula elíptica que representa la extremidad anterior de la costilla; 3.°, una extremidad interna, igualmente prominente, que presenta una disposición variable según el cartílago costal a que pertenece; es redondeada y casi plana en el primer cartílago; configurada en ángulo diedro en los seis cartílagos siguientes (cartílagos de inserción esternal); muy delgada y con una carilla en su borde superior en los 8°, 9.° y 10.°; muy delgada, puntiaguda y como vermiforme en los dos últimos." Recuperado de http://anatomiadesc.blogspot.com/2013/08/esternon-y-costillas-torax.html

"Costillas flotantes

Las costillas flotantes son los últimos 2 pares de costillas, es decir, los pares 11 y 12. Estas costillas no es unen a las otras ni al esternón, y de ahí viene su nombre. Al igual que las demás costillas, las flotantes sirven para proteger a órganos que están en su interior (hígado, riñón, etc.). También reciben la inserción del músculo diafragma, que es muy necesario para la respiración, y de otros músculos.

Se puede vivir sin costillas flotantes, pero no son inútiles. Su utilidad radica tanto en la protección de órganos internos como en servir de anclaje al diafragma en el proceso de la respiración." Texto recuperado de:http://anatomia-regional.blogspot.com/2014/12/costillas-flotantes.html

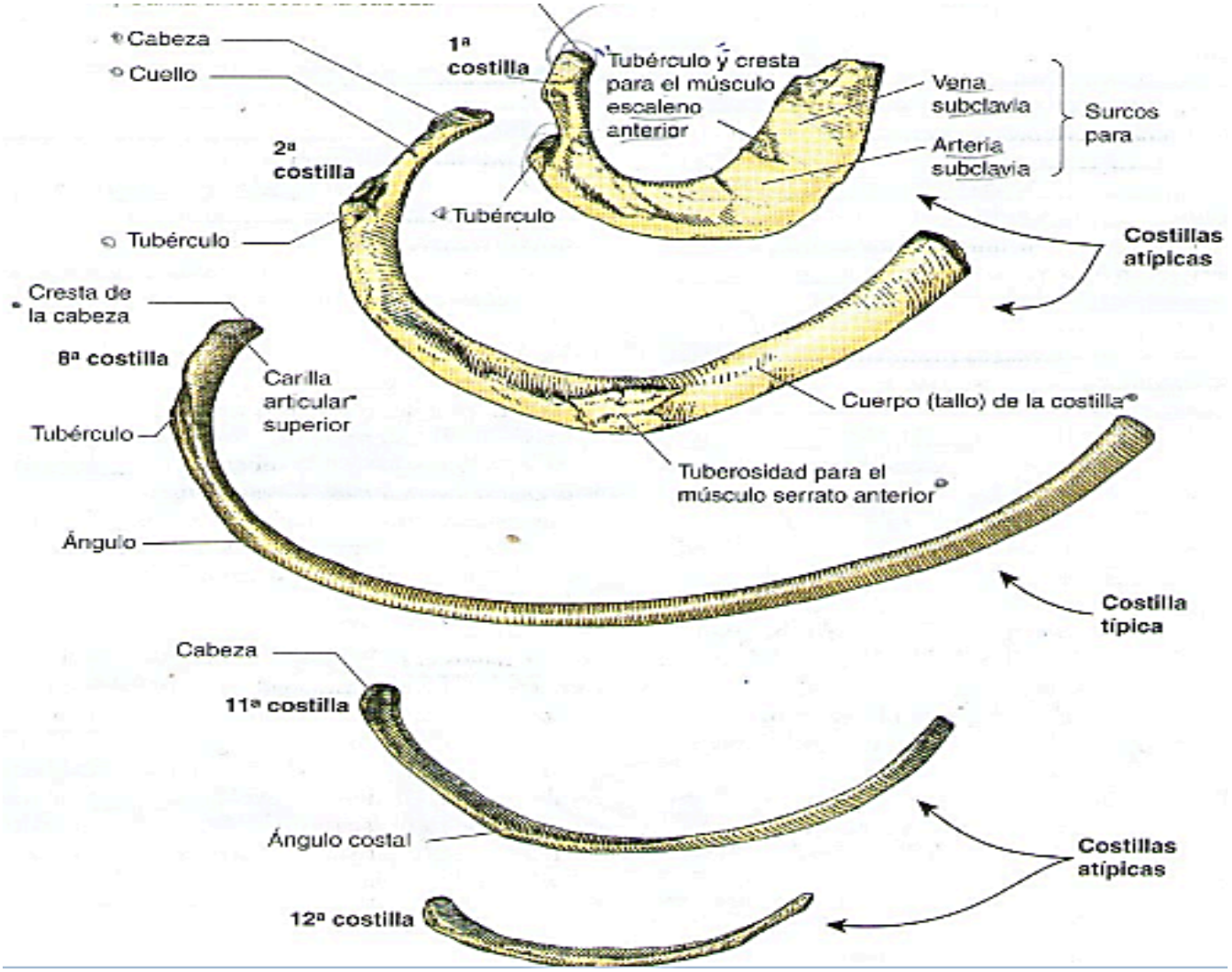

Imagen tomada de https://www.google.com.ec/search?q=costilla+y+sus+partes&source=lnms&tbm=isch&sa=X&ved=0ahUKEwiyz4vB4M7WAhUNziYKHUOWBgEQ_AUICigB&biw=1440&bih=791#imgrc=Pd0H4qf0lDoI8M:

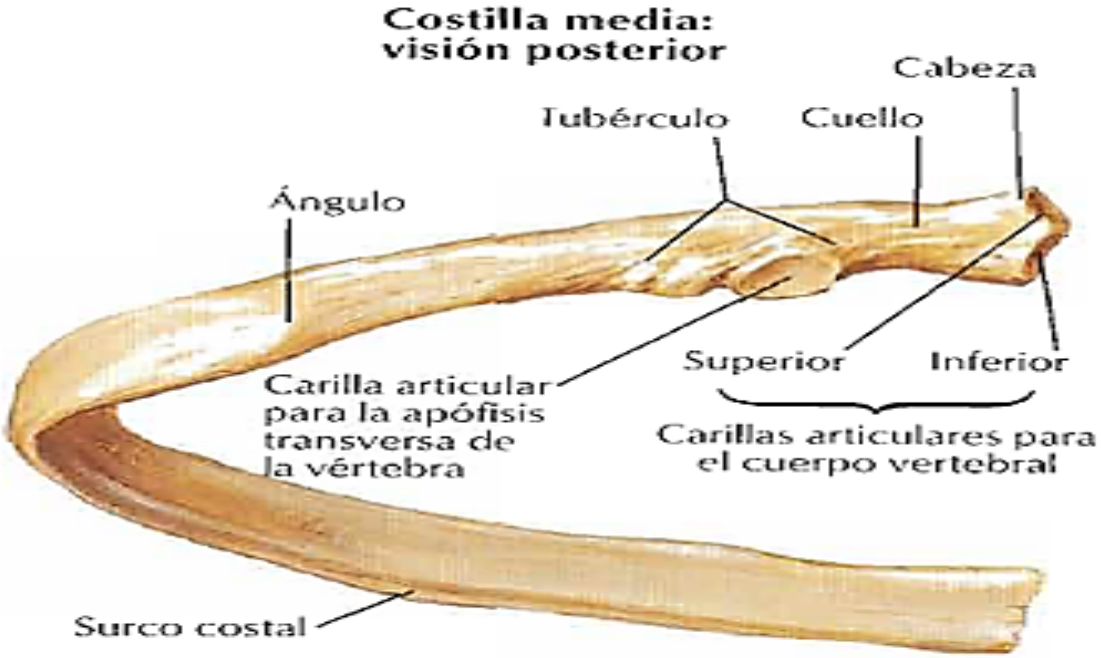

Imagen 5. Costilla típica (3ª a 9ª).

Huesos del tórax

- A costillas verdaderas
- B costillas falsas
- C articulación costoesternal
- D esternón

- 1 clavícula
- 2 séptima vértebra cervical
- 3 primera vértebra dorsal
- 4 cartílago costal
- 5 manubrio
- 6 cuerpo
- 7 apófisis xifoides
- 8 costillas flotantes

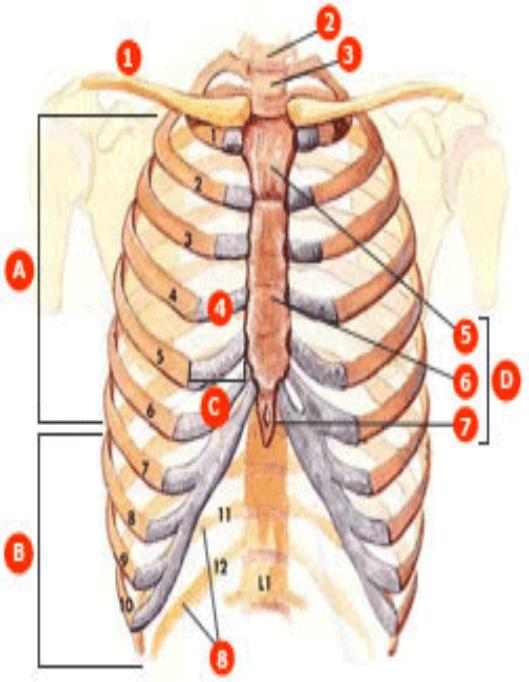

Fuente: Thibodeau GA, Patton KT. Anatomía y Fisiología. 2ª ed. Madrid: Mosby/Doyma Libros; 1995. p. 184.

Imagen tomada de https://www.google.com.ec/search?q=costilla+y+sus+partes&source=lnms&tbm=isch&sa=X&ved=0ahUKEwiyz4vB4M7WAhUNziYKHUOWBgEQ_AUICigB&biw=1440&bih=791#imgrc=qovGkKs3tI1yoM:

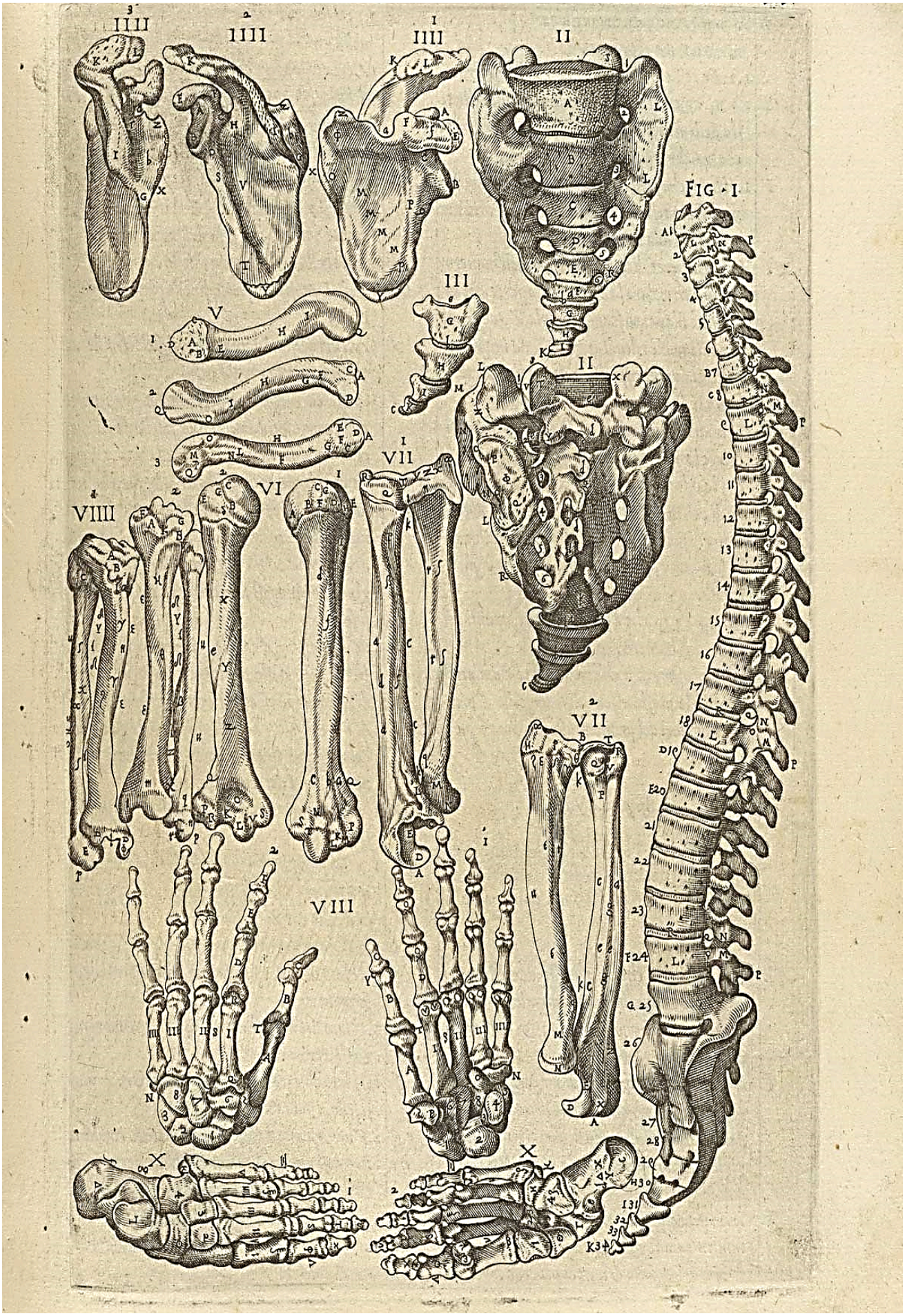
IIII
IIII
IIII
II
FIG. I
III
V
II
VIII
VI
VII
VII
VIII
X
X